

症例報告

脳静脈洞血栓症の慢性期に発覚した硬膜動静脈瘻の1例

鈴木由希子¹⁾²⁾* 稲富雄一郎¹⁾ 米原 敏郎¹⁾

要旨：症例は47歳女性。前頭部痛と右耳鳴に続いて左片麻痺が出現した。外傷歴や血栓性素因を含む基礎疾患はなかった。血管造影では上矢状静脈洞閉塞，右横静脈洞狭窄を認め，脳静脈洞血栓症と診断した。抗凝固療法開始後，血栓は消退し，頭痛，耳鳴，左片麻痺も消失した。発症7ヶ月後に左耳鳴が出現した。血管造影では脳静脈洞血栓症は再発していなかったが，左後頭動脈から左横静脈洞～S状静脈洞移行部に流入する硬膜動静脈瘻が確認された。左後頭動脈の用手的圧迫を開始し，以後耳鳴の増悪はなく，画像上も硬膜動静脈瘻の増悪や脳静脈洞血栓症の再発はなかった。脳静脈洞血栓症では慢性期に硬膜動静脈瘻が発覚することがあり，経過観察が必要である。（臨床神経 2016;56:612-616）

Key words：脳静脈洞血栓症，硬膜動静脈瘻，脳梗塞

はじめに

脳静脈洞血栓症と硬膜動静脈瘻は時に合併することが知られており，両者が同時に発見される場合と，いずれかが先行して発見される場合がある。その場合には，脳静脈洞血栓症先行例が脳静脈洞血栓症の0.81～13%^{1)~5)}，硬膜動静脈瘻先行例が5%と報告されている²⁾。このことから，脳静脈洞血栓症と硬膜動静脈瘻には因果関係があるとする仮説も提唱されている⁶⁾。

一方で，脳静脈洞血栓症では，原因不明例が約15%あるとされている⁷⁾⁸⁾。しかし，前述のように脳静脈洞血栓症と硬膜動静脈瘻の発覚に時間差があるならば，原因不明とされた脳静脈洞血栓症例の中に，硬膜動静脈瘻が潜在している可能性がある。原因不明の脳静脈洞血栓症の慢性期に硬膜動静脈瘻が発覚したとする報告例は散見されるが⁹⁾¹⁰⁾，その発症機序は未確立である。また，脳静脈洞血栓症の慢性期に発覚した硬膜動静脈瘻が，脳静脈洞血栓症の閉塞静脈とは異なる流出路を有していた症例¹¹⁾¹²⁾はまれである。

今回我々は，脳静脈洞血栓症発症7ヶ月後の慢性期に，新たに硬膜動静脈瘻を確認した症例を経験したので報告する。

症 例

症例：47歳，女性

主訴：頭痛，左下肢脱力

既往歴：気管支喘息に対してプロカテロール吸入を行って

いた。2経妊2経産で，流産歴はなかった。経口避妊薬の内服歴はなく，頭頸部外傷の既往もなかった。

生活歴：喫煙なし。

家族歴：特記事項なし。

現病歴：2010年3月下旬（発症第1日目），両側前頭部から目の奥にかけてひりひりするような頭痛が出現した。発症第5日目に頭痛が増悪し，発症第6日目には右側に低音の拍動性耳鳴が出現した。発症第7日目に左下肢脱力をきたし独歩困難となり，発症第8日目に当院に入院した。

入院時身体所見：血圧146/71 mmHg，脈拍82/分・整，体温37.2°C。胸腹部に異常所見は認めなかった。

神経学的所見：意識清明。頭頸部に血管雑音は認めなかった。脳神経に異常はなく，運動系では左下肢麻痺(MMT 3/5)を認めた。協調，変換運動，感覚は正常であった。自律神経系は正常であった。

血液検査所見：血液検査では，血色素量8.8 g/dl，平均赤血球容積67.4 μm^3 ，平均赤血球色素量19.6 pg，フェリチン7.7 ng/mlと鉄欠乏性貧血を認めた。凝固線溶系では，PT-INR 1.10，活性化部分トロンボプラスチン時間21.2秒といずれも正常であったが，Dダイマー10.7 $\mu\text{g/ml}$ ，フィブリンフィブリノゲン分解産物13.7 $\mu\text{g/ml}$ ，トロンビン-アンチトロンビン複合体30.3 ng/mlと増加していた。抗核抗体，抗カルジオリピン抗体，抗カルジオリピン β_2 グリコプロテイン複合体抗体，プロテインC抗原量，プロテインS抗原量はいずれも基準値内であった。便潜血は陰性であった。

生理学的検査：心電図，頸部血管エコーでは明らかな異常

*Corresponding author: 大阪大学大学院医学系研究科精神医学教室 [〒565-0871 大阪府吹田市山田丘2-2 D3]

¹⁾ 済生会熊本病院脳卒中センター神経内科

²⁾ 大阪大学大学院医学系研究科精神医学教室

(Received April 18, 2016; Accepted July 6, 2016; Published online in J-STAGE on August 6, 2016)

doi: 10.5692/clinicalneuroi.cn-000899

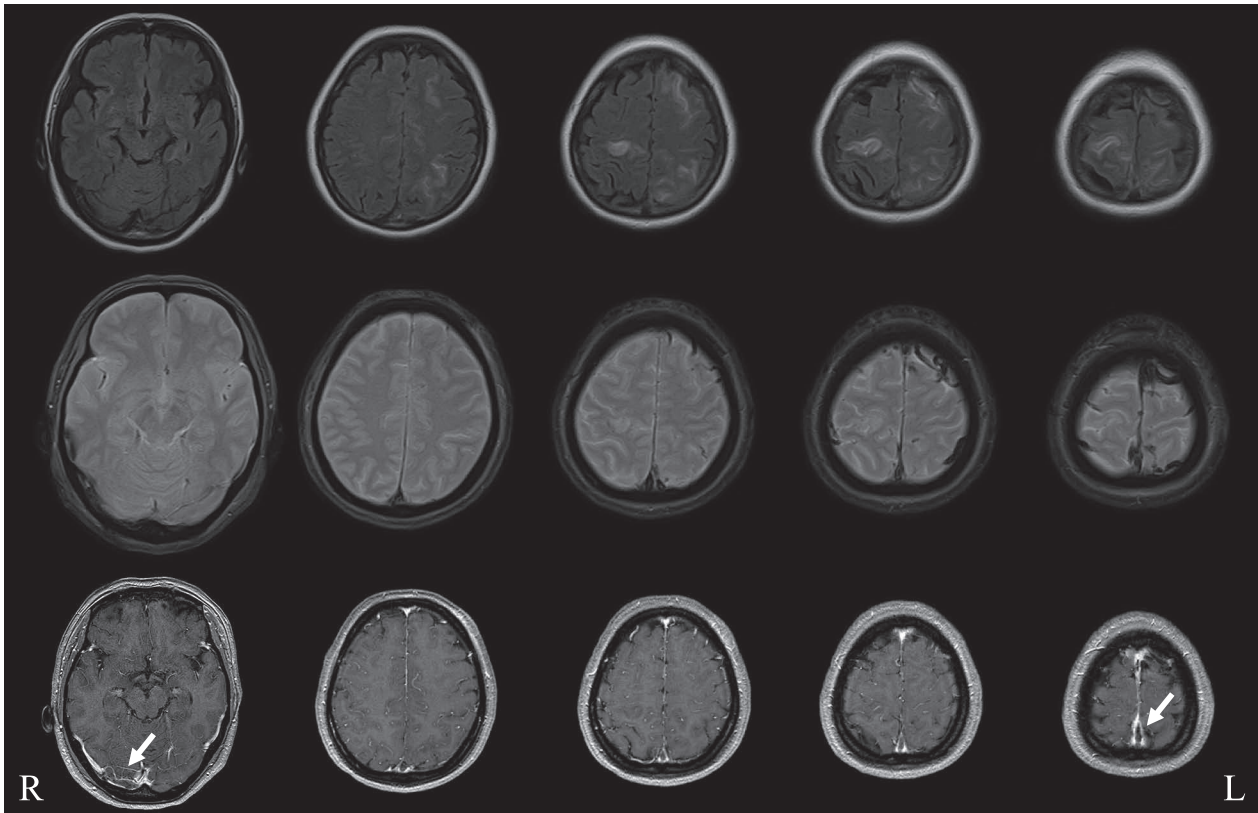


Fig. 1 MRI on Day 8.

Top: Fluid-attenuated inversion recovery images (axial, 1.5 T; repetition time (TR) 8,000 ms/echo time (TE) 105 ms) showing hyperintense lesions in the bilateral parietal and frontal lobes. Middle: T_2^* gradient-echo images (axial, 1.5 T; TR 908 ms/TE 24 ms) showing multiple susceptibility abnormalities consistent with dilated veins in the bilateral frontal and parietal lobes. Bottom: Gd-diethylene-triamine-pentaacetate-enhanced T_1 -weighted images (axial, 1.5 T; TR 522 ms/TE 0 ms) showing the nonenhancing superior sagittal sinus and the right transverse sinus with the empty delta sign (arrows).

はなかった。下肢静脈エコーにて右ヒラメ静脈内に器質化した血栓を認めた。

放射線学的検査:入院時(発症第8日目)の頭部MRI (Fig. 1)では、拡散強調画像、fluid-attenuated inversion recovery画像で、両側前頭葉、頭頂葉に高信号を認めた。また、 T_2^* 画像では、拡張した皮質静脈と考えられる索状の低信号域が、両側前頭葉、頭頂葉に出現していた。造影 T_1 強調画像では上矢状静脈洞、右横静脈洞内に造影欠損部を認めた。胸腹部CTスキャンでは、右肺S3に炎症性結節と考えられる小結節影を、左卵巣には嚢腫と考えられる腫瘤性病変を認めた。発症第10日目に実施したデジタルサブトラクション脳血管造影(digital subtraction angiography; DSA, Fig. 2A~D)では、上矢状静脈洞の閉塞、右横静脈洞の狭窄が確認された。左横静脈洞は細小であり、低形成と考えられた。

入院後経過:脳静脈洞血栓症と診断し、ヘパリンナトリウムの持続点滴静脈注射とワルファリン内服を開始して、PT-INR 2~3となるように調整した。発症第11日目までには頭痛、耳鳴、左下肢麻痺は消失した。また、発症第22日目の頭部MRIでは、上矢状静脈洞、右横静脈洞ともに正常に描出さ

れていた。発症第25日目に、後遺症なく自宅に退院した。

無症状のまま経過したため、脳静脈洞血栓症発症から6ヶ月後にワルファリンを中止した。喘息の既往があるためアスピリンは避け、シロスタゾール 200 mg/日を開始した。発症から7ヶ月後に、左側に高音のシャーシャーという拍動性の耳鳴が出現した。前回退院以降も頭頸部外傷はなかった。神経学的には異常なく、血管雑音も聴取されなかった。再度、DSA (Fig. 2E~H)を実施したところ、脳静脈洞血栓症は再発していなかったが、新たに、左後頭動脈から左横静脈洞~S状静脈洞移行部に流入する硬膜動静脈瘻が確認された。同検査で皮質静脈への逆流を認めなかったこと、また症状も軽微であったことから、保存的治療を選択することとした。すなわち、内服はシロスタゾールを継続とし、左後頭動脈の自己用手的圧迫のみで経過観察とした。その後、脳静脈洞血栓症発症6年後まで外来で経過観察しているが、耳鳴は持続しているものの減弱し、夜間静寂時に自覚するのみとなった。また、CT血管造影やMRI上も、硬膜動静脈瘻の増悪や脳静脈洞血栓症の再発は確認されていない。

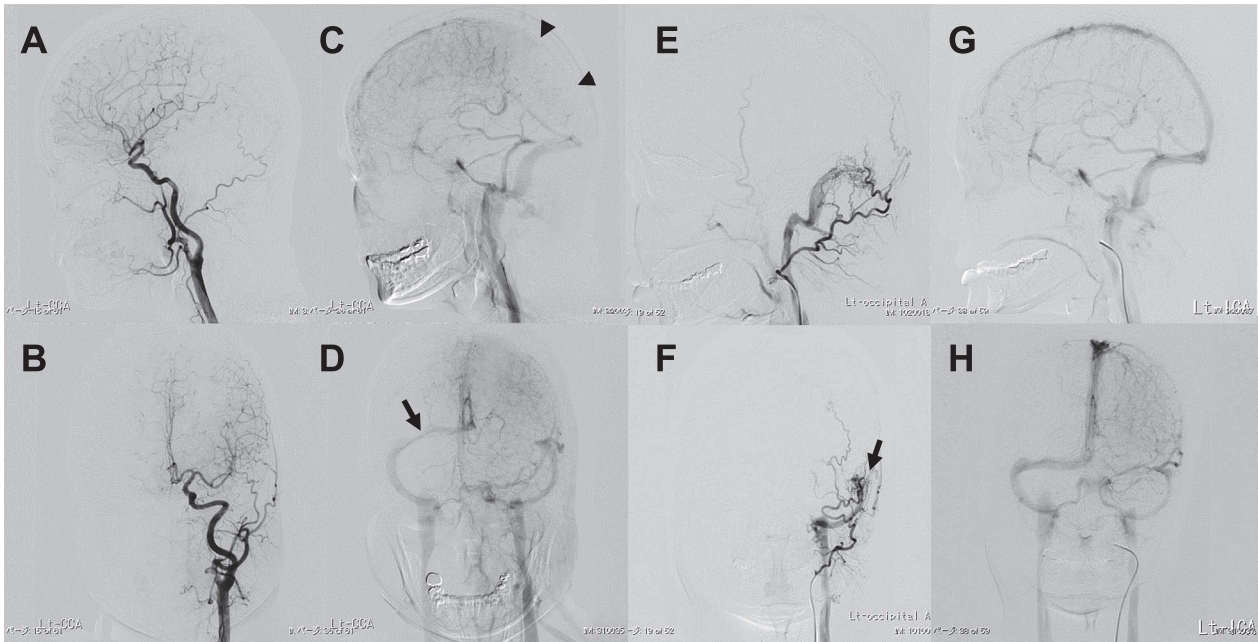


Fig. 2 Digital subtraction angiography.

Left common carotid arteriography on Day 10. A, B: Images from the arterial phase demonstrating the absence of a dural arteriovenous fistula. C, D: Images from the venous phase demonstrating an occlusion of the posterior portion of the superior sagittal sinus (arrowheads), stenosis of the right transverse sinus (arrow), and hypoplasia of the left transverse sinus. Digital subtraction angiography 7 months after onset. E, F: Images of the left external carotid arteriography during the arterial phase showing a dural arteriovenous fistula from the left occipital artery to the left transverse and sigmoid sinus (arrow). G, H: Images of the left internal carotid arteriography during the venous phase showing recanalization of the superior sagittal sinus and the right transverse sinus, and a lack of recurrence of the cerebral venous sinus thrombosis.

考 察

本例では、原因不明であった脳静脈洞血栓症の慢性期に、耳鳴を契機にして硬膜動静脈瘻が発覚した。原因不明の脳静脈洞血栓症の慢性期に硬膜動静脈瘻が発覚した症例は散見される⁹⁾¹⁰⁾が、脳静脈洞血栓症の慢性期に発覚した硬膜動静脈瘻が、脳静脈洞血栓症の閉塞静脈とは異なる流出路を有していた症例¹¹⁾¹²⁾はまれである。

本例では、脳静脈洞血栓症発症時のDSAにて硬膜動静脈瘻は描出されなかった。そこで、硬膜動静脈瘻が先行したが脳静脈洞血栓症の続発時には一時的に画像上不顕性となり、慢性期に再度顕在化した、あるいは、脳静脈洞血栓症が先行し硬膜動静脈瘻が続発した、の二つの可能性が考えられる。

硬膜動静脈瘻の発症時期を推定する症候学的根拠としては、自覚的な耳鳴が候補にあがる。硬膜動静脈瘻のうち耳鳴がある症例は19.9%~65%⁵⁾¹³⁾¹⁴⁾で、横静脈洞に病変があると同側に拍動性耳鳴が出現すると報告されている¹⁵⁾。また、耳鳴の機序としては、硬膜動静脈瘻による乱流、血管の彎曲があげられている¹⁶⁾¹⁷⁾。一方で、頻度は2%とまれだが、耳鳴は脳静脈洞血栓症の症状としても出現し得ると報告されている⁶⁾⁸⁾¹⁸⁾。脳静脈洞血栓症と耳鳴の位置関係については、対側であった症例報告¹⁹⁾や対側が1例と同側が1例の症例報告²⁰⁾があり、一定した見解は得られていない。対側に耳鳴が

出現する場合の機序は、脳静脈洞血栓症による対側の静脈血流増加や乱流¹⁹⁾と考えられている。このように、硬膜動静脈瘻と脳静脈洞血栓症いずれでも耳鳴が出現する可能性があり、病巣との位置関係も一定しないことから、耳鳴の発症時期によって硬膜動静脈瘻の発症時期を特定することは困難である。

硬膜動静脈瘻が脳静脈洞血栓症に先行する場合の機序としては、硬膜動静脈瘻により静脈洞への血流が増加し、静脈拡張、静脈内皮損傷、血小板凝集が続発し、二次的に脳静脈洞血栓症を発症することが考えられている²¹⁾。立嶋らは、左海綿静脈洞血栓症の治療直後に、対側である右海綿静脈洞に流入する硬膜動静脈瘻が発見された症例を報告しており、硬膜動静脈瘻が先行し、対側に脳静脈洞血栓症を二次的に生じたと考察している²²⁾。本例において、硬膜動静脈瘻が脳静脈洞血栓症に先行したとして経過を推測するならば、脳静脈洞血栓症発症早期の初回DAS時には、硬膜動静脈瘻の流出路である左横静脈洞~S状静脈洞移行部は血流が速かったために血栓は出現せず、その周囲の上矢状静脈洞、右横静脈洞に血栓が出現し、硬膜動静脈瘻は自然閉鎖しており描出されなかった可能性が考えられる。ただし、本例では症候学的にも画像上も発症早期の硬膜動静脈瘻の存在を示唆する根拠を欠く。また、硬膜動静脈瘻がDSAで確認されたのは、前述の立嶋らの症例のような静脈洞血栓症治療直後ではなかった。さらに、

硬膜動静脈瘻の自然閉鎖はまれで、自然閉鎖する場合も、症候性になってから数ヶ月はかかると報告されている²³⁾。以上から、硬膜動静脈瘻が脳静脈洞血栓症に先行した可能性は少ないと考える。

これに対して、脳静脈洞血栓症が硬膜動静脈瘻に先行する場合の機序としては、静脈洞血栓により、1. 静脈圧上昇による生理的硬膜動静脈チャンネルの拡大、2. 局所の慢性的低灌流による血管新生因子の出現が生じ、二次的に硬膜動静脈瘻を発症することが、考えられている^{24)~27)}。本例では、特に最初の血管造影で硬膜動静脈瘻を認めていなかったことが脳静脈洞血栓症の先行を支持する強い根拠となる。しかし問題点が二つある。まず、硬膜動静脈瘻を発症するためには静脈洞の血栓性閉塞が継続している必要があるとする意見がある¹¹⁾¹²⁾²⁸⁾。実際に、脳静脈洞血栓症が先行したとする報告例の多くで、硬膜動静脈瘻発見時には静脈洞血栓が残存している^{9)~12)29)}。本例では、MRI上発症1ヶ月後の段階で脳静脈洞血栓症は消失しており、硬膜動静脈瘻の発見時にも脳静脈洞血栓症の再発は認めなかった。ただし、硬膜動静脈瘻はDSAでのみ確認されており、静脈洞血栓消失前に既に存在していた可能性がある。次に、脳静脈洞血栓症と硬膜動静脈瘻が合併する場合、脳静脈洞血栓症は硬膜動静脈瘻の周囲にあるか、硬膜動静脈瘻よりも下流の静脈にあることが多い³⁰⁾と報告されている。しかし、本例では硬膜動静脈瘻の流出部と脳静脈洞血栓症の部位が離れていた。この点については、上矢状静脈洞、右横静脈洞内の静脈血栓症により、隣接する左横静脈洞の静脈圧が上昇し、さらに、左横静脈洞は低形成であったため静脈圧が上昇しやすく、生理的硬膜動静脈チャンネルの拡大が生じて硬膜動静脈瘻が出現した可能性を考えれば、矛盾なく説明できる。以上により、本例については、脳静脈洞血栓症が硬膜動静脈瘻に先行した可能性が高いと考えた。

硬膜動静脈瘻の基礎疾患については、261病変(251例)での検討がある⁵⁾。これによると、64病変で基礎疾患が判明し、そのうち外傷が51病変で、次に多いのが脳静脈洞血栓症および手術でそれぞれ4病変であった。しかし、本例では外傷、手術歴ともに認めなかった。また、本例では、ワルファリンからシロスタゾールに変更した1ヶ月後に硬膜動静脈瘻が確認されている。このため、抗血栓薬変更が硬膜動静脈瘻発症に関与した可能性も考えられる。しかし、画像上は脳静脈洞血栓症の再発は否定されている。シロスタゾールの血管拡張作用が硬膜動静脈瘻に関与した可能性もあるが、渉猟し得た限りでそのような既報告はない。

一方、脳静脈洞血栓症の原因あるいは誘因として、血栓性素因、経口避妊薬、血液疾患、妊娠、産後、感染などが知られている⁷⁾。本例では鉄欠乏性貧血を認めており、鉄欠乏性貧血と脳静脈洞血栓症の関連を示唆する既報告³¹⁾もある。しかし、この既報告でも述べられているように、鉄欠乏性貧血の頻度と脳静脈洞血栓症の頻度には大きな差があり、鉄欠乏性貧血の他に別の因子も関与している可能性が高い。

脳静脈洞血栓症の治療7ヶ月後に耳鳴が出現し、血管造影検査にて硬膜動静脈瘻を確認した症例を経験した。脳静脈洞

血栓症では、治療後も長期にわたって、臨床症候および画像検査による経過観察が必要である。

本報告の要旨は、第195回日本神経学会九州地方会で発表し、会長推薦演題に選ばれた。

※本論文に関連し、開示すべきCOI状態にある企業、組織、団体はいずれも有りません。

文 献

- 1) 里見淳一郎, 佐藤浩一. 脳硬膜動静脈瘻の疫学・成因. *Brain Nerve* 2008;60:883-886.
- 2) Preter M, Tzourio C, Ameri A, et al. Long-term prognosis in cerebral venous thrombosis. Follow-up of 77 patients. *Stroke* 1996;27:243-246.
- 3) Ferro JM, Lopes MG, Rosas MJ, et al. Long-term prognosis of cerebral vein and dural sinus thrombosis. Results of the VENOPORT study. *Cerebrovasc Dis* 2002;13:272-278.
- 4) Chung SJ, Kim JS, Kim JC, et al. Intracranial dural arteriovenous fistulas: analysis of 60 patients. *Cerebrovasc Dis* 2002;13:79-88.
- 5) Piippo A, Niemela M, van Popta J, et al. Characteristics and long-term outcome of 251 patients with dural arteriovenous fistulas in a defined population. *Clinical article. J Neurosurg* 2013;118:923-934.
- 6) Ferro JM, Canhao P. Complications of cerebral vein and sinus thrombosis. In: Caso V, Agnelli G, Paciaroni M, editors. *Handbook on cerebral venous thrombosis*. Basel: S. Karger AG; 2007. p.161-171.
- 7) Ferro JM. Prognosis of cerebral vein and dural sinus thrombosis: results of the international study on cerebral vein and dural sinus thrombosis (ISCVT). *Stroke* 2004;35:664-670.
- 8) Boussier MG, Ferro JM. Cerebral venous thrombosis: an update. *Lancet Neurol* 2007;6:162-170.
- 9) Hsu HY, Wang PY, Chen CCC, et al. Dural arteriovenous fistula after cerebral sinus thrombosis: a case study of serial venous transcranial color-coded sonography. *J Ultrasound Med* 2004; 23:1095-1100.
- 10) Nishio A, Ohata K, Tsuchida K, et al. Dural arteriovenous fistula involving the superior sagittal sinus following sinus thrombosis—case report. *Neurol Med Chir (Tokyo)* 2002;42:217-220.
- 11) 原口健一, 松本康史, 近藤竜史ら. 再発性横-S状静脈洞部硬膜動静脈瘻に合併した静脈洞狭窄に対して経皮的静脈洞形成術を施行した1例: 症例報告. *JNET* 2010;4:33-39.
- 12) Kusaka N, Sugiu K, Katsumata A, et al. The importance of venous hypertension in the formation of dural arteriovenous fistulas: a case report of multiple fistulas remote from sinus thrombosis. *Neuroradiology* 2001;43:980-984.
- 13) 垣下浩二, 吉村 良, 岡田秀雄ら. 和歌山県下における硬膜動静脈瘻の頻度と特徴. *脳卒中の外科* 2012;40:24-27.
- 14) Brown RDJ, Wiebers DO, Nichols DA. Intracranial dural arteriovenous fistulae: angiographic predictors of intracranial hemorrhage and clinical outcome in nonsurgical patients. *J Neurosurg* 1994;81:531-538.
- 15) Roy D, Lavigne F, Raymond J. Pulsatile tinnitus and dural arteriovenous fistula of the transverse sinus. *J Otolaryngol* 1993;22:409-412.

- 16) Cohen SD, Goins JL, Butler SG, et al. Dural arteriovenous fistula: diagnosis, treatment, and outcomes. *Laryngoscope* 2009;119:293-297.
- 17) Tsai LK, Yeh SJ, Tang SC, et al. Validity of carotid duplex sonography in screening for intracranial dural arteriovenous fistula among patients with pulsatile tinnitus. *Ultrasound Med Biol* 2015;42:407-412.
- 18) Paciaroni M, Palmerini F, Bogousslavsky J. Clinical presentations of cerebral vein and sinus thrombosis. In: Caso V, Agnelli G, Paciaroni M, editors. *Handbook on cerebral venous thrombosis*. Basel: S. Karger AG; 2007. p.77-88.
- 19) Utz N, Mull M, Kosinski C, et al. Pulsatile tinnitus of venous origin as a symptom of dural sinus thrombosis. *Cerebrovas Dis* 1997;7:150-153.
- 20) Sigari F, Blair E, Redleaf M. Headache with unilateral pulsatile tinnitus in women can signal dural sinus thrombosis. *Ann Otol Rhinol Laryngol* 2006;115:686-689.
- 21) Enevoldson TP, Russell RW. Cerebral venous thrombosis: new causes for an old syndrome? *Q J Med* 1990;77:1255-1275.
- 22) 立嶋 智, 秋山雅彦, 長谷川譲ら. 海綿静脈洞血栓症との鑑別が困難であった海綿静脈洞部硬膜動静脈瘻の1例—Paradoxical worsening から自然治癒に至るまでの経時的血管撮影所見の変化. *脳神経外科* 2005;33:911-917.
- 23) Clarençon F, Biondi A, Sourour NA, et al. Spontaneous closure of intracranial dural arteriovenous fistulas: a report of 3 cases. *Clin Neurol Neurosurg* 2013;115:971-975.
- 24) Terada T, Higashida RT, Halbach VV, et al. Development of acquired arteriovenous fistulas in rats due to venous hypertension. *J Neurosurg* 1994;80:884-889.
- 25) Herman JM, Spetzler RF, Bederson JB, et al. Genesis of a dural arteriovenous malformation in a rat model. *J Neurosurg* 1995;83:539-545.
- 26) Chen L, Mao Y, Zhou LF. Local chronic hypoperfusion secondary to sinus high pressure seems to be mainly responsible for the formation of intracranial dural arteriovenous fistula. *Neurosurgery* 2009;64:973-983.
- 27) Hamada Y, Goto K, Inoue T, et al. Histopathological aspects of dural arteriovenous fistulas in the transverse-sigmoid sinus region in nine patients. *Neurosurgery* 1997;40:452-458.
- 28) Vilela P, Willinsky R, Terbrugge K. Dural arteriovenous fistula associated with neoplastic dural sinus thrombosis: two cases. *Neuroradiology* 2001;43:816-820.
- 29) Matsubara S, Satoh K, Satomi J, et al. Acquired pial and dural arteriovenous fistulae following superior sagittal sinus thrombosis in patients with protein s deficiency: a report of two cases. *Neurol Med Chir (Tokyo)* 2014;54:245-252.
- 30) Tsai LK, Jeng JS, Liu HM, et al. Intracranial dural arteriovenous fistulas with or without cerebral sinus thrombosis: analysis of 69 patients. *J Neurol Neurosurg Psychiatry* 2004;75:1639-1641.
- 31) 藤沢弘範, 村松直樹, 東馬康郎ら. 鉄欠乏性貧血に関連した脳静脈洞血栓症: 成人3例の報告. *脳卒中* 2013;35:221-226.

Abstract

A dural arteriovenous fistula detected during the chronic phase of cerebral venous sinus thrombosis

Yukiko Suzuki, M.D.¹⁾²⁾, Yuichiro Inatomi, M.D.¹⁾ and Toshiro Yonehara, M.D.¹⁾

¹⁾Department of Neurology, Stroke Center, Saiseikai Kumamoto Hospital

²⁾Division of Psychiatry, Osaka University, Graduate School of Medicine

A 47-year-old woman developed a headache and tinnitus in her right ear followed by sudden-onset left hemiparesis. She had no history of trauma or thrombophilia. Arteriography showed an occlusion of the superior sagittal sinus, and a stenosis of the right transverse sinus. She was treated with anticoagulants; thereafter her deficits and sinus thrombosis immediately improved. However, 7 months after the onset, she noticed tinnitus in her left ear. Arteriography showed a dural arteriovenous fistula extending from the left occipital artery to the left transverse and sigmoid sinus, but no recurrence of the cerebral venous sinus thrombosis. After manual compression of the left occipital artery was initiated, the tinnitus and dural arteriovenous fistula did not worsen. A dural arteriovenous fistula may be detected in patients with cerebral venous sinus thrombosis during the chronic phase.

(*Rinsho Shinkeigaku (Clin Neurol)* 2016;56:612-616)

Key words: cerebral venous sinus thrombosis, dural arteriovenous fistula, cerebral infarction