

細菌性髄膜炎治療中に意識障害が出現し、 非痙攣性てんかん重積との鑑別が問題となった Cefepime 脳症の 1 例

戸田 諭補^{1)*} 山崎 峰雄¹⁾ 太田 智大¹⁾
藤澤 洋輔¹⁾ 木村 和美¹⁾

要旨：症例は 64 歳男性である。発熱・食欲不振・後頸部痛で当院を受診し、髄液検査より細菌性髄膜炎と診断され抗菌薬が投与された。頭部 MRI にて多発性脳梗塞が認められ、感染性心内膜炎由来の細菌性髄膜炎を疑い、Cefepime と Gentamicin を投与したところ、投与 3 日後に傾眠傾向を認め、ミオクローヌス・羽ばたき振戦が出現し、脳波では全般性周期放電及び三相波が認められた。非痙攣性てんかん重積との鑑別が困難であったが、Cefepime の投与を中止したところ速やかに症状改善を認め Cefepime 脳症と診断した。Cefepime 脳症は頻度が高く、腎機能障害・肝機能障害患者および脳梗塞・髄膜炎のような血液脳関門が破壊される病態で起きやすく、注意深く投与すべきだと考えられた。

(臨床神経 2016;56:678-683)

Key words：Cefepime 脳症，細菌性髄膜炎，非痙攣性てんかん重積

はじめに

細菌性髄膜炎に対して抗菌薬 Cefepime にて加療を行っていた際に意識障害をきたし、脳波にて周期性全般性放電および三相波を呈する症例を経験した。髄膜炎治療中であり意識障害の原因として脳炎への進展・悪化や非痙攣性てんかん重積合併が鑑別に挙がったが、Cefepime 中止により速やかに症状改善したことから Cefepime 脳症と診断した。Cefepime による中枢神経系副作用はこれまで複数例報告されているが、今回 Cefepime による脳症と非痙攣性てんかん重積の鑑別が困難であった症例を経験したため、ここに考察し報告する。

症 例

症例：64 歳 男性

主訴：発熱，食欲不振，後頸部痛

既往歴：60 歳 胃癌に対して胃全摘術施行。

家族歴：特記事項なし。

現病歴：胃癌術後，アルコール性肝硬変，高血圧，高尿酸血症にて当院通院されていた患者。2014 年 10 月より食欲不振が続き，10 月中旬より発熱が出現し経過観察していたが，全身脱力感が強くなり当院外来を受診した。高度炎症反応を認めたため精査加療目的に入院した。

飲酒：20 歳から日本酒 1 l / 日。

喫煙：20 歳から 60 歳まで 60 本 / 日。

アレルギー：特記事項なし。

内服：allopurinol (100) 2 T amlodipine (2.5) 1 T candesartan (4) 2 T。

一般身体所見：身長 160 cm，体重 50 kg。

意識清明，体温 39.1°C，血圧 112/60 mmHg，脈拍 131/min。

頭痛はなかったが後頸部痛を訴え，項部硬直および Kernig 徴候を認めた。Jolt accentuation はなかった。

画像所見：胸腹部造影 CT にて明らかな感染巣はなく，頭部 CT も明らかな異常を認めなかった。

入院後経過：発熱・後頸部痛を認め，髄液検査 (Table 1) にて多核球優位な細胞数上昇と糖低値を示したことから細菌性髄膜炎と診断した。Cre 2.60 mg/dl と腎機能障害がみられたため，抗菌薬は減量して Ceftriaxon 4 g / 日，Ampicillin 6 g / 日，Vancomycin 1 g / 日で加療開始した。また DIC 状態であったため Thrombomodulin Alfa 25,600 U / 日，Human anti-thrombin III 1,500 U / 日，Freeze-dried pH4 treated human immunoglobulin 5 g / 日も投与した。入院時施行した血液培養よりグラム陰性桿菌を検出したため，第 2 病日より Ampicillin，Vancomycin は中止し，Ceftriaxon 4 g / 日のみ投与した。その後血液培養より *E. coli* が検出され Ceftriaxon の薬剤感受性も良好であったため継続投与した。第 5 病日に施行した髄液検査で細胞数

*Corresponding author: 日本医科大学千葉北総病院神経内科 [〒 270-1613 千葉県印西市鎌苅 1715]

¹⁾ 日本医科大学千葉北総病院神経内科

(Received April 29, 2016; Accepted August 31, 2016; Published online in J-STAGE on September 28, 2016)

doi: 10.5692/clinicalneuroil.cn-000898

Table 1 Laboratory data on admission.

WBC	7,750/ μ l	Na	135 mEq/l	Cerebrospinal fluid	
Neu	94.0%	K	3.8 mEq/l	Specific gravity	1.006
Mo.	1.0%	Cl	100 mEq/l	Cells	400/mm ³
Lym	1.0%	BUN	50.6 mg/dl	Monocytes	23%
RBC	300 \times 10 ⁴ / μ l	CRE	2.60 mg/dl	Polymorphonucleocytes	77%
Hb	9.7 g/dl	Glu	82 mg/dl	Protein	180 mg/dl
Ht	29.8%	CRP	23.02 mg/dl	Glucose	23 mg/dl
MCV	99.3 fl	PCT	>10	CL	119 mEq/l
MCH	32.3 Pg	PT	1.12		
MCHC	32.6%	aPTT	39.1 sec		
Plt	3.4 \times 10 ⁴ / μ l	D-d	43.2 μ g/ml		
TP	5.4 g/dl	FDP	107.4 μ g/ml		
Alb	2.2 g/dl				
AST	321 U/l				
ALT	18 U/l				
γ -GTP	379 U/l				
LDH	2,241 U/l				
ALP	1,451 U/l				
CK	151 IU/l				
T-Bil	1.0 mg/dl				

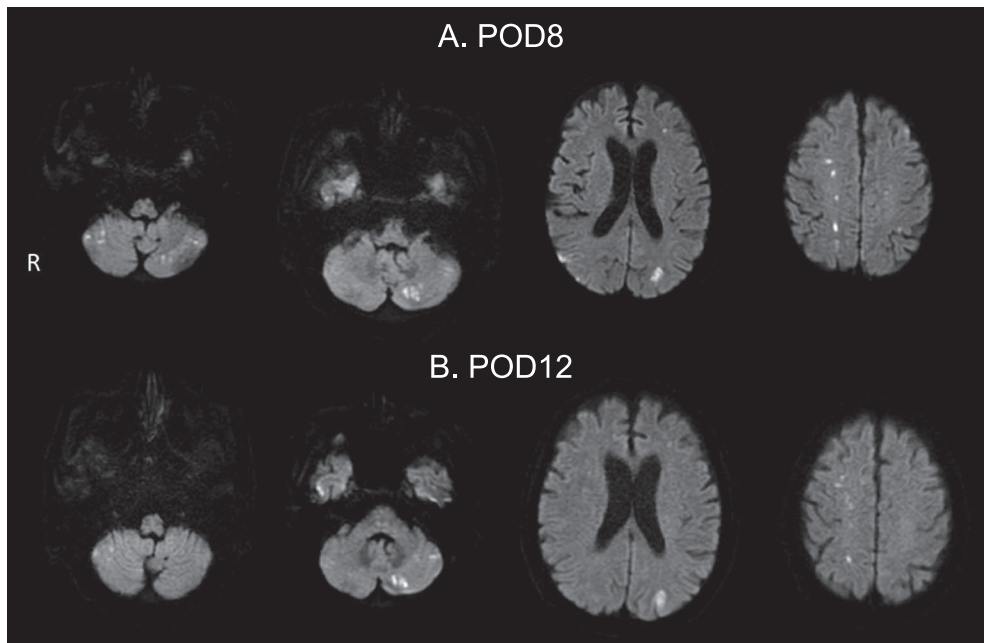


Fig. 1 Magnetic resonance imaging of the brain.

A. Diffusion-weighted brain MRI on POD8. Multiple high intensity area is appeared (bilateral cerebellum, bilateral cerebral hemisphere). B. Diffusion-weighted brain MRI on POD12. No new infarct area.

237/mm³ (多形核球：91%)と改善傾向を認めたが、発熱が持続し白血球数、CRPの改善傾向が乏しく第7病日よりMeropenem 4 g/日に抗菌薬を変更した。第8病日に頭部MRIを施行したところ両側小脳半球、両側大脳半球に多発脳梗塞

を認め (Fig. 1)、感染性心内膜炎に伴う脳梗塞・細菌性髄膜炎を疑い経食道心臓エコーを行ったが、弁破壊や疣贅は認めなかった。また全脊椎MRIを施行し細菌性髄膜炎の一次感染巣を検索したが異常を認めなかった。第9病日には体温

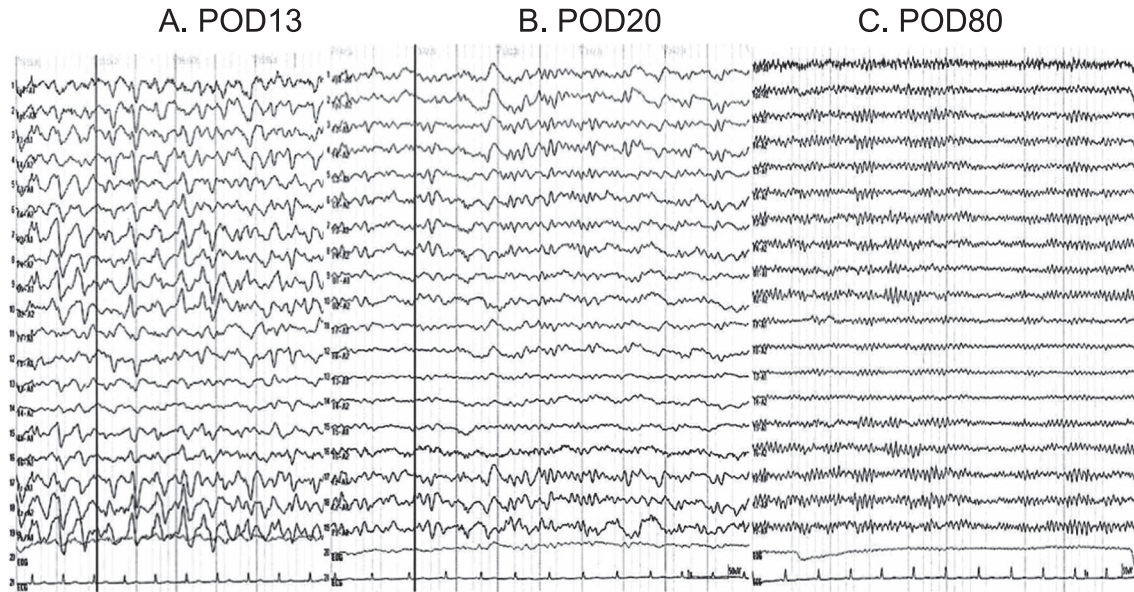


Fig. 2 Electroencephalograph.

A. Electroencephalograph on POD13. Generalized periodic discharge and triphasic wave appeared diffusely. B. Electroencephalograph on POD20. Although generalized periodic discharge still remained, triphasic wave was disappeared. C. Electroencephalograph on POD80. Generalized periodic discharge and triphasic wave was disappeared. α wave appeared irregular and unseatedly.

39.9°C まで上昇し、同日の髄液検査で細胞数 1,008/3 (多形核球 : 82%) と増加を認め抗菌薬の反応は不良であった。感染性心内膜炎を疑う弁破壊や疣贅は認めないものの、多発脳梗塞を合併する細菌性髄膜炎であり感染性心内膜炎の可能性を念頭において抗菌薬を選択することとした。感染性心内膜炎治療ガイドライン¹⁾では腸内細菌に対しては感受性のある第 3, 第 4 世代 Cephem とアミノグリコシド系薬の併用が推奨されている。一方、細菌性髄膜炎治療ガイドライン²⁾での *E. coli* に対する標準的治療としては Ceftriaxon や Meropenem (ESBL が疑われる場合) が推奨されており、Cefotaxime および第 4 世代 Cephem は緑膿菌を対象とする以外は避けるべきだが、抗菌薬の選択は薬剤感受性によって決定するよう推奨されている。本症例では Ceftriaxon, Meropenem は無効であり、本症例の *E. coli* に対する Cefepime と Gentamicin の薬剤感受性は良好であったことから第 9 病日より Cefepime 6.0 g/日, Gentamicin 180 mg/日に変更した。第 12 病日よりやや傾眠傾向となり、ミオクロヌス、羽ばたき振戦を認めた。その後意識障害の進行がみられ再度頭部 MRI を施行したが、第 8 病日の画像所見と比較して新規脳梗塞像や脳膿瘍を疑う所見は認めなかった (Fig. 1)。第 13 病日に脳波 (Fig. 2) を施行したところ全般性周期放電及び三相波を認め非痙攣性てんかん重積の発作間欠期を疑い Diazepam 投与を行ったが症状の改善は認めなかった。これまでの臨床経過を Fig. 3 に提示する。

意識障害をきたすような電解質異常、甲状腺機能異常は認めず、アンモニア血中濃度も正常範囲内であったが、脳波所見からは何らかの代謝性脳症や薬剤性脳症が疑われ、第 16 病日より Cefepime, Gentamicin を中止し Dripenem 1.5 g/日に変

更した。第 19 病日より従命可能となり、失語も改善傾向を認めた。第 20 病日に施行した脳波でも徐波傾向は変わらず認めるものの、三相波の消失を認めた。その後第 80 病日に施行した脳波は正常であった。薬剤中止後より意識障害の改善を認め Cefepime もしくは Gentamicin による薬剤性脳症が疑われた。

考 察

Gentamicin による神経障害は聴覚障害、末梢神経障害、脳症、神経筋ブロックなどが報告されているが、脳症の記載は少ない³⁾。一方、Cefepime では腎機能障害・肝機能障害例で脳症をきたし意識障害、ミオクロヌス、脳波にて広汎な δ 波、周期性全般性放電、三相波を認めるとする報告例があり⁴⁾、これらの所見を本症例でも認めたため Cefepime による脳症と診断した。三相波は肝性脳症、高アンモニア血症、尿毒症、電解質異常、無酸素脳症、Lithium や Baclofen による薬剤性脳症などで認められるが、白質病変や皮質下のびまん性萎縮があった場合には軽度の感染症や軽度の電解質異常でさえも三相波が生じうるとされ⁵⁾、脳波のみで疾患を特定することは困難である。また三相波の形状で棘波の陰性成分が先行する徐波よりも大きくなるのが Cefepime 脳症における三相波の特徴ではないかと報告する文献もあるが⁶⁾、本症例ではこの脳波所見は認めなかった。Cephem 系抗菌薬の中枢神経系副作用はこれまでも複数報告されており、症状は脳症から非痙攣性てんかん重積に至るまで範囲が広い。中でも非痙攣性てんかん重積は Cefepime などの第 4 世代 Cephem においてよく報告されているが、Cefepime 脳症における脳波異常を非

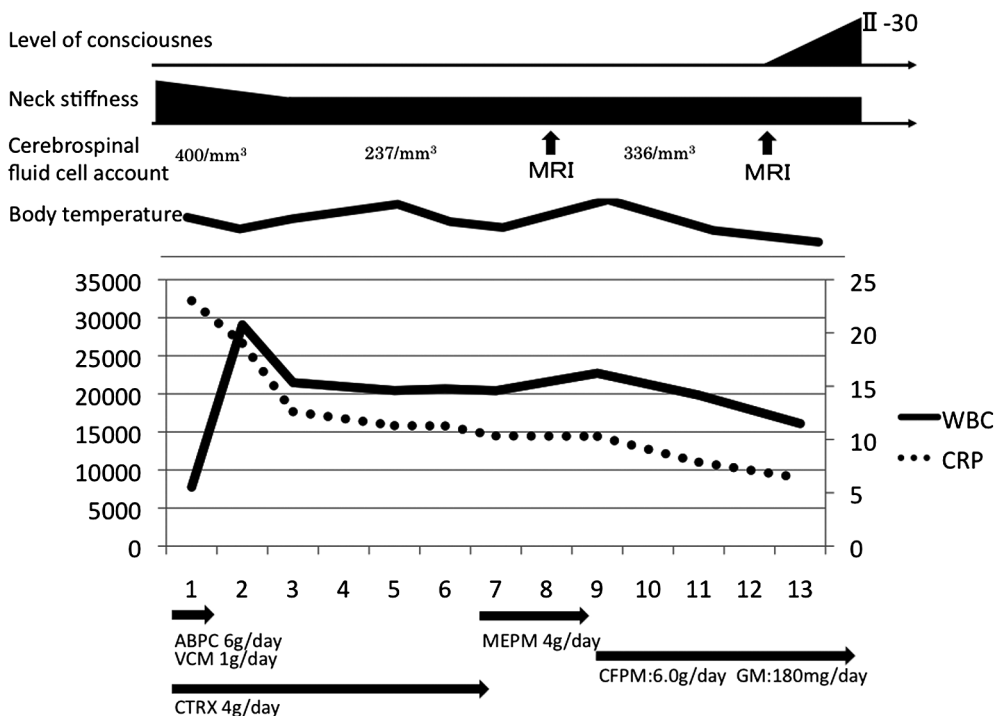


Fig. 3 Clinical prognosis.

We diagnosed him as having bacterial meningitis because of pleocytosis of the cerebrospinal fluid, and started treatment with antibiotics. At first, we administered Ampicillin (ABPC), Vancomycin (VCM), and Ceftriaxon (CTRX), but laboratory data was not improved. So we changed antibiotics to Meropenem (MEPM), but laboratory data was worsened. Multiple cerebral infarcts were found on brain MRI. We suspected that the origin of the bacterial meningitis was infective endocarditis, and administered Cefepime (CFPM) and Gentamicin (GM) according to the guidelines for treatment of infective endocarditis. Three days later, he became drowsy and had myoclonus and flapping of the extremities.

痙攣性てんかん重積ととらえるか、薬剤性脳症ととらえるかは定まっていない。

非痙攣性てんかん重積は、痙攣は認めないが意識障害が持続し脳波上発作波が持続的もしくは、ほぼ持続的に出現している状態と定義されており⁷⁾、脳波から定義された病態である。Cefepimeによる中枢神経障害は血中濃度の上昇とともに抑制性の神経伝達物質である γ アミノブチル酪酸の放出阻害が起きることによって脳波異常(周期性全般性発作波や三相波)をきたし意識障害をきたすと考えられており⁸⁾、治療はCefepimeの投薬中止である。非痙攣性てんかん重積を重視して抗てんかん薬を投与している文献も多く認めるが^{4)6)9)10)11)~13)}、本症例ではDiazepamの投与は無効であり、抗てんかん薬の投与を行わずにCefepime投与中止後に意識障害は改善を認めており、Cefepimeによる薬剤性脳症として脳波異常および意識障害をきたしていると考えられた。Cefepimeの中枢神経障害は腎機能障害患者や髄膜炎患者に多くみられるが、腎機能障害による血中濃度の上昇・髄膜炎により血液脳関門が障害されて血中濃度が上昇して中枢神経系副作用が増加するとされている⁶⁾。しかし腎機能障害に合わせて投与量を調整した症例においても非痙攣性てんかん重積をきたした報告例や⁹⁾、腎機能正常患者や髄膜炎を合併していない症例にも中枢神経

系副作用の発現例があり、Cephem系抗菌薬に対するclass effectとも考えられている¹⁰⁾。

健康成人例にCefepime 1.0 gを生食100 mlに溶いて30分で投与した場合8時間後のCefepime平均血中濃度は $1.71 \pm 0.34 \mu\text{g/ml}$ と報告されている¹⁴⁾。本症例ではCefepime 2.0 gを生食100 mlに溶いて1時間で投与を1日3回行っているが、Cefepime投与約8時間後のCefepime血中濃度は $9.1 \mu\text{g/ml}$ であり健常例より高値であった。過去に報告されたCefepime脳症にて血中Cefepime濃度を測定している報告例において最低値は $14 \mu\text{g/ml}$ であった(Table 2)^{11)~13)15)~17)}。実際にどの程度の血中濃度からCefepime脳症をきたすか明確な基準はなく、本症例の場合血中のCefepime濃度は他症例に比較してやや低値ではあるものの、投与8時間後のデータであり、髄膜炎による血液脳関門の破壊を加味すると十分に中枢神経系副作用をきたしうる濃度に達していたと考えられた。

結 語

細菌性髄膜炎加療中にCefepime脳症を発症したと考えられる症例を経験した。脳波から非痙攣性てんかん重積とCefepime脳症を鑑別することは困難であり、Cefepime投与中

Table 2 Characteristics of patients with Cefepime enthepharopathy or NCSE.

Age	Sex	Cre (mg/dl)	Cefepime level (μg/ml)	Cefepime (Dose/day)	
14	F	2	81	1.5 g/day	11)
74	F	Dialysis patient	716	2 g/day	12)
73	F	2.9	73 (Before HD)	4 g/day	13)
16	M	11.2	134 (Before HD)	9 g/day	13)
65	M	3.2	54 (After HD)	2 g/day	13)
73	F	2.8	72 (Before HD)	2 g/day	13)
75	M	9.8	14 (After HD)	2 g/day	13)
67	F	2.1	39 (24 h after administration)	1-2 g/day	14)
ND	ND	Dialysis patient	31 (24 h after administration)	2 g/day	15)
ND	ND	Dialysis patient	68 (24 h after administration)	2 g/day	15)
40	M	Dialysis patient	105 (Before HD)	2 g/day	16)

NCSE: nonconvulsive status epilepticus, ND: not described.

の意識障害に対しては常に Cefepime 脳症のことを念頭に置いておかなければならない。Cephalosporin 系抗生剤の中でも Cefepime 脳症は頻度が高く、腎機能障害・肝機能障害患者および脳梗塞・髄膜炎のような血液脳関門が破壊される病態で起きやすく、注意深く投与すべきだと考えられる。

※本論文に関連し、開示すべき COI 状態にある企業、組織、団体はいずれもありません。

文 献

- 1) 日本循環器学会, 日本胸部外科学会, 日本小児循環器学会, 日本心臓病学会編. 感染性心内膜炎の予防と治療に関するガイドライン (2008 年改訂版). 循環器病の診断と治療に関するガイドライン (2007 年度合同研究班報告). 2008. p. 8-11.
- 2) 「細菌性髄膜炎治療診療ガイドライン」作成委員会編. 細菌性髄膜炎治療ガイドライン 2014. 東京: 南江堂; 2014. p. 89-97.
- 3) Grill MF, Maganti RK. Neurotoxic effects associated with antibiotic use: management considerations. *Br J Clin Pharmacol* 2011;72:381-393.
- 4) 代田悠一郎, 大友 亮, 花島律子ら. セフェピム塩酸塩投与により周期性あるいは律動性脳波所見を呈した 2 症例. *臨床神経* 2012;52:356-359.
- 5) Kaplan PW, Rossetti AO. EEG patterns and imaging correlations in encephalopathy: encephalopathy part II. *J Clin Neurophysiol* 2011;28:233-251.
- 6) Martinez-Rodriguez JE, Barriga FJ, Santamaria J, et al. Nonconvulsive status epilepticus associated with cephalosporins in patients with renal failure. *Am J Med* 2001;111:115-119.
- 7) 松山友美, 重藤寛史, 佐竹真理恵. 高齢初発非けいれん性全般てんかん重積状態の 1 例. *臨床神経* 2011;51:43-46.
- 8) Sugimoto M, Uchida I, Mashimo T, et al. Evidence for the involvement of GABA(A) receptor blockade in convulsions induced by cephalosporins. *Neuropharmacology* 2003;45:304-314.
- 9) Gangireddy VG, Mitchell LC, Coleman T. Cefepime neurotoxicity despite renal adjusted dosing. *Scand J Infect Dis* 2011;43:827-829.
- 10) Maganti R, Jolin D, Rishi D, et al. Nonconvulsive status epilepticus due to cefepime in a patient with normal renal function. *Epilepsy Behav* 2006;8:312-314.
- 11) Lam S, Gomolin IH. Cefepime neurotoxicity: case report, pharmacokinetic considerations, and literature review. *Pharmacotherapy* 2006;26:1169-1174.
- 12) Landgrave LC, Lock JL, Whitmore JM, et al. Pediatric cefepime neurotoxicity. *Pediatr Neurol* 2012;47:458-460.
- 13) Fishbain JT, Monahan TP, Canonico MM. Cerebral manifestations of cefepime toxicity in a dialysis patient. *Neurology* 2000;55:1756-1757.
- 14) 柴 孝也, 嶋田甚五郎, 加地正伸ら. Cefepime にかんする臨床的検討. *Chemotherapy* 1991;39:147-153.
- 15) Chatellier D, Jourdain M, Mangalaboyi J, et al. Cefepime-induced neurotoxicity: an underestimated complication of antibiotherapy in patients with acute renal failure. *Intensive Care Med* 2002;28:214-217.
- 16) Barbey F, Bugnon D, Wauters JP. Severe neurotoxicity of cefepime in uremic patients. *Ann Intern Med* 2001;135:1011.
- 17) Wong KM, Chan WK, Chan YH, et al. Cefepime-related neurotoxicity in a haemodialysis patient. *Nephrol Dial Transplant* 1999;14:2265-2266.

Abstract**A case of Cefepime encephalopathy, being difficult to distinguish from non-convulsive status epilepticus during the treatment of bacterial meningitis**

Yusuke Toda, M.D., Ph.D.¹⁾, Mineo Yamazaki, M.D., Ph.D.¹⁾, Tomohiro Ota, M.D.¹⁾,
Yosuke Fujisawa, M.D.¹⁾ and Kazumi Kimura, M.D., Ph.D.¹⁾

¹⁾Department of Neurological Science, Graduate School of Medicine, Nippon Medical School

A 64-year-old man with fever, appetite loss, and pain in the back of the neck visited our hospital. We diagnosed him as having bacterial meningitis because of pleocytosis of the cerebrospinal fluid, and started treatment with antibiotics. Multiple cerebral infarcts were found on brain MRI. We suspected that the origin of the bacterial meningitis was infective endocarditis, and administered Cefepime and Gentamicin according to the guidelines for treatment of infective endocarditis. Three days later, he became drowsy and had myoclonus and flapping of the extremities. An electroencephalograph showed generalized periodic discharge and a triphasic wave pattern. We thought that the cause of disturbance in consciousness was Cefepime-induced encephalopathy, and stopped administration of Cefepime. A few days later, he became clear, and the myoclonus and flapping disappeared. It was difficult to distinguish between non-convulsive status epilepticus and Cefepime-induced encephalopathy. However, since stopping Cefepime treatment had made the patient clear, we diagnosed his condition as Cefepime-induced encephalopathy, which often occurs in patients with renal or liver dysfunction, or in brain infarction or meningitis, which results in blood-brain barrier disruption. Thus, care should be taken when administering Cefepime to such patients.

(Rinsho Shinkeigaku (Clin Neurol) 2016;56:678-683)

Key words: cefepime encepharopathy, bacterial meningitis, non-convulsive status epilepticus
