

## 同名性半盲のみを呈した外側膝状体出血の1例

時田 春樹<sup>1)</sup> 金谷 雄平<sup>2)4)</sup> 下江 豊<sup>2)</sup>  
 矢守 茂<sup>1)</sup> 田川 皓一<sup>3)</sup> 栗山 勝<sup>2)\*</sup>

要旨：症例は55歳の男性である。突然視野が狭くなり来院した。神経学的には相合性の右同名性半盲を認め、その他の神経徴候は認めなかった。脳画像で左外側膝状体に約1.6 mlの脳出血を認め、脳血管造影では出血の原因となるような血管異常はなく、前脈絡叢動脈、外側後脈絡叢動脈も末梢まで描出されていた。多血症を伴った高血圧があり、脂質異常症、喫煙、多量飲酒なども認められた。これまで8例の既報告例があり、同名性の半盲、上4分盲、下4分盲、水平性部分盲など多様であった。外側膝状体出血は当院2005年から2016年まで11年間の脳出血2,763例中1例のみであり、非常にまれである。

(臨床神経 2016;56:781-784)

Key words：外側膝状体、同名性半盲、脳出血、高血圧

## はじめに

視野の異常は視覚路のいずれの場所の傷害でも出現するが、視交叉よりも中枢側の損傷では、反対側の同名性半盲が出現する。外側膝状体 (lateral geniculate body; LGB) は視床後部の視床枕の腹外側に位置し、外側膝状核が存在する<sup>1)</sup>。網膜からの視索線維を受けて、後頭葉視覚野に投射線維を送る視覚の中継核であり、LGBが傷害されると多様な視野障害が出現する<sup>1)</sup>。今回、視床出血の中でも非常に稀なLGBの出血により、同名性半盲のみを呈した症例を経験したので報告する。

## 症 例

患者：55歳の男性。右利き

主訴：急に視野が狭くなった

既往歴：数年前に高血圧を指摘されたが未治療。その他特記事項なし。

生活歴：喫煙10本/日、35年間。飲酒、ビール500 mlとウイスキー少々/日。

現病歴：2015年7月上旬、夕刻テレビを見ていた時、急に視野が狭くなった。症状が改善せず、翌日眼科受診後、当院へ紹介入院となった。頭痛はない。一般内科的所見:167 cm,

72 kg, 血圧197/128, 脈拍97/分・整。胸腹部異常なし。神経学的所見:意識は清明。右同名性半盲を認めるが(Fig. 1A)、瞳孔は左右とも2.5 mmで、対光反射あり。他脳神経異常なし。四肢筋力低下なし、感覚障害も認めず、運動失調や不随運動なし。深部反射正常で病的反射認めず。言語、記憶は良好で認知機能は正常。Trail Making Test-Aは34秒、Trail Making Test-Bは70秒であり、視覚性注意障害もなかった。末梢血はRBC 609×10<sup>4</sup>、Hb 20.6 g/dl、Hct 59.1%と多血症を認めるが、WBC 7,960/μl、Plt 18.6×10<sup>4</sup>は正常。肝機能、腎機能、電解質正常。尿酸7.3 mg/dl、LDLコレステロール163 mg/dl、中性脂肪163 mg/dlなど軽度高値。その他甲状腺機能正常、糖尿病なし、炎症反応、凝固系検査も正常範囲であった。

脳画像所見：頭部CTおよびMRIのT<sub>2</sub>\*で左LGB部に血腫を認めた。出血量は約1.6 mlであった。また右被殻に陳旧性血腫を認め、さらに脳幹部や大脳皮質下に複数の微小出血を認めた。またT<sub>2</sub>強調、FLAIRで大脳白質に慢性虚血性変化を示す高信号を認めた(Fig. 1B~D)。入院1週間後に脳血管造影を行ったが、前脈絡叢動脈 (anterior choroidal artery; AChA) や後脈絡叢動脈 (posterior choroidal artery; PChA) をはじめ脳動脈や静脈には異常血管は認めなかった。

経過：入院後降圧療法および生活指導を行い、10日目に退院した。右同名性半盲は半年後には日常生活に支障ない程度に改善していた。1年後の視野検査では楔状の水平性部分半

\*Corresponding author: 脳神経センター大田記念病院脳神経内科 [〒720-0825 広島県福山市沖野上町3-6-28]

<sup>1)</sup> 脳神経センター大田記念病院リハビリテーション科

<sup>2)</sup> 脳神経センター大田記念病院脳神経内科

<sup>3)</sup> 長尾病院高次脳機能センター

<sup>4)</sup> 現：広島大学神経内科

(Received July 27, 2016; Accepted September 13, 2016; Published online in J-STAGE on October 21, 2016)

doi: 10.5692/clinicalneuroil.cn-000935

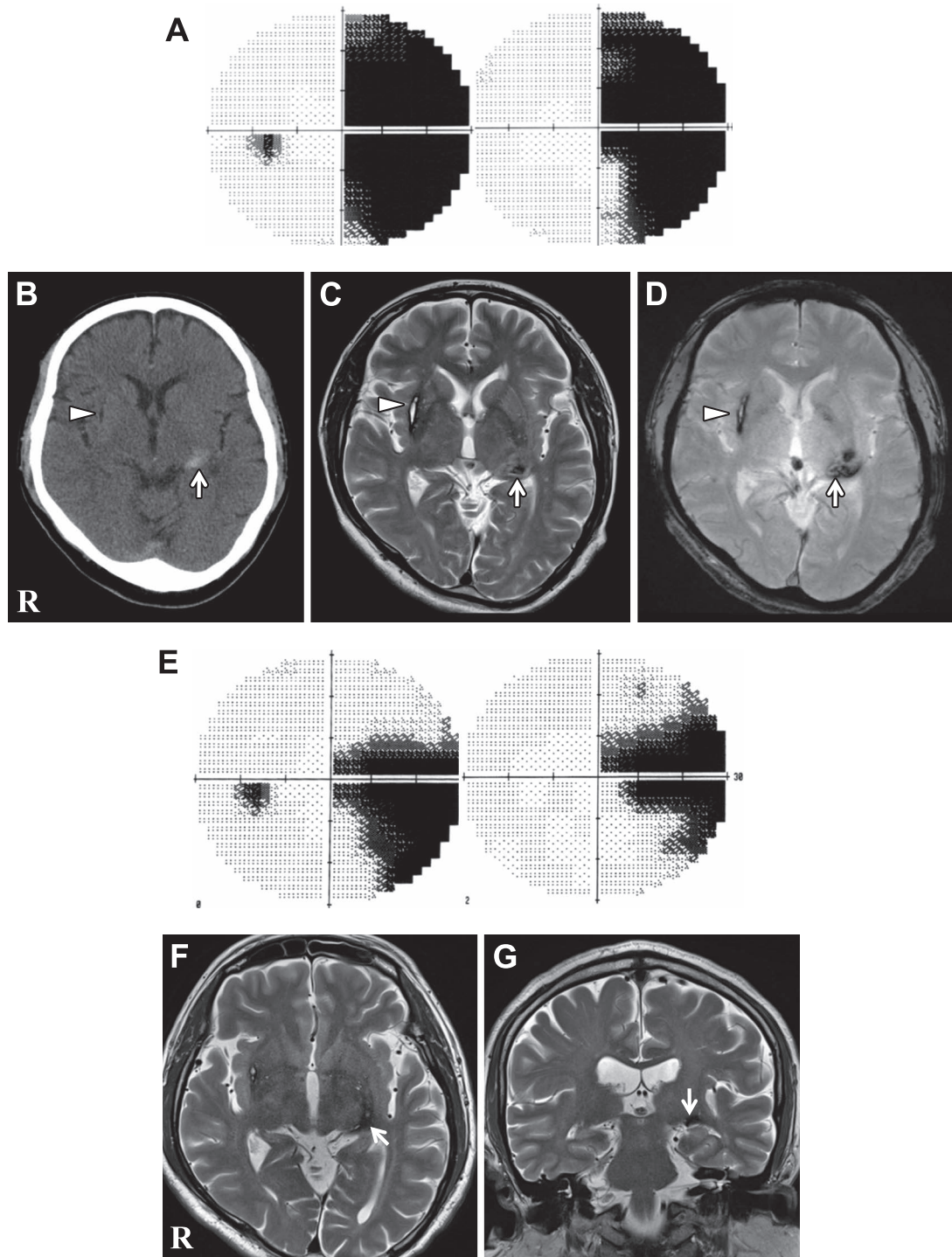


Fig. 1 Visual field automatic static perimeter and brain CT and MRI of the patient.

A; Visual field automatic static perimeter on admission. The right congruous homonymous hemianopia was demonstrated. B–D; Brain CT and MRI on admission. B; CT, C;  $T_2$  weighted image, axial, TR: 5,000 ms, TE: 81 ms. D;  $T_2^*$  weighted image, axial, TR: 600 ms, TE: 17 ms. The arrows shows localized hemorrhage of the left lateral geniculate body (LGB) and the arrow heads shows old hemorrhage of the right putamen. E; Visual field automatic static perimeter of one year after discharge. The right congruous homonymous horizontal sectoranopia was demonstrated. F, G; MRI of one year after discharge. F;  $T_2$  weighted image, axial, TR: 5,000 ms, TE: 90 ms. G;  $T_2$  weighted image, coronal, TR: 5,000 ms, TE: 90 ms. The arrows shows localized low signals of the left LGB.

Table 1 The cases of hemorrhage of lateral geniculate body.

Case	Year	Author	Age	Sex	Type of visual field defect	Side	Congruency	Cause	Others
1	1988	Ohkawa	76	M	homo. horizontal wedged	L	incongruous	unknown	
2	1993	Nozaki	38	M	homo. upper quadrant	L	congruous	vascular anomaly	
3	2006	Tsuda	73	M	homo. upper quadrant	R	congruous	n.m	
4	2006	Fujiwara	65	F	homo. horizontal wedged	L	congruous	n.m	
5	2008	Tsuda	71	M	homo. horizontal wedged	R	incongruous	hypertension	
6	2009	Han	51	M	homo. hemianopsia	L	congruous	hypertension	nystagmus
7	2013	Wajima	39	M	homo. lower quadrant	R	incongruous	hypertension	
8	2013	Wajima	54	M	homo. lower quadrant	R	congruous	hypertension	dizziness
9	2016	Our case	55	M	homo. hemianopsia	R	congruous	hypertension	

Homo; homonymous, L; left, R; right, n.m; not mention.

盲が残存し (Fig. 1E), MRI で左 LGB 部に信号変化が確認された (Fig. 1F, G).

## 考 察

LGB の損傷により多様な視野障害が出現することが報告されている<sup>1)2)</sup>. LGB には両側の網膜からの神経線維が投射されるが、網膜上方からの線維は LGB 内側、網膜下方からの線維は LGB 外側に投射される。さらに、LGB は 6 層構造を有し、第 1, 4, 6 層は対側から、第 2, 3, 5 層は同側からの線維を受け、前方は周辺視野から線維を受け、黄斑部からの線維は後方に配列し非常に複雑である<sup>1)</sup>. また栄養血管は AChA と外側 PChA であるが、AChA は LGB 前方および核の前方外側部分、外側 PChA はそれ以外の部分を支配する。よって、AChA の灌流障害では半側の上方および下方視野が障害され、その中間の水平経線付近は保存されやすいため特徴的な部分半盲である 4 重分画盲 (quadruple sectoranopia) を呈し、外側 PChA の灌流障害では、逆に水平経線部分が障害される特徴的な楔状の部分半盲である水平区画半盲 (horizontal sectoranopia) が出現する。また、上記動脈の梗塞では視野障害に加えて、閉塞動脈の支配領域の神経症候も見られる<sup>1)2)</sup>. 以上は原則論であるが、各症例で非典型的であることも多く、また LGB 出血の報告は非常に少ないため、発症頻度や視野障害のパターンなどに関する詳細は不明である。

本例は、多血症を伴う高血圧、脂質異常症、喫煙、多量飲酒などの複数の生活習慣病を基礎に発症した脳出血により右同名性半盲を呈した症例である。出血部位は MRI 画像で左視床枕の腹外側に信号変化を認め、アトラスと照らし合わせ<sup>3)</sup>、この部位が LGB と推測された。半盲は上記で述べた特徴的な部分半盲などは示さず、また比較的小出血で損傷は限局的だったため周囲への影響は少なく、同名性半盲以外の症状は呈さなかった。発症 1 週間後に行った脳血管撮影では、右側の AChA も PChA も比較的末梢まで描出されており、いずれの血管の破綻かは同定できなかった。1 年後には、楔状の水

平性部分半盲が残存しており、不可逆的な線維傷害によるものと思われた。

Zhang らは同名性半盲の 904 例で発症部位を検討し、LGB での病変は 11 名 (1.3%) と報告している<sup>4)</sup>. 原因分析はされていないが、脳血管障害では脳出血より脳梗塞が多く、脳腫瘍、多発性硬化症なども報告されている<sup>1)2)</sup>. 当院では、2005 年 1 月から 2016 年 6 月までの脳出血患者 2,763 例中 LGB 出血は 1 例のみであり、非常にまれであることが確認された。既報告でも LGB 出血は非常に少なく、本例を含め 8 例 (男性 8 例、女性 1 例、38~76 歳) が報告されている<sup>2)5)~10)</sup>. 大出血はなくいずれも限局したものであり、一過性のめまいや眼振を呈した症例は報告されているが、他の神経学的徴候は認められていない。全て同名性で、半盲が 2 例、上四分盲が 2 例、下四分盲が 2 例、水平性区画半盲が 3 例であった。また 6 例は相合半盲であり、3 例が不斉半盲であった。原因は 5 例が高血圧、1 例が血管異常による出血であった (Table 1). 梗塞の場合は灌流領域の神経障害が出現するが、出血の場合には、複雑な構造の LGB 核を非選択的に組織損傷するために多様な視野障害が出現すると推測された。

謝辞：画像解析に協力していただいた当院放射線科田中朗雄博士に深謝します。

※本論文に関連し、開示すべき COI 状態にある企業、組織、団体はいずれも有りません。

## 文 献

- 1) 金森章泰. 視覚異常を診断する. 頭蓋内病変. 眼科 2015;57:1627-1633.
- 2) 大川慎吾, 関谷善文, 山鳥 重. Sectoranopia を呈した右外側膝状体出血の 1 症例. 臨床神経 1988;28:1188-1191.
- 3) Haines DH. Internal morphology of the brain in unstained slices and MRI. 9<sup>th</sup> ed. Philadelphia: Wolters Kluwer; 2015. p. 75-94.
- 4) Zhang X, Kedar S, Lynn MJ, et al. Homonymous hemianopias: clinical-anatomic correlations in 904 cases. Neurology 2006;66:906-910.

- 5) 野崎尚志, 村山知行, 金森雅彦ら. 外側膝状体障害の視野について—外側膝状体出血の症例. 眼科 1993;35:137-144.
- 6) Tsuda H, Oi Y, Yoshioka M, et al: Homonymous hemianopia due to localized hemorrhage of lateral geniculate body. Intern Med 2006;45:1257-1258.
- 7) 藤原一哉, 鳥井康司, 田口 朗. 外側膝状体出血により水平区画半盲を呈した 1 例. 臨眼 2006;60:1079-1082.
- 8) 津田宏昌, 伊藤 貴, 吉岡政洋ら. 外側膝状体性同名半盲を呈した高血圧性脳出血. 神経内科 2008;68:409-410.
- 9) Han YS, Lee E, Kim JS. Horizontal nystagmus and homonymous hemianopia due to lateral geniculate body hemorrhage. Eur Neurol 2009;61:371-373.
- 10) 輪島大介, 井田裕己, 横田 浩ら. 外側膝状体近傍障害による 4 分盲を呈した脳内出血の 2 症例. 脳卒中 2013;35:216-220.

### Abstract

#### Lateral geniculate body presenting only hemorrhage homonymous hemianopia—A case report

Haruki Tokida, S.T., Ph.D.<sup>1)</sup>, Yuhei Kanaya, M.D.<sup>2)4)</sup>, Yutaka Shimoe, M.D., Ph.D.<sup>2)</sup>,  
Shigeru Yamori, M.D.<sup>1)</sup>, Koichi Tagawa, M.D., Ph.D.<sup>3)</sup> and Masaru Kuriyama, M.D., Ph.D.<sup>2)</sup>

<sup>1)</sup>Department of Rehabilitation, Brain Attack Center

<sup>2)</sup>Department of Neurology, Brain Attack Center

<sup>3)</sup>Higher Brain Dysfunction Center, Nagao Hospital

<sup>4)</sup>Present address: Department of Clinical Neuroscience and Therapeutics, Hiroshima University

We report a case of a 55-year-old man who developed acute-onset narrowing of his visual field. He showed right homonymous hemianopsia without any other neurological symptoms and signs. Brain CT and MRI showed localized hemorrhage (about 1.6 ml) in the left lateral geniculate body (LGB). A cerebral angiography showed no vascular anomalies of cerebral vessels, and the left anterior choroidal artery and left lateral posterior choroidal artery could be visualized well. He had hypertension, polycythemia and dyslipidemia and was a habitual smoker and an alcoholic. In the literature, various kinds of visual field defects including hemianopsia, upper quadrant hemianopsia, lower quadrant hemianopsia, and horizontal sectoranopia have been reported in eight cases of LGB hemorrhage. Localized LGB hemorrhage was found in only one case out of 2,763 cerebral hemorrhage patients enrolled in our stroke registry for 11 years from 2005 to 2016. Localized hemorrhage of LGB very rarely occurred.

(Rinsho Shinkeigaku (Clin Neurol) 2016;56:781-784)

**Key words:** lateral geniculate body, homonymous hemianopia, cerebral hemorrhage, hypertension