

症例報告

耳下腺炎を契機に発症し、脳病変のみを反復した シェーグレン症候群合併視神経脊髄炎関連疾患の1例

古川 貴大^{1)*} 松井 尚子¹⁾ 田中 恵子²⁾³⁾
和泉 唯信¹⁾ 梶 龍兒¹⁾

要旨：症例は33歳女性。耳下腺炎後に情動失禁や運動性失語、両側の側方注視麻痺、痙縮がみられ、MRIで中脳大脳脚から内包後脚、中小脳脚、前頭葉皮質下の白質に異常信号を認めた。以前から眼や口腔の乾燥感があり、入院後にシェーグレン症候群（Sjögren's syndrome; SjS）の合併が判明し、抗アクアポリン4抗体が陽性であった。ステロイドパルス後の単純血漿交換療法が著効した。ステロイド減量中に大脳に再発を来したが、免疫抑制剤導入後は再発なく経過した。本症例は耳下腺炎を契機に発症しており、唾液腺炎が視神経脊髄炎関連疾患の病態に関与している可能性が示された。

（臨床神経 2017;57:77-81）

Key words：耳下腺炎, 抗アクアポリン（AQP）4抗体, シェーグレン症候群, 唾液腺炎, 視神経脊髄炎関連疾患

はじめに

シェーグレン症候群（Sjögren's syndrome; SjS）は中枢病変を呈することがあり¹⁾、特に長大な脊髄炎を来すものについては視神経脊髄炎関連疾患（neuromyelitis optica spectrum disorder; NMOSD）との相同が指摘されている²⁾。また、NMOSDは当初考えられていたよりも臨床像が多様であり、疾患概念が徐々に拡大してきている³⁾。今回、耳下腺炎を契機に発症し、脳病変のみ反復したSjS合併NMOSDの症例を経験したので報告する。

症 例

症例：33歳、女性
主訴：情動失禁
職業：衣料販売員。
既往歴：幼少時に流行性耳下腺炎に罹患。29歳時に左耳下腺炎に罹患。
家族歴：特記事項なし。
内服歴：常用薬なし。
現病歴：2010年11月某日に発熱と耳下腺腫脹があり、前医にて細菌性耳下腺炎との診断で入院加療を受け、耳下腺炎は軽快して第9病日に退院となった。退院当日には病院の廊

下で泣いているのが目撃されていた。退院後は自宅にて昼夜を問わずに突然泣き出しては大声を出し、上肢屈曲位をとるようになったため、第12病日に当院に入院した。

入院時身体所見：血圧141/59 mmHg, 脈拍80/分, SpO₂ 98% (room air), 体温37.7°C。頭頸部と胸腹部に異常所見なし。

入院時神経学的所見：意識は自発開眼し、従命は可能だが変動があり、時の見当識障害を認めた。情動失禁と被刺激性、易怒性あり。発語は単語のみで、反響言語、韻律障害を認めた。読字、復唱、計算は可能だった。脳神経では、両側の側方注視麻痺があったが、頭位変換眼球反射は保たれており、顔面麻痺や構音障害はなかった。運動系では、筋緊張が右優位に亢進しており、両側上肢屈曲位で手指伸展が困難であった。協調運動は評価できなかった。下顎反射が陽性で、強制把握を認めた。四肢の腱反射は亢進し、両側のBabinski徴候を認めた。感覚系は評価困難だった。立位保持、歩行はできなかった。

入院時検査所見：血液検査ではIgG 3,547 mg/dl, IgA 484 mg/dl, IL-6 153.6 pg/ml と高値（基準値：18.7 pg/ml）、抗SS-A抗体陽性（256倍）、抗SS-B抗体は陰性であった。脳脊髄液検査では9 μ l と軽度の細胞数増多（単核球6 μ l, 多核球3 μ l）はあったが、蛋白増加はなく、オリゴクローナルバンド陽性、ミエリン塩基性蛋白390 pg/ml（基準値：102 pg/ml）、IL-6 292.6 pg/ml と高値であった（基準値：6.8 pg/ml）。脳MRIでは、FLAIRで大脳半球白質や右中小脳脚の融合性病変、大脳脚から内包に

*Corresponding author: 徳島大学大学院医歯薬学研究所臨床神経科学〔〒770-8503 徳島県徳島市蔵本町2丁目50-1〕

¹⁾ 徳島大学大学院医歯薬学研究所臨床神経科学

²⁾ 金沢医科大学総合医学研究所生命科学研究領域・神経内科

³⁾ 新潟大学脳研究所細胞神経生物学

(Received July 1, 2016; Accepted January 13, 2017; Published online in J-STAGE on January 28, 2017)

doi: 10.5692/clinicalneuroil.cn-000924

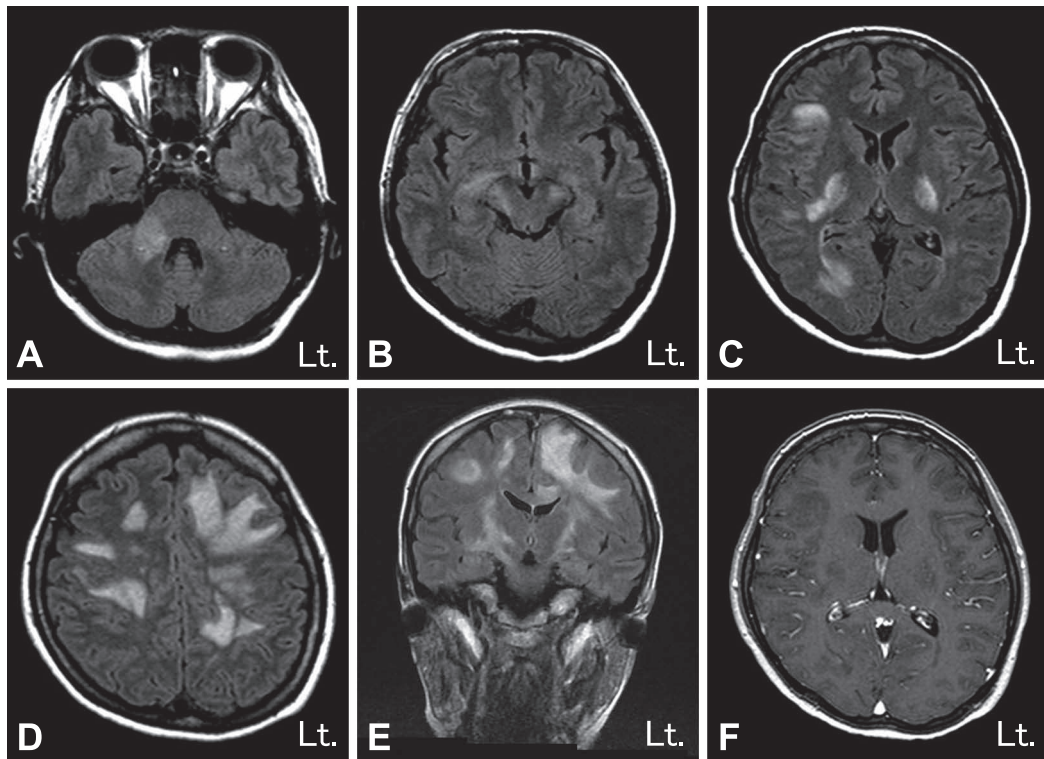


Fig. 1 Brain MRI findings.

High signal lesions on fluid attenuated inversion recovery (3.0 T, TR/TE 8,002/146 ms) were detected in right middle cerebellar peduncle (A), long corticospinal tract involving internal capsule and cerebral peduncle (B, C, E), and subcortical and deep white matter (C, D, E). MRI showed no enhancement lesion on gadolinium-enhanced T₁ weighted images (1.5 T, TR/TE 220/4.6 ms) (F).

かけて縦方向に長大な病変を認め、一部に空洞形成を伴っていたが、造影効果はなかった (Fig. 1)。視力、中心フリッカー、視覚誘発電位、胸腹部 CT、脊髄 MRI では明らかな異常は認めなかった。

臨床経過：急性散在性脳脊髄炎を疑ってステロイドパルスを施行し、情動失禁に対して fluvoxamine 25 mg を開始したところ、情動失禁や被刺激性は軽減して疎通性が改善した。入院 8 日目 (第 19 病日) から単純血漿交換 (plasma exchange; PE, 血漿処理量は 2,500 ml, 置換液は 5% 人血清アルブミン) を計 4 回施行したところ、注視麻痺の消失、四肢の痙攣性麻痺が軽減し著効した。以前から口渇や目の乾きの自覚があり、抗 SS-A 抗体が陽性であることから、SjS を疑った。シルマーテスト、ガムテストで涙腺や唾液腺の分泌障害があり、唾液腺生検にて炎症細胞浸潤を認めたことから (Fig. 2)、SjS と診断した。後日、入院時の血清で抗アキアポリン (aquaporin; AQP) 4 抗体と抗 AQP5 抗体がともに陽性と判明した。PE 後はステロイドの内服を開始し、入院 32 日目 (第 43 病日) に退院した (Fig. 3)。その後、2012 年 12 月に感冒を契機に右上肢麻痺が出現し、MRI で左大脳脚病変を認めた (Fig. 4)。再発と判断し、ステロイドパルスと PE を行って症状は改善した。その後はタクロリムスを追加して慎重にステロイドの漸減を行うことで再発はみられていない。

考 察

視神経脊髄炎 (neuromyelitis optica; NMO) は当初、視神経炎と長大な脊髄病変を来し、抗 AQP4 抗体陽性の疾患として提唱された⁴⁾。その後、抗体陽性で上記の典型的病変を認めない症例、抗体陰性で典型的な病変を認める症例、非典型的とされる脳病変を合併する症例などが報告され、脳病変の出現部位や画像所見の特徴の解析により、これまでの NMO と NMOSD を包括した新しい NMOSD の診断基準が 2015 年に提唱された³⁾。本症例の経験時においては NMOSD の診断には視神経炎または脊髄炎の存在が必要であり、本症例のような脳病変を呈した報告は乏しかった。本症例と類似した中枢神経画像病変を有し、抗 AQP4 抗体陽性である SjS が報告されており⁵⁾、本症例でも同様に抗 AQP4 抗体は陽性であった。ステロイドパルスと比較して PE が著効し、抗 AQP4 抗体が陽性であったことから、当時の診断基準は満たさないが、NMOSD に準じた病態と想定し、再発予防としてステロイドの継続内服を行った。ステロイドの漸減中に脳病変の再発を来したが、初発時よりも症状は軽度であった。以後はタクロリムスを追加することで再発なく経過した。2015 年に改訂された NMOSD の診断基準では、本症例で認めた大きな皮質下白質病変、内包後脚から大脳脚に至る縦方向に長い皮質脊髄路病変は特徴的な所見として挙げられている³⁾。

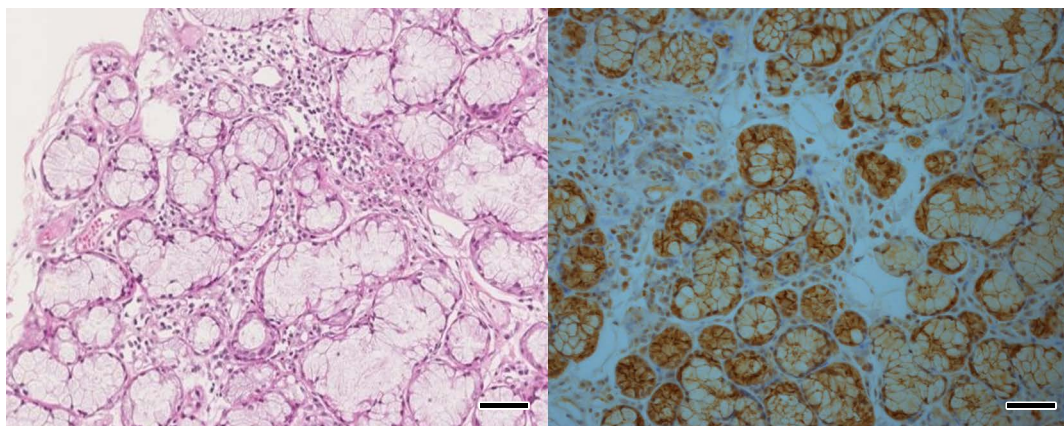


Fig. 2 Histological finding of salivary glands biopsy.

Hematoxylin and eosin staining showed lymphocytic infiltration in salivary glands. Immunostaining showed AQP5 expression on salivary glands. AQP5: aquaporin 5. bar = 50 µm.

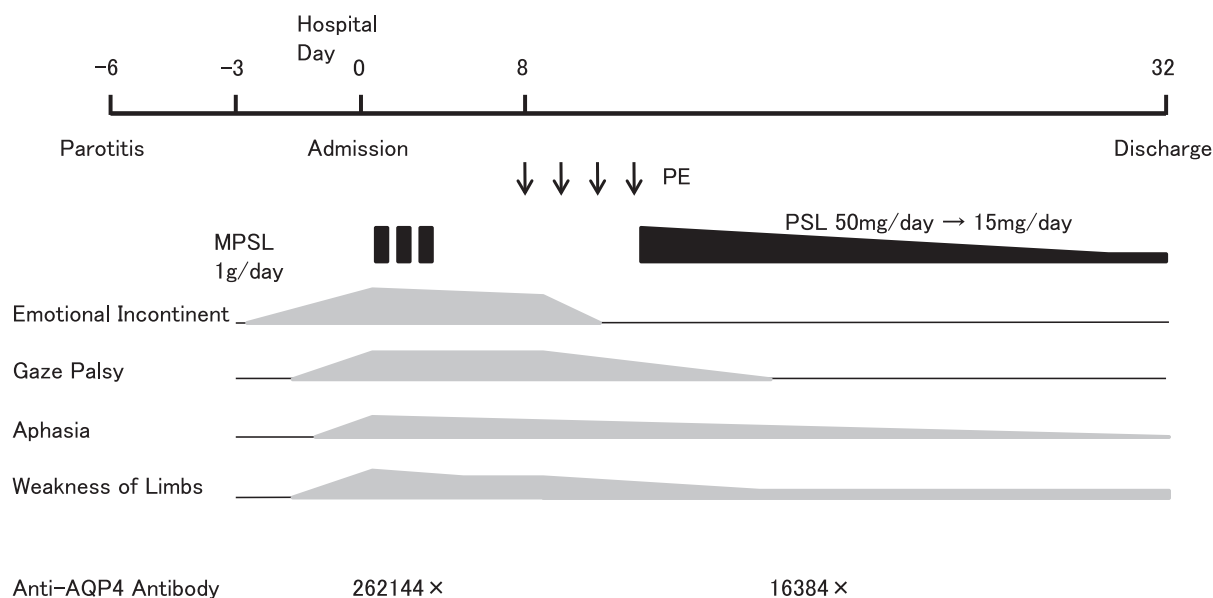


Fig. 3 Clinical course.

The patients presented with intentional incontinence, motor aphasia, supranuclear gaze palsy and spasticity after parotitis. She responded to steroid followed by plasmapheresis dramatically. Thereafter, it was identified that she was positive for anti-AQP4 antibody. PE: plasmapheresis, MPSL: methylprednisolone, AQP4: aquaporin 4.

NMOSD では SLE や SjS などの他の自己免疫疾患を合併することが知られており、中でも SjS は最も合併しやすく、約 20% に認められる⁶⁾。SjS は涙腺や唾液腺などの外分泌腺を主な標的とする自己免疫疾患であり、涙腺や唾液腺には AQP5 が特異的に発現している⁷⁾。本症例では抗 AQP4 抗体に加えて抗 AQP5 抗体も陽性であった（ヒト AQP5 全長 cDNA を HEK293 細胞にトランスフェクトして細胞表面に発現させた細胞を用いた cell-based assay で測定⁸⁾）。唾液腺では AQP4 の発現はないとされており⁹⁾、我々の検討でも唾液腺に AQP5 の発現は認めたが AQP4 の発現は確認できなかった (Fig. 2)。一方、SLE、SjS の両方で高率に陽性となる抗体として抗 SS-A

抗体があり、本症例でも陽性であった。NMOSD において抗 SS-A 抗体陽性例は陰性例と比較して抗 AQP4 抗体陽性率が高い¹⁰⁾。抗 SS-A 抗体は唾液腺表皮細胞からの IL-6 や IL-8 の産生を刺激するとされており¹¹⁾、特に IL-6 は末梢血のプラズマブラストの増殖や生存維持に寄与し、抗 AQP4 抗体産生を促進する¹²⁾ことで病態に寄与している可能性がある。本症例でも血清、髄液ともに IL-6 は著明に高値であった。さらに、SS-A 抗原は血管内皮細胞に発現しており、抗 SS-A 抗体は内皮細胞障害を来し、血液脳関門の破綻によるプラズマブラストあるいは抗 AQP4 抗体の中樞神経系への移行を促進している可能性がある。NMOSD では SjS の診断基準を満たさない

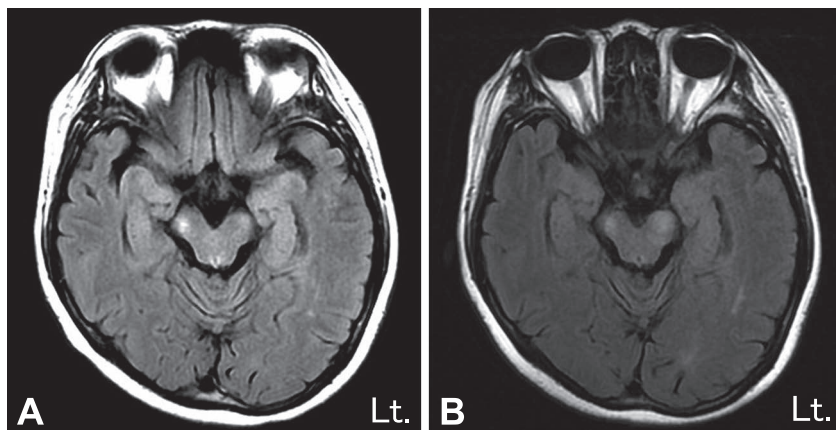


Fig. 4 Brain MRI findings at 9th and 13th months after the onset. FLAIR images showed recovery of lesions at the 9th month (3.0 T, TR/TE 8,002/140 ms) (A). Relapsed lesion of left cerebral peduncle on FLAIR was observed at the 13th month (1.5 T, TR/TE 8,002/140 ms) (B).

症例でも高頻度に小唾液腺に高度な炎症を伴う¹³⁾ことや、NMO患者の一部で急性期にムンプスウイルスが検出されたとの報告¹⁴⁾は、NMOSDの発症機序に唾液腺炎が関与していることを示唆する。

本症例は視神経炎や脊髄炎を伴わず、脳病変のみを反復し、抗AQP4抗体が陽性であったことからSjSを合併したNMOSDと診断し、NMOSDに準じて再発予防の治療を行い、良好な経過を得ることができた。また、本症例は耳下腺炎を契機に発症しており、唾液腺炎がNMOSDの病態に関与している可能性が示された。

本報告の要旨は、第90回日本神経学会中国・四国地方会で発表した。

謝辞：本例について血清・髄液のサイトカインを測定していただいた国立病院機構静岡てんかん・神経医療センター臨床研究部・小児科の高橋幸利先生、抗AQP4抗体価を測定していただいた東北大学大学院医学系研究科神経内科学分野の高橋利幸先生、唾液腺組織所見について御教示いただいた徳島大学口腔分子病態学の石丸直澄先生に深謝いたします。

※本論文に関連し、開示すべきCOI状態にある企業、組織、団体はいずれも有りません。

文 献

- Alexander EL, Malinow K, Lejewski JE, et al. Primary Sjögren's syndrome with central nervous system disease mimicking multiple sclerosis. *Ann Int Med* 1986;104:323-330.
- 加藤大貴, 市川博夫, 林 大吾ら. 原発性シェーグレン症候群 (SjS) に視神経炎と脳脊髄炎を合併し、抗アクアポリン4抗体が陽性であった25歳女性例. *臨床神経* 2009;49:576-581.
- Wingerchuk DM, Banwell B, Bennett JL, et al. International consensus diagnostic criteria for neuromyelitis optica spectrum disorders. *Neurology* 2015;85:177-189.
- Wingerchuk DM, Lennon VA, Pittock SJ, et al. Revised diagnostic criteria for neuromyelitis optica. *Neurology* 2006;66:1485-1489.
- Min JH, Kim HJ, Lee KW, et al. Brain abnormalities in Sjogren syndrome with recurrent CNS manifestations: association with neuromyelitis optica. *Mult Scler* 2009;15:1069-1076.
- Nagaishi A, Takagi M, Umemura A, et al. Clinical features of neuromyelitis optica in a large Japanese cohort: comparison between phenotypes. *J Neurol Neurosurg Psychiatry* 2011;82:1360-1364.
- Matsuzaki T, Tajika Y, Tserentsoodol N, et al. Aquaporins: a water channel family. *Anat Sci Int* 2002;77:85-93.
- 田中恵子, 松井 真. シェーグレン症候群に伴うNMOにおける抗アクアポリン5抗体の検討. 免疫性神経疾患に関する調査研究班. 平成22年度班会議抄録集. 2010. p.46-47.
- Yoshimura S, Nakamura H, Horai Y, et al. Abnormal distribution of AQP5 in labial salivary glands is associated with poor saliva secretion in patients with Sjögren's syndrome including neuromyelitis optica complicated patients. *Mod Rheumatol* 2016;26:384-390.
- Park JH, Hwang J, Min JH, et al. Presence of anti-Ro/SSA antibody may be associated with anti-aquaporin-4 antibody positivity in neuromyelitis optica spectrum disorder. *J Neurol Sci* 2015;348:132-135.
- Lisi S, Sisto M, Lofrumento DD, et al. Pro-inflammatory role of Anti-Ro/SSA autoantibodies through the activation of Furin-TACE-amphiregulin axis. *J Autoimmun* 2010;35:160-170.
- Chihara N, Aranami T, Sato W, et al. Interleukin 6 signaling promotes anti-aquaporin 4 autoantibody production from plasmasts in neuromyelitis optica. *Proc Natl Acad Sci U S A* 2011;108:3701-3706.
- Javed A, Balabanov R, Arnason BG, et al. Minor salivary gland inflammation in Devic's disease and longitudinally extensive myelitis. *Mult Scler* 2008;14:809-814.
- Mori M, Hosoya M, Hiwasa T, et al. Detection of mumps virus RNA in cerebrospinal fluid of patients with neuromyelitis optica. *Neurol Sci* 2011;32:795-799.

Abstract**A case of neuromyelitis optica spectrum disorder (NMOSD)
with Sjögren's syndrome manifested only brain involvement by preceding parotitis**

Takahiro Furukawa, M.D.¹⁾, Naoko Matsui, M.D.¹⁾, Keiko Tanaka, M.D.²⁾³⁾,
Yuishin Izumi, M.D.¹⁾ and Ryuji Kaji, M.D.¹⁾

¹⁾Department of Neurology, Institute of Biomedical Sciences, Tokushima University Graduate School

²⁾Department of Life Science, Medical Research Institute, Department of Neurology, Kanazawa Medical University

³⁾Department of Cellular Neurobiology, Brain Research Institute, Niigata University

A 33 year-old woman presented with intentional incontinence, motor aphasia, supranuclear gaze palsy, and spasticity after parotitis. Brain magnetic resonance images (MRI) showed abnormal signaling in long corticospinal tract involving internal capsules and cerebral peduncles, middle cerebellar peduncle, and frontal subcortical white matter lesions. She had a long history of dry eye and mouth. Immunoserological study showed that she was positive for anti-SS-A, aquaporin 4 (AQP4), and AQP5 antibodies. She clinically showed not only Sjögren's syndrome but also neuromyelitis optica spectrum disorder (NMOSD) without optic neuritis or myelitis. She responded to steroid followed by plasma exchange dramatically. Thereafter, the relapse of brain lesion was once detected while tapering of steroid, but her symptoms have been stable for several years after administration of immunosuppressant. This case suggested that salivary gland inflammation might be associated with the pathogenesis of NMOSD.

(Rinsho Shinkeigaku (Clin Neurol) 2017;57:77-81)

Key words: parotitis, anti-AQP4 antibody, Sjögren's syndrome, salivary gland inflammation, NMOSD
