

腕頭動脈塞栓と右中大脳動脈塞栓をきたし抗凝固療法で再開通した 心原性脳塞栓症の1例

佐木山裕史^{1)*} 山本 司郎¹⁾ 村上 泰隆¹⁾
 玄 富翰¹⁾ 永野 恵子¹⁾ 橋川 一雄¹⁾

要旨：症例は80歳の女性。1ヶ月前に大動脈弁置換術を受け、発作性心房細動がありワルファリン内服中であった。某日、意識障害、左片麻痺を発症し、来院時、右橈骨動脈の触知減弱を認めた。頭部MRI拡散強調画像では右中大脳動脈領域に高信号域があり、MRAでは右M1遠位閉塞、右内頸動脈の信号低下を認めた。胸部造影CTでは腕頭動脈閉塞があり、心原性塞栓子による腕頭動脈塞栓および右M1遠位塞栓と診断した。ヘパリンとワルファリンによる抗凝固療法を行い、症状は徐々に改善し、右中大脳動脈、腕頭動脈は再開通した。右橈骨動脈触知減弱の際には、胸部大動脈解離のみならず心原性塞栓子による腕頭動脈塞栓症も念頭に置く必要がある。

(臨床神経 2017;57:391-394)

Key words：腕頭動脈塞栓, 心原性脳塞栓症, 脳梗塞

はじめに

心原性塞栓子による腕頭動脈 (IA; innominate artery, brachiocephalic trunk) 塞栓は, “innominate artery saddle embolus” と呼ばれ, 外科的血行再建術が行われた症例^{1)~3)}や抗血栓療法が行われた症例⁴⁾があるが, 報告は少なく稀である。

症 例

症例：80歳の女性

主訴：意識障害, 左片麻痺

既往歴：大動脈弁置換術後 (生体弁), 発作性心房細動, 高血圧症, 睡眠時無呼吸症候群。

生活歴：喫煙歴なし。

家族歴：特記事項なし。

現病歴：来院1ヶ月前に症候性大動脈弁狭窄症に対して大動脈弁置換術を受け、発作性心房細動のためワルファリン内服中であった。某日、午前3時40分に家人が物音に気づき駆けつけたところ、呼びかけに反応が鈍く左片麻痺を認め、午前4時14分に救急搬送された。最終未発症確認時刻は前日の20時であった。

入院時所見：身長151 cm, 体重43 kg, 血圧(右)95/65 mmHg, 血圧(左)140/77 mmHg, 脈拍73 bpm・不整, 体温36.2°C, 右橈骨動脈の触知減弱を認めた。

神経学的所見：JCSII-10の意識障害があり、眼球運動は右共同偏視で追視可能であった。重度の構音障害があり、左上肢は挙上不能で、左上下肢の痛覚低下を認めた。左半側空間無視もあり、NIHSS (National Institutes of Health Stroke Scale) スコアは20点であった。

血液検査所見：凝固線溶系では、PT-INR 1.57とワルファリンのコントロールは不十分であり、Dダイマー 6.66 μg/mlと上昇していた。

生理学的検査：心電図は心房細動であり、胸部X線では心陰影の拡大はあったが、縦隔の拡大は認めなかった。頸動脈超音波検査では、右総頸動脈 (common carotid artery; CCA) の血流は著しく低下し、右外頸動脈 (external carotid artery; ECA) から内頸動脈 (internal carotid artery; ICA) への血流を認めた。右椎骨動脈 (vertebral artery; VA) は逆流していた。また、右CCA近位に等輝度の可動性血栓を認めた (Fig. 1)。心臓超音波検査では、心腔内に明らかな血栓はなく、大動脈弁の弁座の動揺は認めなかった。

放射線学的検査：入院時の頭部MRIでは、拡散強調画像で右基底核を除く、右中大脳動脈 (middle cerebral artery; MCA) 領域広範に淡い高信号域を認めた。頭頸部MRAでは、右M1遠位部の閉塞、右CCA~ICAにかけての血流信号低下があり、右VAの血流信号が消失していた (Fig. 1)。胸部造影CTでは、大動脈解離は認めず、IAから右CCAと鎖骨下動脈 (subclavian artery; SA) にかけて閉塞を認めた。大動脈造影陰

*Corresponding author: 独立行政法人国立病院機構大阪医療センター脳卒中内科 [〒540-0006 大阪市中央区法円坂2-1-14]

¹⁾ 独立行政法人国立病院機構大阪医療センター脳卒中内科

(Received February 13, 2017; Accepted April 10, 2017; Published online in J-STAGE on June 24, 2017)

doi: 10.5692/clinicalneuroi.cn-001015

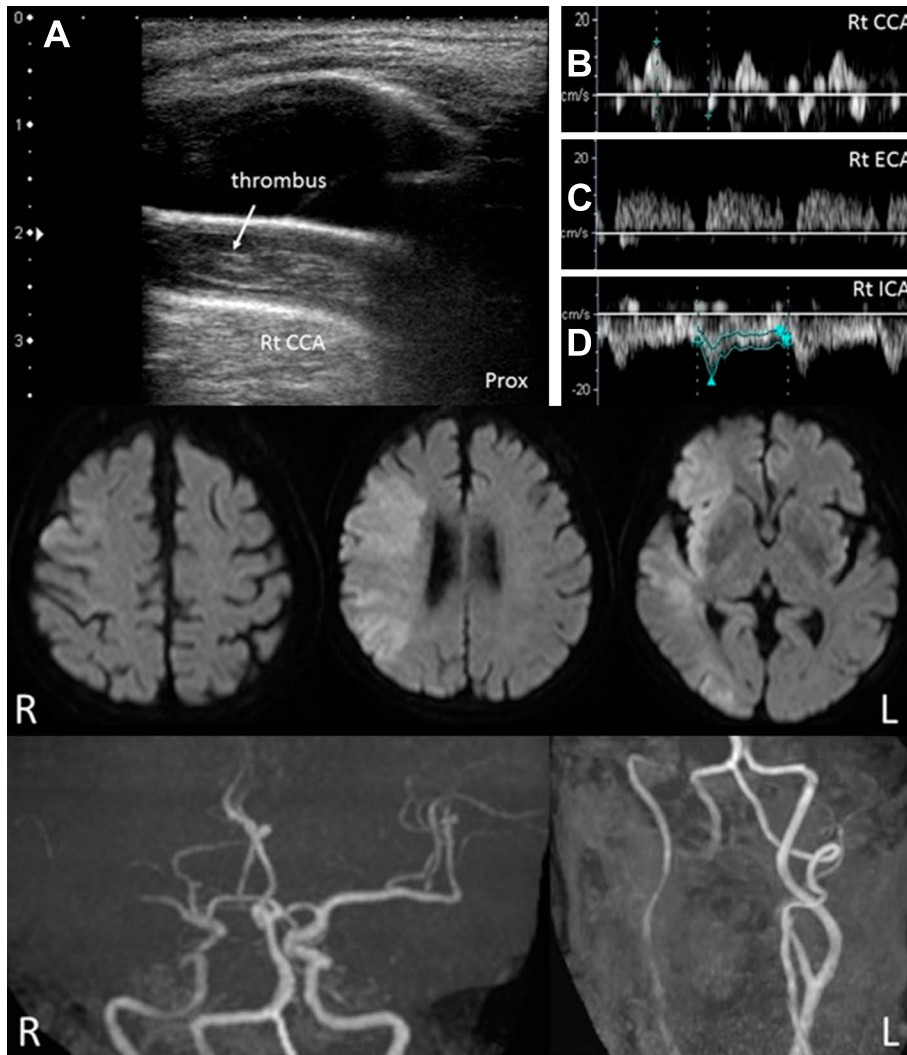


Fig. 1 Examinations on admission.

TOP: Ultrasonography findings of right carotid artery. A: Color Doppler image of right CCA showing bright thrombus. B: Pulsed Doppler image of right CCA showing no blood flow. C: Pulsed Doppler image of right ECA showing retrograde flow. D: Pulsed Doppler image of right ICA showing slight blood flow in the opposite direction.

Middle: MRI diffusion weighted images (axial 1.5 T; repetition time (TR) 2,634.29 ms/echo time (TE) 71 ms) showing a hyperintense area in the right MCA territory. Bottom Right: MRA images of the neck showing decreased signals of the right ICA, CCA, and VA.

Bottom Left: MRA images of the head showing occlusion of the right M1 distal site and decreased signal of the right ICA.

CCA; common carotid artery, ECA; external carotid artery, ICA; internal carotid artery, MCA; middle cerebral artery, VA; vertebral artery.

査では、IA 閉塞があり右 VA から右 SA への流入を認めた。左 VA 造影では、VA 合流部から右 VA に逆流し右 SA への流入に加えて、右 VA の筋肉枝を介して右 ECA に流入してそこから右 ICA へ流入していた (Fig. 2)。また、後交通動脈を介した側副血行は認められなかったが、右後大脳動脈から MCA 領域に髄軟膜吻合を介した側副血行路を認めた。左 CCA 造影では、前交通動脈を介して右前大脳動脈 (anterior cerebral artery; ACA) が描出された。右 A1 から右 M1 への造影は認められなかったが、右 ACA から右 MCA 領域に髄軟膜吻合を介した側副血行を認めた。

入院後経過: rt-PA 療法は最終未発症確認時刻から 4.5 時間

以上経っていることから適応外であった。出血性梗塞のリスクがあったが再塞栓の予防のため、入院初日よりヘパリンナトリウムの持続点滴注射を開始し、APTT は投与前値の 1.5~2 倍で調整を行った。入院翌日には、意識レベル、左上肢麻痺は改善傾向を認め、NIHSS スコアは 10 点となった。頭部 CT では梗塞巣内部の島皮質から前頭葉にかけて淡い高吸収域があり、出血性梗塞と診断した。頭部 MRI を再検すると、MRA で右 M1 の再開通を認めた。発症 7 日目の頸動脈超音波検査で右 CCA, ICA, ECA はすべて順行性血流となり、右 CCA の血栓は消失していたが、右 VA は逆行性血流のままであった。入院 8 日目の頭部 CT で出血性梗塞の拡大を認め

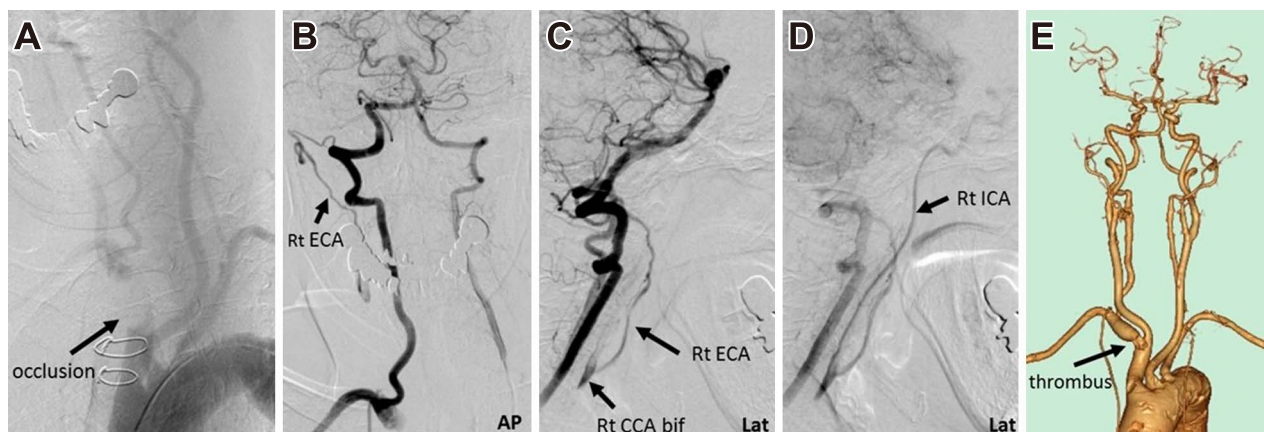


Fig. 2 Angiography.

A: Aortic arch arteriography images showing occlusion of the IA. B, C, D: Left VA arteriography images showing back current of the right VA and ECA to ICA. E: Contrast CT 3D images showing a residual embolus in the IA and recanalization of the right MCA on Day 23 after admission.

IA; innominate artery (brachiocephalic trunk), VA; vertebral artery, ECA; external carotid artery, ICA; internal carotid artery, MCA; middle cerebral artery.

なかったため、ワルファリンの内服を開始し、PT-INR: 2.0~2.6 を目標に調整を行った。発症 19 日目の頸動脈超音波検査で右 VA も順行性血流となった。入院 23 日目に胸部造影 CT を行ったところ、IA は再開通しており、分岐部に血栓の残存を認めた (Fig. 2)。脳梗塞の再発は認めず経過良好であったが、軽度の構音障害と左半側空間無視が残存していたため、発症 28 日目に NIHSS スコア 3 点、mRS(modified Rankin Scale) grade 3 の状態でリハビリ病院に転院となった。

考 察

来院 1ヶ月前に施行した胸部大動脈血管造影 CT では IA の狭窄を認めていなかったこと、入院時の胸部大動脈血管造影 CT では血管解離を認めなかったこと、発作性心房細動の既往があったこと、ワーファリン内服下であったが PT-INR 1.57 とコントロール不十分であったこと、頸動脈超音波検査で可動性血栓を認めたことから、心原性塞栓子による IA 塞栓症と診断した。

本症例では、IA と右 MCA の 2 か所に閉塞を認めており、同時期に塞栓症を発症したと考えるのが妥当かもしれない。ただし、超音波検査では IA から右 CCA に伸びるように一部輝度の高い可動性血栓を認めたことから、IA 閉塞から右 CCA に連続して形成された血栓の断端が MCA 閉塞の塞栓源となった可能性も考えられた。

急性 IA 塞栓症に対する治療は、フォガティカテーテルによる血栓回収術あるいは、鎖骨上切開による血栓摘出術と血栓回収術の併用によって再開通したという症例報告がある^{1)~3)}。本症例では、右 M1 塞栓に対する血行再建術も考慮されたが、拡散強調画像で既に広範囲梗塞を来していることから積極的

な適応ではなかった。また、右上肢は左上肢と比べて血圧低下を認めたが、鎖骨下動脈盗血現象による側副血行により虚血症状を呈していなかった。したがって、IA 塞栓に対する治療としては、血行再建よりも再塞栓の予防が重要と考えた。IA の塞栓子に対する血栓回収術を安全に行うことができれば再塞栓の予防となるが、回収時にかえて遠位塞栓を合併する可能性が危惧された。本症例では、幸いにも遠位塞栓や症候性の出血性梗塞の合併はなく、抗凝固療法で血栓は溶解して再開通した。

本症例のような心原性塞栓子による IA 塞栓症と脳塞栓症の合併は、報告が少なく稀であるが⁴⁾、急性期脳梗塞症例で右橈骨動脈の触知減弱を認めた場合、胸部大動脈解離のみならず、IA 塞栓症も念頭におく必要がある。

※本論文に関連し、開示すべき COI 状態にある企業、組織、団体はいずれも有りません。

文 献

- 1) Brusett KA, Kwasnik EM, Marjani MA, et al. Innominate artery saddle embolus: A pitfall for retrograde brachial embolectomy. *J Vasc Surg* 1997;25:569-571.
- 2) Racek EL, Burnard RJ, Moreyra AE, et al. Saddle embolism of innominate artery. *Chest* 1977;72:228-229.
- 3) Hillmann R, Schlesak C, Sarai K, et al. Diagnostic and surgical approach of innominate artery saddle embolus. *Cardiovasc Surg* 1999;7:340-341.
- 4) Tsai CK, Lee JT, Wu YC, et al. Spontaneous early recanalization after acute innominate artery thromboembolic occlusion secondary to abrupt aspirin and statin discontinuation. *West Indian Med J* 2014;63:532-535.

Abstract**A case of recanalization of innominate artery and right middle cerebral artery embolism due to cardiogenic cerebral infarction with anticoagulation therapy**

Hiroshi Sakiyama, M.D.¹⁾, Shiro Yamamoto, M.D.¹⁾, Yasutaka Murakami, M.D.¹⁾,
BooHan Hyun, M.D.¹⁾, Keiko Nagano, M.D., Ph.D.¹⁾ and Kazuo Hashikawa, M.D., Ph.D.¹⁾

¹⁾Division of Stroke Medicine, National Hospital Organization Osaka National Hospital

An 80-year-old woman had an aortic valve replacement 1 month before admission and took warfarin for transient atrial fibrillation. She developed a disturbance of consciousness and left hemiplegia. On admission, the right radial artery was slightly palpable. Head MRI images showed a hyper-intense area in the right middle cerebral artery territory. MRA images showed an occlusion of the right M1 distal site and decreased signal at the right internal carotid artery. Contrast CT images of the ascending aorta showed an embolus in the innominate artery. She was diagnosed with an innominate artery saddle embolus and occlusion of the right cerebral artery due to cardiac embolism. She was treated with a heparin infusion and warfarin. She recovered consciousness and from hemiplegia gradually. Recanalization of the innominate artery and right cerebral artery was confirmed. In cases where the radial artery is slightly palpable, it is necessary to consider an innominate artery saddle embolus in addition to aortic dissection.

(Rinsho Shinkeigaku (Clin Neurol) 2017;57:391-394)

Key words: innominate artery saddle embolus, cardiogenic cerebral infarction, cerebral infarction
