

## 反復経頭蓋磁気刺激治療が誘因と考えられた 可逆性脳血管攣縮症候群の1例

佐藤万美子<sup>1)</sup>\* 山手 康司<sup>1)</sup> 林 広美<sup>1)</sup>  
三浦 豊章<sup>1)</sup> 小林 康孝<sup>1)</sup>

要旨：症例は75歳男性である。脳梗塞後の右上肢麻痺に対し、反復経頭蓋磁気刺激（repetitive transcranial magnetic stimulation; rTMS）及び集中的作業療法目的に入院した。5日目のrTMS後より、突発する強い頭痛に引き続き、血圧低下と右片麻痺の一過性増悪をきたし、頭部MRAにて可逆性血管攣縮所見を認め、可逆性脳血管攣縮症候群と診断した。rTMS治療は比較的安全とされ、脳卒中リハビリテーション（以下リハ）への応用が期待されているが、有害事象の可能性も念頭におき慎重に治療を行う必要があると考えられた。

（臨床神経 2017;57:451-453）

Key words：反復経頭蓋磁気刺激、可逆性脳血管攣縮症候群、頭痛、血管迷走神経反射

### はじめに

可逆性脳血管攣縮症候群（reversible cerebral vasoconstriction syndrome; RCVS）は、突然発症する雷鳴頭痛と可逆性の血管攣縮によって特徴づけられる<sup>1)</sup>。その発症要因には、血管作動性物質への過感受性が関与していると考えられているが、妊娠・出産や外科的侵襲や血管収縮関連薬剤など様々な誘因が報告されている。

われわれは反復経頭蓋磁気刺激（repetitive transcranial magnetic stimulation; rTMS）治療中にRCVSをきたしたと考えられる症例を経験した。rTMSは慢性期脳卒中片麻痺患者の新しい治療方法として注目されており、比較的 안전한治療であるとされている。また、これまでの有害事象の報告にRCVSはなく、治療安全性を検討する上で重要な症例であると考えられたため報告する。

### 症 例

症例：75歳、男性

主訴：右手の使用頻度を増やしたい

既往歴：5年前より高血圧を指摘されていたが未治療。

家族歴：父が脳梗塞。

生活歴：喫煙は20本×約50年、飲酒は付き合い程度。

現病歴：2010年12月発症脳梗塞により右片麻痺が残存し、当院にて135日間の入院リハを施行した。退院時、T字杖と

短下肢装具使用下の歩行は自立したが麻痺側上肢は補助手レベルであった。2012年1月、上肢麻痺に対するrTMS及び集中的作業療法目的に入院した。

入院時現症：一般身体所見では異常所見はなく、神経学的には意識清明、構音障害と右不全片麻痺をみとめ、上肢手指の痙縮を伴っていた。感覚障害はなかった。

入院時検査所見：血液検査ではALP 366 IU/l、TG 172 mg/dl、HDL 32 mg/dl、LDL 181 mg/dl、LDL/HDL 5.66と高値であったが、その他異常所見はなかった。頭部MRIでは、橋左側と左放線冠の陳旧性脳梗塞と脳萎縮をみとめたが、MRAにおいて頭蓋内外脳血管に狭窄や壁不整はみとめなかった（Fig. 1）。

入院後経過：rTMSはマグスティム社の8の字コイルを用い、1 Hzの低頻度刺激1,200回を1日2回、10日間の刺激を予定した。健側半球運動野を刺激部位とし、安静時閾値の90%強度で刺激をおこなった。治療初日2回目のrTMS終了直後に急に冷汗を伴う嘔気嘔吐と一過性の血圧低下をみとめ、血管迷走神経反射（vasovagal reflex; VVR）と診断した。rTMSは継続したが、治療開始5日目夕方に軽度の頭痛が出現した。痛みは自制内であったが、就寝後の6日目0時より突然右眼の奥がえぐられるような激しい痛みに変化した。鎮痛剤には反応なく、3時に嘔気と異常発汗をきたし、血圧が50 mmHg台まで低下した。その後より右片麻痺の増悪を認め、右上下肢は拳上保持が困難な状態となった。頭部MRIでは、新たな新鮮梗塞はみとめず、MRAにて左中大脳動脈の一部に描出不良部位をみとめ、脳血管攣縮をきたしたものと考

\*Corresponding author: 福井総合病院リハビリテーション科 [〒910-8561 福井市江上町 58-16-1]

<sup>1)</sup> 福井総合病院リハビリテーション科

(Received April 21, 2016; Accepted May 18, 2017; Published online in J-STAGE on July 22, 2017)

doi: 10.5692/clinicalneuroil.cn-000900

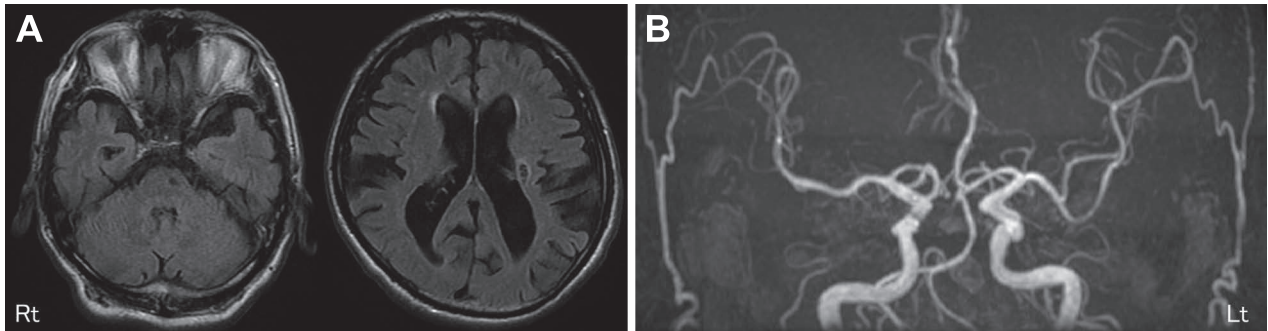


Fig. 1 Brain MRI on admission.

A: Fluid-attenuated inversion recovery image (Axial; 1.5 T, TR 7,000 ms, TE 92.9 ms, b value = 1,000 sec/mm<sup>2</sup>) shows old cerebral infarctions in the corona radiata and pons. B: Intracranial artery had no stenosis on Brain MRA (1.5 T; TR 28 ms, TE 6.8 ms).

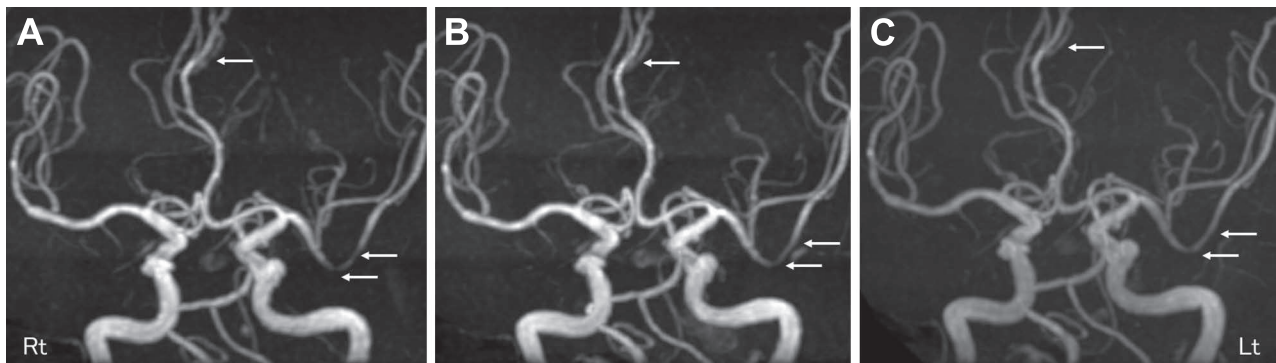


Fig. 2 Brain MRA findings.

A: MRA at onset showed multifocal segmental vasoconstriction of left middle cerebral artery and anterior cerebral artery. B: The vasoconstriction findings were almost improved on the 9 days after onset. C: The vasoconstriction findings were completely recovered, two years later.

えた。以後のrTMS治療は中止し、補液とニフェジピン 20 mg 投与をおこなったところ、右片麻痺は改善傾向となり約 1 週間で入院前の状態まで回復した。発症 9 日目の頭部 MRA では血管壁不整はわずかに残存していたが、2 年後に狭窄所見は消失していた (Fig. 2)。

## 考 察

RCVS は突然の雷鳴頭痛と呼ばれる激しい頭痛と可逆性の脳血管攣縮所見によって特徴づけられ、1) 突発する激しい頭痛、2) 動脈瘤によるくも膜下出血の証拠がない、3) 頭部 MRA あるいは脳血管撮影で 2 本以上の頭蓋内血管で 2 か所以上の血管狭窄、4) 正常の髄液所見、5) 血管狭窄は 12 週間以内に改善、の 5 点が診断に挙げられている<sup>2)</sup>。本例は髄液所見がないことを除いてこれらの項目を満たしており、rTMS 治療期間中に RCVS をきたした症例と考えた。

rTMS は副作用が少なく比較的 안전한治療とされているが、臨床生理学会による磁気刺激法の安全性に関するガイドライン<sup>3)</sup>によると、有害事象に①痙攣、②頭痛、③不快感、④局所痛、⑤失神 (VVR) が挙げられ、とくに失神は意外に

多いとされる。本例においては、rTMS 開始日に VVR をきたしたにもかかわらず治療継続し、6 日目に突然の雷鳴頭痛とともに VVR と RCVS を発症した。その経過より、VVR をきたす病態と RCVS 発症に何らかの関連がある可能性が示唆された。

RCVS の誘因として、妊娠・産褥期、薬剤 (エルゴタミン、スマトリプタン、抗うつ剤、免疫抑制剤、免疫グロブリンなど)、片頭痛、カテコラミン分泌腫瘍、入浴など多くの因子が報告されている<sup>2)4)</sup>。また頭部外傷や頸動脈内膜剝離術や未破裂動脈瘤クリッピング術などの外科的侵襲が誘因になることもある。RCVS の病態生理についてはまだ十分に解明されていないが、血管緊張の調節障害が最も重要な要素となることが指摘されており<sup>1)5)</sup>、血管作動性物質 (カテコラミン、エンドセリン、ヒスタミン、セロトニン、プロスタグランジン) への機能的な過感受性が関与していると推定されている<sup>1)</sup>。

一方、VVR においてはカテコラミン濃度上昇が報告されている<sup>2)6)</sup>。また、head-up tilt 検査時の失神患者における経頭蓋超音波検査による研究から脳血管攣縮の関与が指摘されており、VVR 発作直前には脳血管のスパズムが出現することが確認されている<sup>7)</sup>。以上より、VVR と RCVS には、各々の病態

生理においてカテコラミンと脳血管攣縮が関与する点において共通している。本例では右半球への刺激により左中大脳動脈に血管攣縮を生じたが、この点からも脳血管への直接的刺激ではなく、血管作動性物質関与などの全身的影響が示唆された。

rTMSの副作用として比較的報告の多いVVRと同様の病態により、rTMSがRCVSの発症誘因となった可能性があるため、rTMS治療中に失神が生じた場合にはRCVS発症も念頭においた慎重な対応が必要である。

※本例のrTMS治療に関しては、2010年12月1日に新田塚医療福祉センター倫理審査委員会の承認(新倫22-8号)を得ております。

※本論文に関連し、開示すべきCOI状態にある企業、組織、団体はいずれも有りません。

## 文 献

- 1) Calabrese LH, Dodick DW, Schwedt TJ, et al. Narrative review: reversible cerebral vasoconstriction syndromes. *Ann Intern Med* 2007;146:34-44.
- 2) Ducros A, Boukobza M, Porcher R, et al. The clinical and radiological spectrum of reversible cerebral vasoconstriction syndrome. A prospective series of 67 patients. *Brain* 2007;130:3091-3101.
- 3) 松本英之, 宇川義一. 臨床神経生理学会脳刺激の安全性に関する委員会:磁気刺激法の安全性に関するガイドライン. *臨床神経生理学* 2011;39:34-35.
- 4) Ducros A, Bousser MG. Reversible cerebral vasoconstriction syndrome. *Pract Neurol* 2009;9:256-267.
- 5) Ducros A. L37. Reversible cerebral vasoconstriction syndrome—distinction from CNS vasculitis. *Presse Med* 2013;42(4 pt 2):602-604.
- 6) 別役徹生, 高野秀行. 神経調節性失神患者のヘッドアップチルト試験中のカテコロールアミン濃度の検討. *心臓* 1994;26:54-57.
- 7) Grubb BP, Gerard G, Roush K, et al. Cerebral vasoconstriction during head-upright tilt-induced vasovagal syncope. A paradoxical and unexpected response. *Circulation* 1991;84:1157-1164.

## Abstract

### A case of cerebral reversible vasoconstriction syndrome triggered by repetition transcranial magnetic stimulation

Mamiko Sato, M.D.<sup>1)</sup>, Koji Yamate, M.D.<sup>1)</sup>, Hiromi Hayashi, M.D.<sup>1)</sup>,  
Toyoaki Miura, M.D.<sup>1)</sup> and Yasutaka Kobayashi, M.D.<sup>1)</sup>

<sup>1)</sup>Department of Rehabilitation, Fukui General Hospital

A 75-year-old man was admitted for combined low-frequency repetitive transcranial magnetic stimulation (rTMS) and intensive occupational therapy. Five days after the initiation of rTMS, he developed hypotension and temporary exacerbation of the right hemiplegia with thunderclap headache. MRA showed segmental stenosis of the left middle cerebral artery, which findings were improved at 9 days after the onset of the headache. He was diagnosed as having the reversible cerebral vasoconstriction syndrome (RCVS). The rTMS was recognized as safe rehabilitation treatment. However, it is necessary to recognize that RCVS can become one of the precipitants. This is the first report of RCVS triggered by rTMS.

(*Rinsho Shinkeigaku (Clin Neurol)* 2017;57:451-453)

**Key words:** repetitive transcranial magnetic stimulation (rTMS), reversible cerebral vasoconstriction syndrome (RCVS), thunderclap headache, vasovagal reflex