

## 症例報告

## 両側被殻出血による聴覚性失認の1例—回復経過に関して

時田 春樹<sup>1)</sup> 金谷 雄平<sup>2)</sup> 下江 豊<sup>2)</sup>  
 今川まどか<sup>3)</sup> 福永 真哉<sup>4)</sup> 栗山 勝<sup>2)\*</sup>

要旨：症例は45歳、右利き男性。右被殻出血と10年後の左被殻出血による両側の聴放線の損傷で出現した聴覚性失認である。言語音、非言語音（音楽音、環境音）ともに認知障害を認め、神経心理学的検査の結果は著明に低下していた。4ヶ月後には回復が認められたが、標準注意検査の聴覚的要素の項目は依然と低下していた。言語音の回復が遅れたが、改善し始めると急速に回復した。その後、音楽音（リズムとメロディー）も改善したが、環境音の改善が遅延し、解離が認められた。1年後には、仕事に復帰した。本邦の聴覚性失認の症例で発症後の経過が記載されている症例のレビューを行い、症状の回復経過を検討した。

（臨床神経 2017;57:441-445）

Key words：聴覚性失認、両側被殻出血、聴放線、回復経過

## はじめに

側頭葉皮質や聴放線の両側の損傷で、聴力には異常は認めないが、言語音や非言語音が理解できない症状を聴覚性失認とよぶ。聴力異常は認めず、言語音や環境音が理解できないものを、広義の聴覚性失認と呼び、言語音のみが理解困難であるものは純粹語謔、環境音が認知困難なものを環境音失認、音楽が認知困難なものを失音楽と呼びこれらは狭義の聴覚性失認である<sup>1)2)</sup>。非常にまれで、多くの場合両側の側頭葉、被殻、視床の脳血管障害、外傷、ヘルペス脳炎などで発症することが報告されている<sup>1)2)</sup>。片側の傷害で出現した聴覚性失認も報告されているが、ほとんどの症例が両側の障害で出現する。今回、両側の被殻出血による症例を経験し、社会復帰するまでの回復の経過を追うことができたので報告する。

## 症 例

症例：45歳、右利き男性

主訴：音がよく聞こえない。耳鳴りがする

既往歴：30歳から高血圧。35歳時、右被殻出血に罹患し、血腫除去術を受け、ほとんど後遺症はなく社会復帰した。39歳時、低カリウム性四肢麻痺が出現し、当院受診。原発性アルドステロン症の診断で腹腔鏡下副腎腫瘍摘出術を受け、血

圧は安定した。現病歴：2014年5月上旬、職場で突然耳鳴りが出現し、呂律不良となり緊急入院した。入院時現症：151 cm, 104 kg, 血圧 200/104, 脈拍 88/分・整。神経学的所見：意識レベル JCS-3。右顔面を含む不全片麻痺、右腱反射亢進、病的反射陽性。検査所見：血算、一般生化学検査では電解質カリウム (4.1 mEq/l) を含め正常。甲状腺機能正常。アドレナリン分画、コルチゾール、ACTH、レニン正常。画像所見：頭部 CT・MRI で左被殻に約 10 cc の出血を認めた。出血は下方へ進展し、浮腫は海馬近傍まで及んでいた。また、右被殻にも陳旧性病巣を認めた (Fig. 1A~D)。出血量は拡大することもなく、降圧を中心に保存的に治療を行った。

聴力検査および神経心理検査：発症7日目に聴力検査を行ったが検査に対応できず、検査を中断した。検者の動作による模倣は可能であったが、口頭指示は全く困難で、発語はなく、動作の模倣で領きによる意思疎通であった。返答の信頼性は低く、聞き手の推測を必要とした。発症21日目にオーヂョメーターによる純音聴力検査で、右は 1,000 Hz/30 dB で聴取困難で、4,000 Hz/40 dB は可能であった。左は両検査音ともに聴取が可能であった。軽度の難聴があり、「同時に雑音が聞こえ、検査音が聞き取りにくい」、「検査音が鳴っていない時も鳴っている気がする」と述べた。Table 1 に語音認知検査 (67-s 語表、一部抜粋を施行)、標準失語症検査 (Standard Language Test of Aphasia; SLTA)、WAIS-III 検査、および、100

\*Corresponding author: 脳神経センター大田記念病院脳神経内科 [〒720-0825 広島県福山市沖野上町 3-6-28]

<sup>1)</sup> 脳神経センター大田記念病院リハビリテーション科

<sup>2)</sup> 脳神経センター大田記念病院神経内科

<sup>3)</sup> 福山記念病院リハビリテーション科

<sup>4)</sup> 川崎医療福祉大学医療技術学部感覚矯正学科

(Received April 6, 2017; Accepted May 17, 2017; Published online in J-STAGE on July 22, 2017)

doi: 10.5692/clinicalneuroil.cn-001046

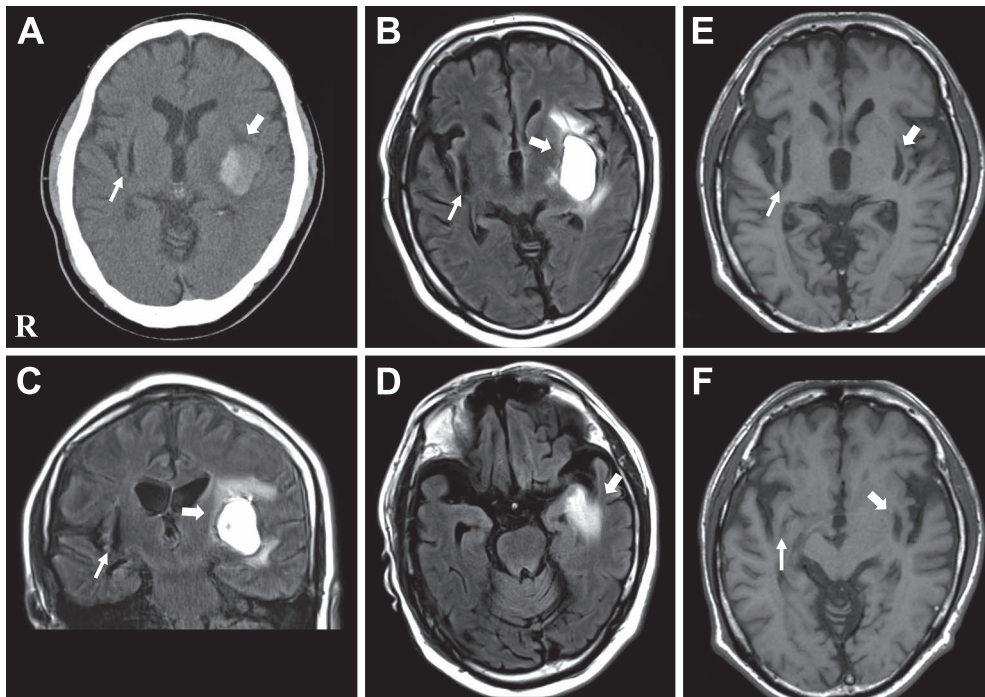


Fig. 1 Brain MRI and CT of the patient.

The CT (A) and MRI (B–D) showed the left putaminal hemorrhage (about 10 ml), which expanded to the surrounding tissue. The MRI (E, F) showed the old bilateral lesions of putamen one year after the onset. Bold arrows indicate the left putaminal hemorrhage, and arrows indicate the old lesions of right putaminal hemorrhage occurred 10 years ago. B, D (axial) and C (coronal) MRI; FLAIR image (1.5 T, TR 9,000 ms, TE 119 ms) on admission. E, F: MRI, axial T<sub>1</sub> weighted images (1.5 T, TR 500 ms, TE 15 ms). 1 year after the onset.

Table 1 Recovery course of neuropsychological examinations.

	After the onset			
	21 days	1 month	4 months	5 months
Speech audiometry test				
sounds only	0%	70%	90%	
sounds and lips form	0%	90%	100%	
lips form only	45%	80%	85%	
SLTA				
word auditory	4/10	8/10	10/10	
word repetition	3/10	7/10	10/10	
sentence repetition	0/5	1/5	5/5	
One hundred naming	97/100			
Token test			165/165	
Dictation	×			
Written naming	0			
WAIS-III				
verbal IQ	100			139
performance IQ	97			123
total IQ	104			134

SLTA; Standard Language Test of Aphasia, IQ; intelligence quotient.

Table 2 Clinical assessment for attention 5 months after the onset.

Clinical Assessment for Attention		
Digit span	forward	90%
	backward	60%
Tapping Span	forward	90%
	backward	70%
Auditory Detection	correct	38%
	hitting	37%
SDMT	Achievement	59%
PASAT	2 sec correct	75%
	1 sec correct	52%

SDMT; Symbol Digit Modalities Test, PASAT; Paced Auditory Serial Addition Test.

単語呼称検査, 書き取り, 書称, Token test などの検査結果と経過を示す. 4ヶ月目には, 語音認知検査は聴呈示と読話で100%, SLTAでも100%回復を示した. 5ヶ月目には感度鋭敏な標準注意検査法(一部抜粋)を実施した. 視覚的要素の項目より聴覚的要素, 特に auditory detection などの項目が依然と低下していることを認めた (Table 2).

臨床経過: 病初期の日中は傾眠傾向で, 常に行動を促す必要があった. 活動性が低下し, 自ら周囲の物を取る, 自ら起き出すことはなかった. 第7病日より, 着替え等, 筆談で指示可能となった. 右顔面麻痺も改善し, 第21病日に回復期リハビリ病院へ転院した. この頃からゆっくりと話し, 大きな声では, 口頭で指示が可能となったが, 内容を間違えることもあった. 発話は遅く, 音の歪みもあったが, 徐々に短文表出が可能となった. 環境音は携帯電話の呼び出し音や踏切の警告音, チャイムなどの環境音をあらかじめ録音しておいたICレコーダーから再生して聞いてもらったが, 認知は困難であった. また, 音階や和音, メロディー, リズム, 童謡や一般歌謡曲の異同などを判断してもらったが音楽の認知も同様に困難であった. 発症1ヶ月後に, 「聞きづらいのは, テレビの調子が悪いと思っていた」と述べた. 他人の会話や車椅子のタイヤ音などの環境音には敏感で, 「周りの雑音が耳に残る」と述べた. 環境音の判別は困難であったが, リズムや音の高低, 音楽の認知は, 前奏や歌詞で理解可能となってきた. 4ヶ月後には仮名一文字や短文の聴取が可能となり, 静

かな環境ならば聞き返すことなく, 聴取できた. また筆談併用で, ニュースなどの話題も疎通可能となった. しかし, 雑音下では聴覚的注意の選択, 持続, 処理速度の障害が残存していた. 語音の弁別も時に間違い, 音量のみならず, 音の長短・高低・強弱の弁別能力の改善が必要であった. 発症5ヶ月後のリハビリ病院退院時点で, 聴覚性注意力障害は残存していたが, 8ヶ月後に仕事に復帰した. 「機械音, 他人の話し声などの生活音が多い場所では聞き取りにくい, 「マスクをした相手の声が聞き取りにくく, マスクを外してもらう」など述べていたが, 1年後には携帯電話の使用が可能になり, 仕事上で困ることはなくなった. 以上の経過を Table 3にまとめた.

画像経過: 1年後のMRI画像で, 発症当時の出血部位の陈旧性変化が確認された (Fig. 1E, F). 障害部位から, 聴放線の損傷が推測された.

### 考 察

聴覚性失認が発症する損傷部位に関しては, 加我らは五つのタイプに分類している. タイプ1は両側聴皮質の損傷, タイプ2は片側の聴皮質と他側の聴放線損傷, タイプ3は両側聴放線の損傷, タイプ4は内側膝状体の損傷, タイプ5は脳室拡大で大脳皮質のひ薄化による損傷である<sup>3)</sup>. 本症例は, 聴力障害は認めず, 言語音や環境音が理解困難で, 広義の聴覚性失認であり, 両側の聴放線の損傷が推測されタイプ3である.

Simonらは, 過去の51論文をレビューしているが, 回復経過に関しては述べられていない<sup>4)</sup>. 本邦の症例で臨床経過が記述されている9症例<sup>5)-13)</sup>と本症例を Table 4に示す. すべて両側に損傷が認められる症例である. 初回が右側で2回目が左側での発症が5例で, 逆が4例であり, 言語の優位半球は左であるが, 損傷順序の関連は認められない. 皮質を損傷されている症例あるいは失語症を合併している症例の回復が悪い傾向である<sup>5)7)10)11)</sup>. しかし, 回復経過は症例により大きく異なり, 発症4年経過しても症状が継続している症例もあるが<sup>5)</sup>, およそ2ヶ月頃から回復し始めている症例が多い. 本症例と同様に両側聴放線の損傷の症例でも1年6ヶ月経過後も言語性, 非言語性の認知障害が継続しており<sup>7)</sup>, 当然ながら損傷の程度が強く関与すると思われる.

本症例の検査結果の経過は, 語音認知検査やSLTAなどの検査では発症4~5ヶ月でほぼ回復した結果であったが, この時点の注意検査法では, 聴覚的要素, 特に auditory detection

Table 3 Recovery course of music, environmental and speech sounds.

	After the onset					
	1~3 Ws	1 M	4 Ms	8 Ms	12 Ms	18 Ms
Pure tone threshold	×	△	○	○	○	○
Rhythm and melody cognition	×	△~○	△~○	○	○	○
Environmental sound cognition	×	△	△~○	△~○	○	○
Speech sound cognition	×	×	△~○	○	○	○

○: well, △: partially well, ×: poor. Ws; weeks, Ms; months.

Table 4 The cases of auditory agnosia in Japan.

Author (year)	Age/Sex	First attack	Second attack	Type (Kaga)*	Aphagia	Clinical course of recovery
1 Shindo (1981)	37y. M	34y. stroke r. temporal gy.	37y. stroke l. temporal gy.	Type 1	Broca +	AA, continued for 4 years
2 Motomura (1986)	69y. M	65y. infarct l. thalamus	69y. bleeding r. thalamus	Type 3 or 4	—	Only non-speech cognition, 2 months later
3 Hasegawa (1989)	53y. M	43y. bleeding r. putamen	53y. bleeding l. putamen	Type 3	Wernicke ±	AA, not improved 1.5 years later
4 Taniwaki (2000)	49y. F	46y. bleeding l. putamen	49y. bleeding r. putamen	Type 3	—	Deafness, generalized AA, 30 days later, complete recovery, 6 months later
5 Mizuno (2002)	56y. M	46y. bleeding l. putamen	56y. bleeding r. temporal gy.	Type 2	—	Possible to communicate by listening and lip-reading, but sometimes writing was required, 2 months later
6 Saito (2006)	62y. F	62y. infarct r. temporal gy.	62y. infarct l. temporal gy.	Type 1	Wernicke +	Sentence recitation and written naming, improved 6 months later
7 Notoya (2012)	58y. F	44y. bleeding SAH (r. temporal)	55y. infarct l. temporal gy.	Type 1 or 2	Wernicke ±	Not possible to have a conversation only by listening, 2 years later
8 Murayama (2010)	64y. M	50y. trauma l. temporal gy	64y. bleeding r. putamen	Type 2	—	Possible to participate in slow conversation, 20 days later
9 Aoki (2011)	67y. F	59y. bleeding r. thalamus	67y. bleeding l. thalamus	Type 3 or 4	—	Possible to participate in conversation, 2 months later
10 Present case	45y. M	35y. bleeding r. putamen	45y. bleeding l. putamen	Type 3	—	Tables 1, 2, 3

AA; auditory agnosia, \*; Type by Kaga et al.

の項目は50%以下でありより感度鋭敏であった。さらに生活上の回復過程は、言語音の回復は環境音や音楽などの非言語音の回復より遅れているが、回復し始めると急速に回復していた。日常場面において、非言語音に対する聴覚的な注意の改善が、言語音の認知の改善にも影響を及ぼしている可能性が推測された。さらに興味深い点は、本症で非言語音でも音楽音より環境音の回復が遅延し解離が認められたことである。Motomuraらは両視床の傷害で発症した症例で、発症2ヶ月で言語音は回復したが、非言語音の障害のみは残存した同様の症例を報告している<sup>6)</sup>。Taniwakiらは、両被殻出血による皮質聾で発症した症例で、30日後には言語、非言語ともに障害された聴覚性失認、50日後には環境音失認になり6ヶ月後に完全に回復した症例を報告している<sup>8)</sup>。失語症の回復過程には順序が認められることが知られているが<sup>14)</sup>、同様に、聴覚性失認にも回復の順序がある可能性が考えられた。

Vignoloは、脳血管障害後に音楽失認と環境音失認とが解離を示す症状に関して、詳細に検討している<sup>15)</sup>。1883年から2001年までの175報告から脳血管障害で該当する45症例を検討し、32例は音楽音と環境音がともに障害、13例(28.9%)に両者の解離を認めている。解離を示した症例は11例が音楽音の障害、2例が環境音の障害であり、9例が両側大脳半球、1例が左半球、3例が右半球の損傷であった。さらに片側の脳血管障害の40症例で、一定の音楽音と環境音による検査を行い、右半球の損傷では、環境音が障害されるが、音楽音は正常あるいは音楽音のリズムは正常でメロデーは障害される。左半球の損傷では、音楽音のメロデーは正常でリズムが障害され、環境音は正常あるいは環境音の音は聞こえるが

音の意味が理解できないことを報告した<sup>15)</sup>。環境音と音楽音、さらに音楽のメロディーとリズムの差異の左右大脳半球の機能に関する興味ある結果である。本例の改善過程において、環境音の認知の改善が音楽や言語に比べて不良であった明確な理由は不明であるが、環境音の認知に関する右半球の損傷が左半球よりもより重度であったこと、それに伴う脳血流の改善に差異があった可能性、また日常生活で触れる機会が言語音、非言語音の音楽と環境音の頻度に違いがあった可能性などが推測された。聴覚性失認の症例はまれであり、長期に詳しく記載された報告が少ないため、回復の規則性はまだ不明な点が多く、今後の症例での検討が重要である。

本論文の要旨は第40回日本神経心理学会(2016年9月、熊本)で発表した。

※本論文に関連し、開示すべきCOI状態にある企業、組織、団体はいずれも有りません。

## 文 献

- 1) 加我君孝, 聴覚失認. 江藤文夫ほか(編). 高次脳機能障害のリハビリテーション Ver 2. 東京: 医歯薬出版; 2004. p.76-82.
- 2) Goll JC, Crutch SJ, Warren JD. Central auditory disorders: toward a neuropsychology of auditory objects. *Curr Opin Neurol* 2010;23:617-627.
- 3) 加我君孝, 竹腰英樹, 林 玲匡. 中枢性聴覚障害の画像と診断. 聴覚失認—音声・音楽・環境音の認知障害—. 高次脳機能研究 2008;28:224-230.
- 4) Simons JS, Lambon Ralph MA. Previous cases. *The auditory*

- agnosias. *Neurocase* 1999;5:379-406.
- 5) 進藤美津子, 加我君孝, 田中美郷. 左右の側頭葉聴覚領野損傷による聴覚失認の1例. *脳神経* 1981;33:139-147.
  - 6) Motomura N, Yamadori A, Mori E, et al. Auditory agnosia. Analysis of a case with bilateral subcortical lesions. *Brain* 1986;109:379-391.
  - 7) 長谷川恵, 坂東充秋, 岩田 誠ら. 両側聴放線障害による中枢性聴覚障害の一例. *臨床神経* 1989;29:180-185.
  - 8) Taniwaki T, Tagawa K, Sato F et al. Auditory agnosia restricted to environmental sounds following cortical deafness and generalized auditory agnosia. *Clin Neurol Neurosurg* 2000;102:156-162.
  - 9) 水野勝広, 赤星和人, 堀田富士子ら. 両側半球の脳出血により聴覚失認を呈した一例に対するリハビリテーションの経験. *Jpn J Rehabil Med* 2002;39:730-734.
  - 10) 斎藤 恵, 鈴木英二. 広義の聴覚失認を呈した一症例. *埼玉圏央リハ研会誌* 2006;6:21-23.
  - 11) 能登谷昌子, 原田浩美, 橋本かおるら. 聴覚失認の一例における音の要素的弁別障害. *神経心理学* 2012;28:34-40.
  - 12) 村山浩通, 松尾成吾, 西村尚志ら. 両側大脳半球病変により皮質聾および聴覚失認を呈した2例. *脳卒中* 2010;32:190-196.
  - 13) 青木昌弘, 佐々木梨嘉, 森泉茂宏ら. 両側視床出血により聴覚失認となった症例のリハビリテーション. *Jpn J Rehabil Med* 2011;48:666-670.
  - 14) 種村 純. 失語症の言語訓練における言語モダリティの組み合わせ方—debblockingの立場から—. *失語症研究* 1996;16:208-213.
  - 15) Vignolo LA. Music agnosia and auditory agnosia. Dissociations in stroke in patients. *Ann N Y Acad Sci* 2003;999:50-57.

### Abstract

#### Auditory agnosia associated with bilateral putaminal hemorrhage: A case report of clinical course of recovery

Haruki Tokida, S.T., Ph.D.<sup>1)</sup>, Yuhei Kanaya, M.D.<sup>2)</sup>, Yutaka Shimoe, M.D., Ph.D.<sup>2)</sup>,  
Madoka Imagawa S.T.<sup>3)</sup>, Shinya Fukunaga S.T., Ph.D.<sup>4)</sup> and Masaru Kuriyama, M.D., Ph.D.<sup>2)</sup>

<sup>1)</sup>Department of Rehabilitation, Brain Attack Center Ota Memorial Hospital

<sup>2)</sup>Department of Neurology, Brain Attack Center Ota Memorial Hospital

<sup>3)</sup>Department of Rehabilitation, Fukuyama Memorial Hospital

<sup>4)</sup>Department of Sensory Sciences, Kawasaki University of Medical Welfare

A 45-year-old right-handed man with a past history (10 years) of putaminal hemorrhage presented with auditory agnosia associated with left putaminal hemorrhage. It was suspected that the auditory agnosia was due to bilateral damage in the acoustic radiations. Generalized auditory agnosia, verbal and non-verbal (music and environmental), was diagnosed by neuropsychological examinations. It improved 4 months after the onset. However, the clinical assessment of attention remained poor. The cognition for speech sounds improved slowly, but once it started to improve, the progress of improvement was rapid. Subsequently, the cognition for music sounds also improved, while the recovery of the cognition for environmental sounds remained delayed. There was a dissociation in recovery between these cognitions. He was able to return to work a year after the onset. We also reviewed the literature for cases with auditory agnosia and discuss their course of recovery in this report.

(*Rinsho Shinkeigaku (Clin Neurol)* 2017;57:441-445)

**Key words:** auditory agnosia, bilateral putaminal hemorrhage, acoustic radiation, recovery course