

症例報告

外傷性皮質病変と海馬硬化を伴う内側側頭葉てんかんの1手術例

北澤 悠^{1)2)*} 神 一敬¹⁾ 岩崎 真樹³⁾
鈴木 博義⁴⁾ 田中 章景²⁾ 中里 信和¹⁾

要旨：症例は26歳女性。生後9ヶ月時に脳挫傷，7歳時から複雑部分発作を月単位で繰返し薬剤抵抗性に経過した。病歴・画像所見から左側頭葉の外傷性皮質病変が発作焦点と疑われていたが，包括的精査の結果，海馬硬化を伴う内側側頭葉てんかんと診断した。27歳時に外科治療目的で再入院し，頭蓋内脳波で外傷性病変に独立したてんかん原性は証明されなかったが，海馬起始の発作活動が早期に伝播していたため，その蓋然性が高いと判断し，二重病理に準じて左扁桃体海馬切除術および左側頭葉切除術を施行した。術後3年間の発作消失を維持している。薬剤抵抗性てんかんの治療方針決定には問診，脳波・画像・神経心理検査を含む包括的精査が重要である。（臨床神経 2017;57:698-704）

Key words：内側側頭葉てんかん，海馬硬化，外傷性皮質病変，二重病理，ビデオ脳波モニタリング

はじめに

海馬硬化と海馬外病変が同時にてんかん原性を有している状態を二重病理 (dual pathology) と称し，薬剤抵抗性てんかんの5~20%を占める¹⁾。成因として，海馬外病変のために繰返されたてんかん発作の結果として海馬硬化が生じるとする説と²⁾³⁾，海馬硬化も海馬外病変も同じ病因から生じるとする説がある²⁾。我々は，生後9ヶ月時に脳挫傷の既往があり，7歳時から口部自動症を伴う複雑部分発作がみられ，薬剤抵抗性に経過した26歳女性例を経験した。頭蓋内ビデオ脳波モニタリング (long-term video EEG monitoring; VEEG) にて，左海馬起始の発作活動が外傷性癥痕を含む左外側側頭葉皮質へ早期に伝播することを捉え，外傷性皮質病変と海馬硬化を伴う内側側頭葉てんかんと診断した。外傷性皮質病変に独立したてんかん原性は認められず，本症例は二重病理の定義を満たさない。しかし外傷性皮質病変がてんかん原性を有する蓋然性が高い⁴⁾ことから，二重病理に準じて左扁桃体海馬切除術および外傷性癥痕を含む左側頭葉切除術を施行した。術後は3年間の発作消失を維持している。てんかん診療における包括的精査の重要性，海馬硬化及び二重病理の成因を考察する上で貴重な症例と考えられたので報告する。

症 例

患者：26歳，女性，矯正による右利き

主訴：口部自動症を伴う複雑部分発作

発育歴：周産期に異常なし。発育・発達に遅滞なし。

既往歴：熱性けいれんなし。

家族歴：特記事項なし。

生活歴：飲酒は機会飲酒のみ，喫煙なし。

現病歴：生後9ヶ月時，階段の2階部分から2mほど転落して，左後頭部を強打した。意識障害および嘔吐はなかった。頭蓋骨骨折，脳挫傷の診断を受け，保存的加療で後遺症なく軽快した。てんかん発作を疑わせるエピソードはなかったが，予防的なバルプロ酸 (VPA) 内服を6歳頃まで継続された。7歳時，自宅で兄弟と遊んでいる際に「口をモグモグ，クチャクチャさせ，呼びかけても応答がない状態」が約1分間続いた。Aクリニックを受診し，症候性てんかんの診断で薬剤調整を経たが，同様の発作を月単位で繰返したため，精査加療目的で当科に紹介された。当科初診時はカルバマゼピン (CBZ)，ゾニサミド (ZNS)，クロナゼパム (CZP) を内服中であった。

入院時現症：身長153cm，体重50kg，血圧98/65mmHg，脈拍76/分・整，体温36.3°C，SpO₂98%。一般身体所見および神経学的所見に特記すべき異常はなかった。神経心理学的

*Corresponding author: 東北大学大学院医学系研究科てんかん学分野 [〒980-8575 宮城県仙台市青葉区星陵町2-1]

¹⁾ 東北大学大学院医学系研究科てんかん学分野

²⁾ 横浜市立大学大学院医学研究科神経内科学・脳卒中医学

³⁾ 国立精神・神経医療研究センター病院脳神経外科

⁴⁾ 国立病院機構仙台医療センター臨床検査科/病理診断科

(Received March 21, 2017; Accepted August 1, 2017; Published online in J-STAGE on October 26, 2017)

doi: 10.5692/clinicalneuroil.cn-001029

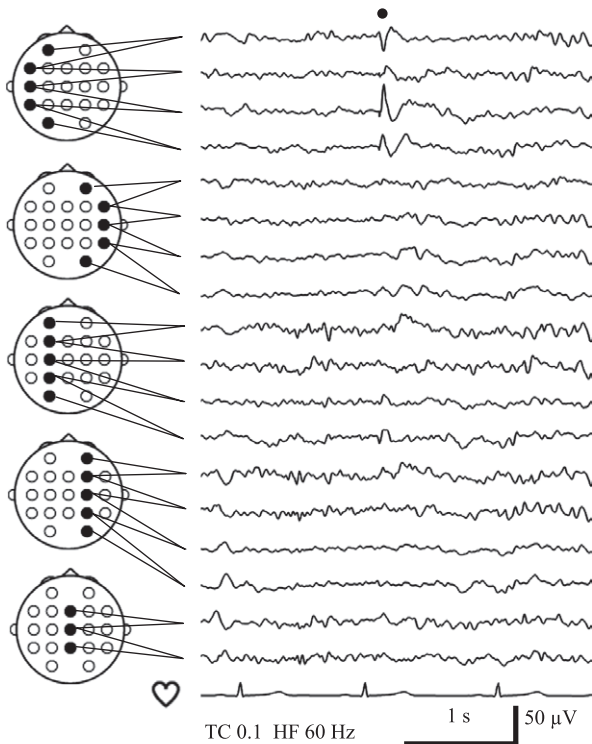


Fig. 1 Interictal EEG findings of long-term video EEG monitoring. A sharp wave was seen in the left anterior to middle temporal region (filled circle).

所見として、Wechsler Adult Intelligence Scale-Third Editionで言語性IQ 68、動作性IQ 70と共に低下を認めたが、Wechsler Memory Scale-Revisedは言語性記憶112、視覚性記憶104と共に成績良好であった。

検査所見：血液検査では血算、一般生化学所見に異常なし。薬物血中濃度はCBZ 8.0 $\mu\text{g/ml}$ 、ZNS 10.7 $\mu\text{g/ml}$ 、CZP 188 ng/mlであった。

VEEG：発作間欠時には左側頭部に鋭波を認めた (Fig. 1)。明らかな前兆なく、「うー」という唸り声の後、口をモグモグさせてから反応が乏しい状態が約80秒間に渡り記録された。上肢自動症およびジストニー肢位は明らかでなく、発作後には数分間のもうろう状態を呈した。発作時脳波は、左優位の不規則な全般性 δ 律動に始まり、約20秒後に左側頭部 θ 律動が明瞭化し (Fig. 2)、左半球性 θ 律動、続いて左半球性 δ 律動に変化し、90秒程度で脳波変化が終了した。

画像検査：脳MRIで、左上側頭回後部～頭頂葉に周囲白質の T_2 強調・FLAIR画像で高信号を伴う楔状の欠損を認めた。左海馬は T_2 強調・FLAIR画像で高信号を呈し、萎縮していた (Fig. 3A, B)。左側頭葉は白質容積が全体的に右側より少なく、皮髄境界が不明瞭化していた。脳FDG-PETでは、左側頭頭頂葉の脳実質欠損に一致した集積欠失および左側頭葉底部～外側に糖代謝低下を認めた (Fig. 3C～E)。

脳磁図：左側頭部に鋭波を認め、等価電流双極子モデルにより左側頭葉前方に信号源が推定された (Fig. 4)。

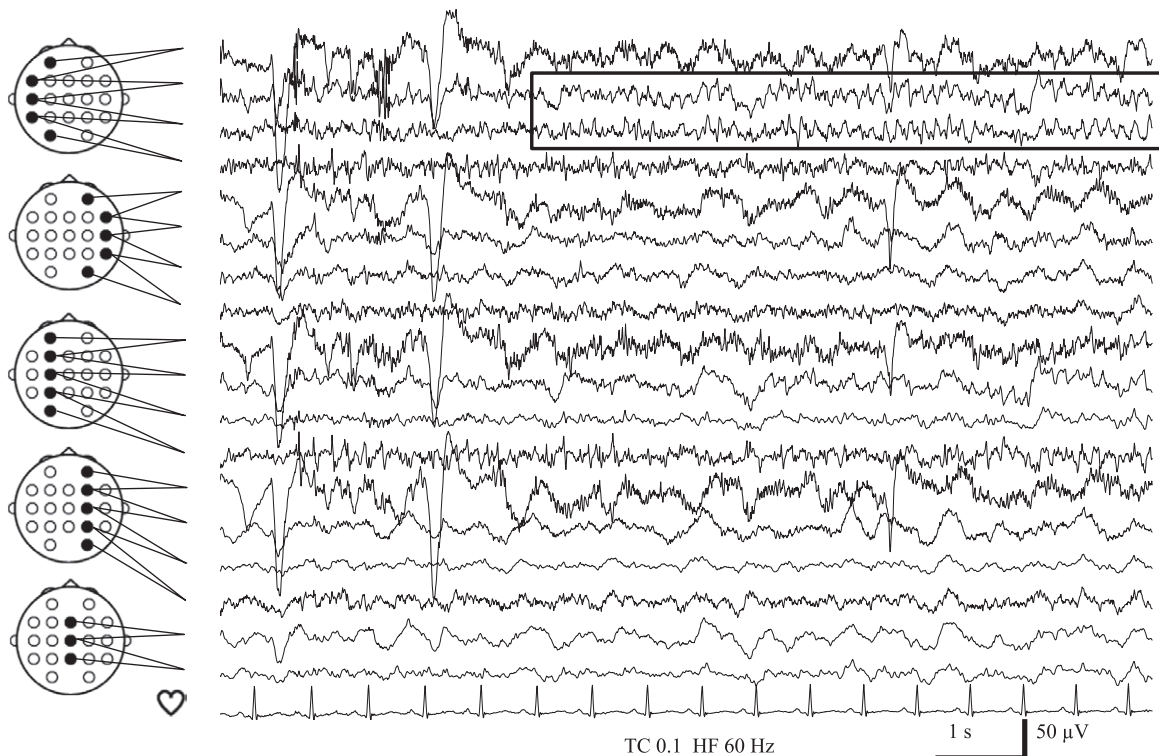


Fig. 2 Ictal EEG findings of long-term video EEG monitoring.

Rhythmic theta activities started in the left temporal region approximately 20 seconds after the ictal EEG onset in the left hemisphere with aural automatism.

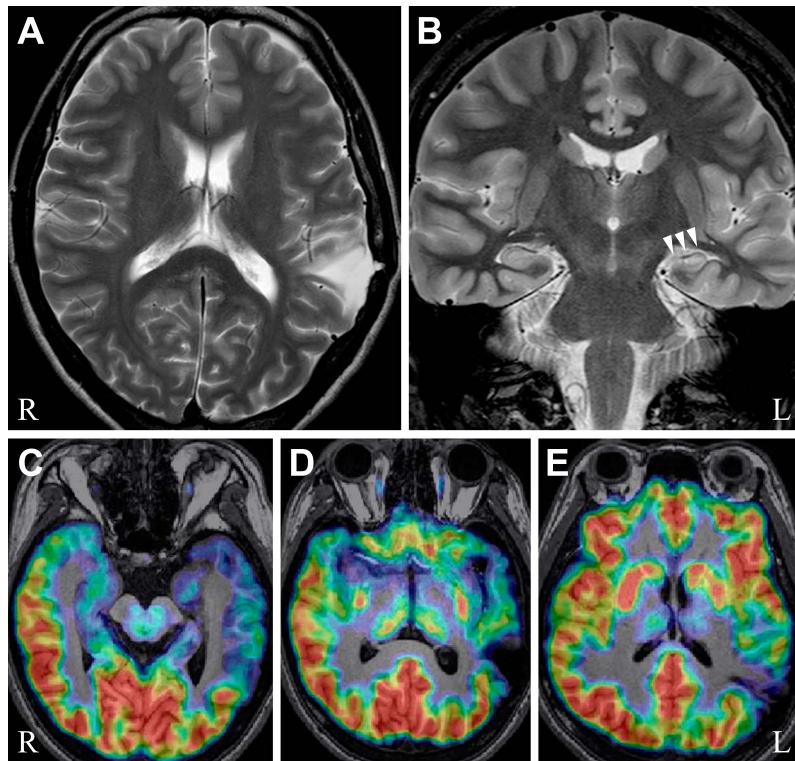


Fig. 3 MRI and FDG-PET images.

A: T₂-weighted MR image showing a wedge-shaped deficit around the left temporo-parietal junction. B: T₂-weighted MR image showing left hippocampal atrophy with increased T₂ signal (arrowheads). C: FDG-PET image showing hypometabolism of the left mesial, frontal, and lateral temporal lobes. D and E: FDG-PET images showing absence of metabolism corresponding to the wedge-shaped brain deficit.

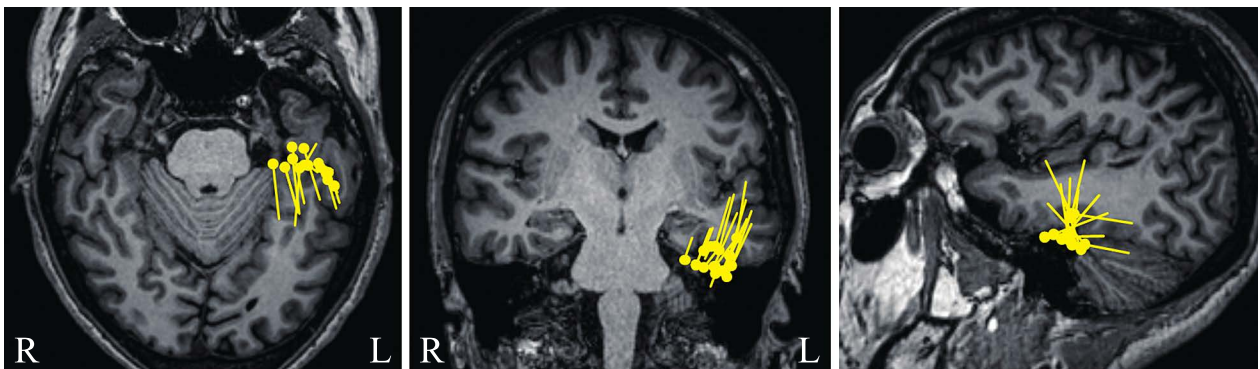


Fig. 4 Magnetoencephalography findings.

Equivalent current dipoles of left temporal sharp waves were estimated in the left anterior temporal region.

入院後経過：発作症状・脳波所見から左内側側頭葉てんかんと診断した。MRIで左海馬萎縮・信号異常を認めることから、左海馬硬化がてんかん原性領域であると考えられた。FDG-PETや脳磁図も上記を示唆する結果であった。一方、左外側側頭葉～頭頂葉皮質に外傷性瘢痕が認められたが、非侵襲的術前評価の結果からは同病変がてんかん原性を有している所見が得られなかった。その後、クロバザムおよびレベチラセタム (LEV) が導入され最大用量まで増量されたが、発

作は抑制されず、27歳時に外科治療目的で再入院した。脳磁図とfMRIを用いた言語脳機能計測で、言語優位半球は右半球に同定された。切除範囲決定目的に左外側側頭葉から頭頂葉にかけて外傷性瘢痕を覆うように硬膜下電極を、左海馬に深部電極を留置し、頭蓋内VEEGを施行した。但し、外傷性瘢痕内側部の脳波記録は行っていない。発作間欠時には左側側頭葉底部、左海馬、左側側頭葉外側後方で棘波が記録された。発作は合計9回記録され、発作起始はすべて左海馬であった。

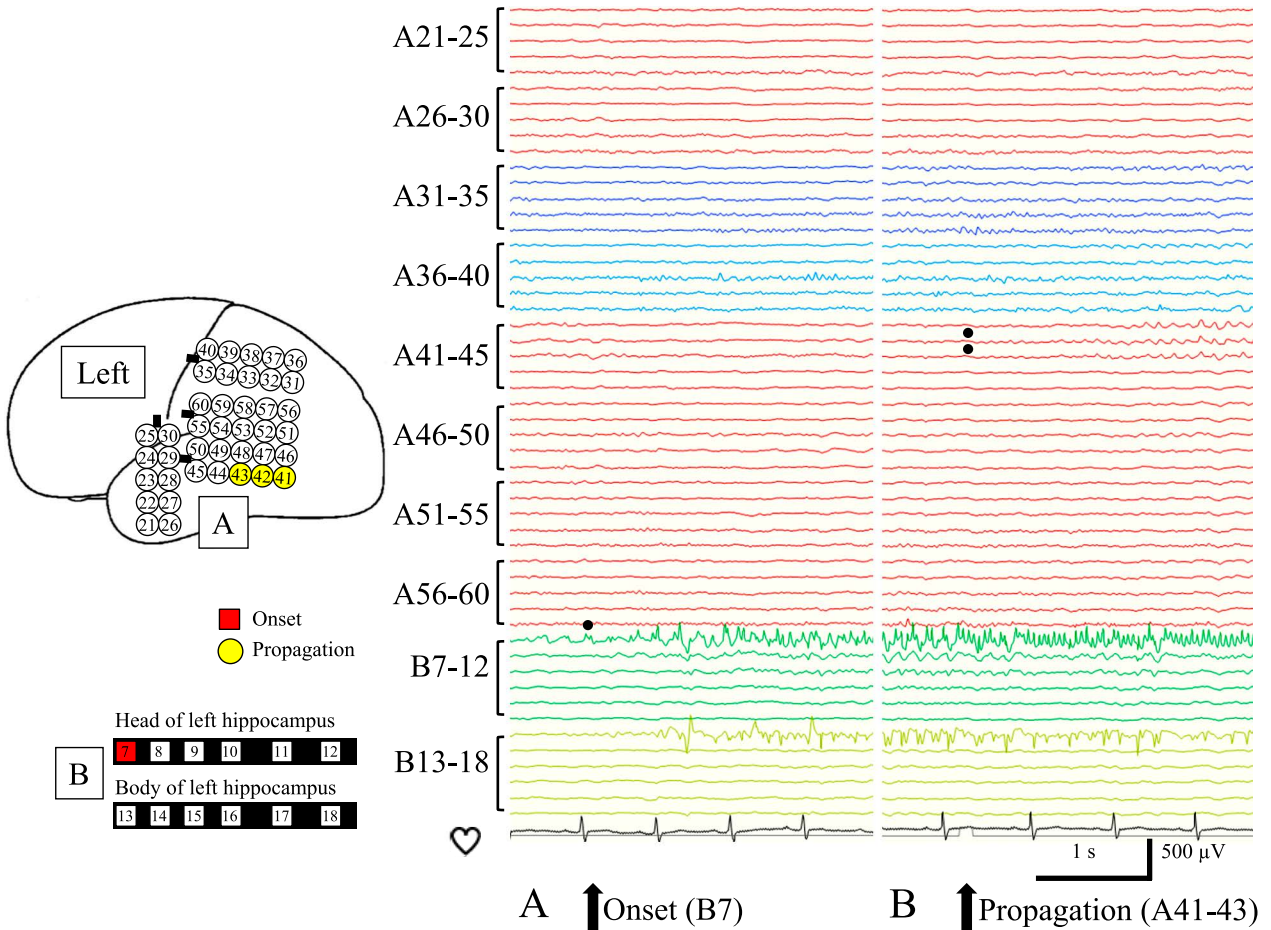


Fig. 5 Ictal intracranial EEG findings.

A: Ictal discharges starting at the depth electrodes targeted to the left hippocampus (B7). B: The discharges propagated to a posterior portion of the left superior temporal gyrus 10 seconds after onset (A41–43).

口部自動症を伴う複雑部分発作は6回記録され、脳波変化開始の約10秒後に外傷性瘢痕の一部に発作活動が伝播してから意識減損・口部自動症が出現した (Fig. 5)。上腹部不快感を訴える単純部分発作が3回記録されたが、外傷性瘢痕への伝播は認められなかった。以上より、外傷性皮質病変と海馬硬化を伴う内側頭葉てんかんと診断した。重症頭部外傷による皮質病変がてんかん原性を有する蓋然性が高いと判断し、言語優位半球が右であったこと、知能検査で劣位半球側頭葉全体の機能低下が疑われたことから、左扁桃体海馬切除術に加えて左側頭葉切除術が施行された。側頭葉外側皮質の切除線はLabbé静脈より後方3cm程度とし、外傷性瘢痕のうち、発作活動の伝播が認められた範囲のみが切除され、伝播の認められなかった頭頂葉側の病変は残された。

病理所見：海馬はCA1～CA4で高度な神経細胞の脱落とグリオーシスが認められ、特にCA4で顕著であり (Fig. 6)、BlümckeらのInternational League Against Epilepsy (ILAE)分類⁵⁾により海馬硬化症ILAE Type 1と診断された。左外側側頭葉皮質は全層、びまん性に中等度のアストロサイト増生とグリオーシスが認められたが、層構造の異常や異型ニューロ

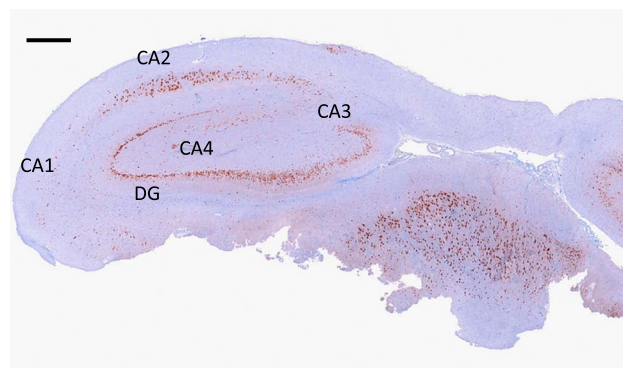


Fig. 6 Pathological findings of the left hippocampus. NeuN immunostaining showing marked neuronal cell loss in all sectors of cornu ammonis with CA4 predominance. Bar is 1,000 μm. CA, cornu ammonis; DG, dentate gyrus.

ンはみられず、この所見は外傷性変化に矛盾しなかった。
術後経過：LEV単剤療法に移行したが、術後2年間の発作消失を経て、その後は無投薬で1年間の発作消失を維持している。

考 察

1. 海馬硬化症と二重病理

海馬硬化と海馬外病変が同時にてんかん原性を有している状態を二重病理と呼ぶ。海馬硬化症は、臨床的に先行損傷の既往(熱性けいれん、熱性けいれん重積、外傷、低酸素脳症、中枢神経感染症など)を有する症例が多い。しかし、海馬硬化自体がてんかんの原因なのか結果なのか、未だに結論が得られていない⁶⁾。本症例をもとに、海馬硬化および二重病理の成因について、以下の観点から考察した。

(1) 発症年齢

海馬硬化症による内側側頭葉てんかんの平均発症年齢は9歳である⁷⁾。本症例は7歳時に自動症を伴う複雑部分発作で発症しているため、海馬硬化症として典型的な発症年齢である。しかし、実際には外傷性脳損傷を受傷してから6歳時までVPAの予防内服を継続していたため、より早期に発症していたてんかん発作がVPAで抑制されていた可能性がある。

(2) 頭蓋内脳波所見

頭蓋内脳波では、左海馬起始の発作活動が外傷性瘢痕を含む左外側側頭葉皮質へ早期に伝播することを捉えた。しかし、外傷性瘢痕またはその周囲に始まる発作活動は観察されず、同部位に独立したてんかん原性は証明されなかった。

(3) 病理所見

本例の病理所見は海馬硬化症 ILAE Type 1⁵⁾であった。熱性けいれんなどの先行損傷を認めた海馬硬化症 ILAE Type 1の症例では、その先行損傷の時期が5歳以前と早期であったと報告されている⁵⁾。本症例で脳挫傷を先行損傷と考えた際に、生後9ヶ月という受傷時期はこの報告に矛盾しない。また、海馬硬化症 ILAE Type 1では術後1~2年間の発作消失率が60~80%と良好であることも⁵⁾本症例の治療反応性と合致する。

(4) 二重病理の術後発作予後

二重病理の41手術例を海馬外病変および内側側頭葉切除、内側側頭葉切除のみ、海馬外病変切除のみの3群に分けて比較した研究によると、90%以上の発作抑制が得られたのはそれぞれ86%、30%、31%と報告されている。海馬外病変および内側側頭葉の両方を切除しなければ、良好な予後は期待できないことを示している⁸⁾。

(5) 二重病理の成因

てんかん診断に際して、海馬硬化と海馬外病変の併存時に、両者の関連を説明する仮説として次の3パターンを考えた(Fig. 7A~C)。海馬硬化も海馬外病変も共通の病因から生じ、同時期にてんかん原性を獲得するパターンA(二重病理)、先行損傷による海馬外病変のために繰り返されたてんかん発作

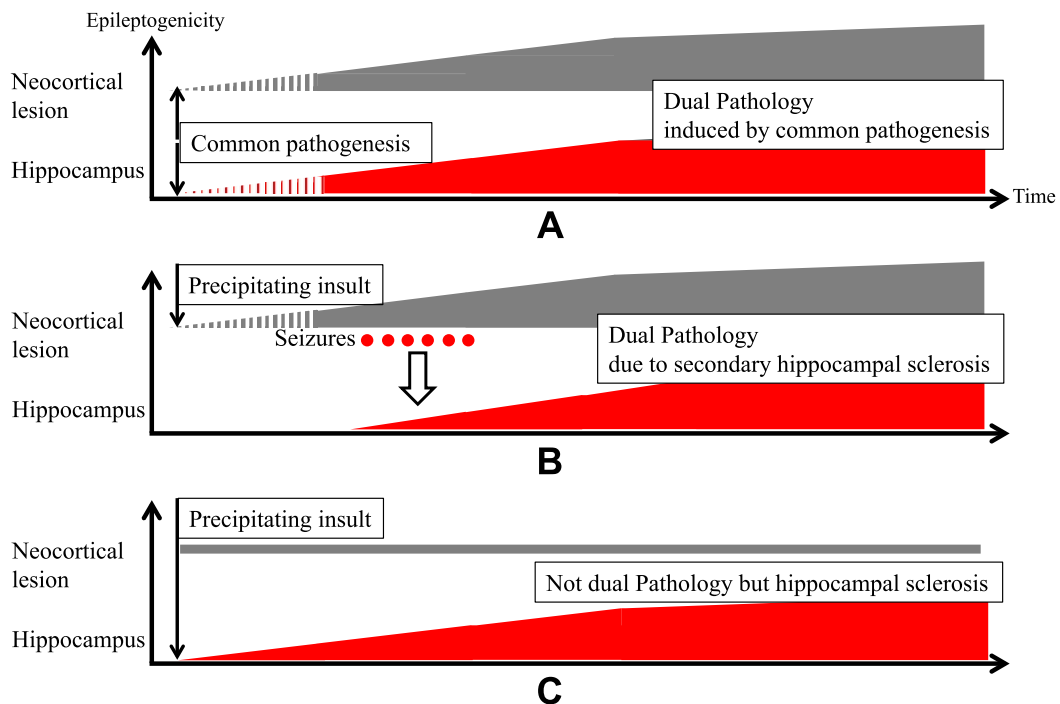


Fig. 7 Schematic diagram illustrating the relationship between hippocampal sclerosis and extrahippocampal lesion.

A: Dual pathology induced by common pathogenesis. Both neocortical lesion with epileptogenicity and hippocampal sclerosis are induced by common pathogenesis. B: Dual pathology due to secondary hippocampal sclerosis. Precipitating insult causes neocortical lesion with epileptogenicity, which further induces repeated seizures. Then, secondary epileptogenicity is induced in the hippocampus with a pathological diagnosis of hippocampal sclerosis. C: Not dual pathology but hippocampal sclerosis. Precipitating insult causes hippocampal sclerosis with epileptogenicity and neocortical lesion without epileptogenicity.

の結果として、海馬硬化が生じるとするパターン B (二重病理)、共通する先行損傷が新皮質および海馬に及んだものの、最終的に皮質病変にてんかん原性はなく、海馬硬化のみがてんかん原性を有しているパターン C (二重病理ではない) の三つである。本症例は、先行損傷としての脳挫傷が明らかであり、パターン B または C に該当する。頭蓋内脳波で外傷性皮質病変起始の発作は捉えられなかったが、海馬起始の脳波異常が皮質病変にも早期に伝播したことからパターン B の可能性があり、厳密には二重病理ではないが、それに準ずる病態と考えられた。

2. 本症例の治療方針について

外科治療の検討対象としては、2~3 種類の適切な抗てんかん薬を用いても無発作期間が 1 年以下で、発作のために患者に不利益がある場合、とされており⁹⁾、本症例はこれを満たしていた。包括的精査の結果、外傷性皮質病変と海馬硬化を伴う内側側頭葉てんかんと診断した。海馬外病変に独立したてんかん原性が証明されず、二重病理の定義は満たさないが、重症頭部外傷に伴う皮質病変がてんかん原性を有する蓋然性は高い⁴⁾とされる。神経心理学的には、IQ の軽度低下を認めしたが、記憶は正常範囲内であった。これは劣位半球側頭葉全体の機能低下で、言語優位半球の内側側頭葉機能は保たれていると考えられた。本症例の言語優位半球は右であったことから、発作活動が早期に伝播していた外側側頭葉皮質は切除可能と判断された。最終的に左扁桃体海馬切除術および左側頭葉切除術が施行され、発作消失が得られた。海馬外病変を切除せずとも発作消失が得られた可能性は考慮されるが、病変を安全な範囲で可及的に切除することが、術後発作消失率を高めると考えられた。

結 語

脳挫傷の既往があり、病歴・画像所見から外傷性皮質病変を発作起始とするてんかんが疑われていたが、包括的精査の結果、海馬起始で外傷性皮質病変に伝播する発作を捉え、外傷性皮質病変と海馬硬化を伴う内側側頭葉てんかんの診断に至った。薬剤抵抗性てんかんの治療方針決定には、発作症状、脳波・画像・神経心理学的所見を含めた包括的精査が重要である。

本報告の要旨は、第 94 回日本神経学会東北地方会で発表し、会長推薦演題に選ばれた。

謝辞：神経放射線学的検討をご担当頂いた、東北大学大学院医学系研究科放射線診断学分野の佐藤志帆先生、麦倉俊司先生、高橋昭喜先生、脳磁図解析をご担当頂いた、東北大学加齢医学研究所脳機能開発研究分野の菅野彰剛先生、神経心理学的検査をご担当頂いた東北大学大学院医学系研究科高次機能障害学分野の西尾慶之先生に深謝いたします。

※本論文に関連し、開示すべき COI 状態にある企業、組織や団体
講演料 神一敬：ユーシービー・ジャパン株式会社、大塚製薬株式会社、中里信和：第一三共株式会社、エーザイ株式会社

奨学寄付 中里信和：大塚製薬株式会社

寄付講座 中里信和：株式会社リコー

文 献

- 1) 中里信和. Dual Pathology (二重病変). 日本てんかん学会編. てんかん学用語辞典. 東京：日本てんかん学会；2006. p. 44.
- 2) Ho SS, Kuzniecky RI, Gilliam F, et al. Temporal lobe developmental malformations and epilepsy: dual pathology and bilateral hippocampal abnormalities. *Neurology* 1998;50:748-754.
- 3) Cavazos JE, Sutula TP. Progressive neuronal loss induced by kindling: a possible mechanism for mossy fiber synaptic reorganization and hippocampal sclerosis. *Brain Res* 1990;527:1-6.
- 4) Annegers JF, Grabow JD, Groover RV, et al. Seizures after head trauma: a population study. *Neurology* 1980;30(7 Pt 1):683-689.
- 5) Blümcke I, Thom M, Aronica E, et al. International consensus classification of hippocampal sclerosis in temporal lobe epilepsy: a Task Force report from the ILAE Commission on Diagnostic Methods. *Epilepsia* 2013;54:1315-1329.
- 6) Zarow C, Sitzer TE, Chui HC. Understanding hippocampal sclerosis in the elderly: epidemiology, characterization, and diagnostic issues. *Curr Neurol Neurosci Rep* 2008;8:363-370.
- 7) French JA, Williamson PD, Thadani VM, et al. Characteristics of medial temporal lobe epilepsy: I. Results of history and physical examination. *Ann Neurol* 1993;34:774-780.
- 8) Li LM, Cendes F, Andermann F, et al. Surgical outcome in patients with epilepsy and dual pathology. *Brain* 1999;122(Pt 5):799-805.
- 9) 「てんかん治療ガイドライン」作成委員会編. てんかん治療ガイドライン 2010. 東京：医学書院；2010. p. 86-87.

Abstract

A surgical case of mesial temporal lobe epilepsy associated with hippocampal sclerosis and traumatic neocortical lesion

Yu Kitazawa, M.D.^{1,2)}, Kazutaka Jin, M.D., Ph.D.¹⁾, Masaki Iwasaki, M.D., Ph.D.³⁾,
Hiroyoshi Suzuki, M.D., Ph.D.⁴⁾, Fumiaki Tanaka, M.D., Ph.D.²⁾ and Nobukazu Nakasato, M.D., Ph.D.¹⁾

¹⁾Department of Epileptology, Tohoku University Graduate School of Medicine

²⁾Department of Neurology and Stroke Medicine, Yokohama City University Graduate School of Medicine

³⁾Department of Neurosurgery, National Center Hospital, National Center of Neurology and Psychiatry

⁴⁾Department of Pathology and Laboratory Medicine, Sendai Medical Center

A 26-year-old right-handed woman, with a history of left temporal lobe contusion caused by a fall at the age of 9 months, started to have complex partial seizures with oral automatism at the age of 7 years. The seizures occurred once or twice a month despite combination therapy with several antiepileptic agents. Her history and imaging studies suggested the diagnosis of epilepsy arising from traumatic neocortical temporal lesion. Comprehensive assessment including long-term video EEG monitoring, MRI, FDG-PET, MEG, and neuropsychological evaluation was performed at the age of 26 years. The diagnosis was left mesial temporal lobe epilepsy associated with hippocampal atrophy and traumatic temporal cortical lesion. The patient was readmitted for surgical treatment at the age of 27 years. Intracranial EEG monitoring showed that ictal discharges started in the left hippocampus and spread to the traumatic lesion in the left posterior superior temporal gyrus 10 seconds after the onset. This case could not be classified as dual pathology exactly, because the traumatic left temporal cortical lesion did not show independent epileptogenicity. However, the traumatic lesion was highly likely to be the source of the epileptogenicity, and she had right hemispheric dominance for language and functional deterioration in the whole temporal cortex. Therefore, left amygdalo-hippocampectomy and left temporal lobectomy including the traumatic lesion were performed according to the diagnosis of dual pathology. Subsequently, she remained seizure-free for 3 years. Comprehensive assessment of seizure semiology, neurophysiology, neuroradiology, and neuropsychology is important to determine the optimum therapeutic strategies for drug-resistant epilepsy.

(Rinsho Shinkeigaku (Clin Neurol) 2017;57:698-704)

Key words: mesial temporal lobe epilepsy, hippocampal sclerosis, traumatic neocortical lesion, dual pathology, video EEG monitoring
