

## 症例報告

## 3年の経過で認知症と画像所見の進行が解離した cysteine-sparing *NOTCH3* mutation の CADASIL : 症例報告

立山 佳祐<sup>1)3)</sup> 志賀 裕二<sup>1)4)</sup> 下江 豊<sup>1)</sup>  
水田依久子<sup>2)</sup> 水野 敏樹<sup>2)</sup> 栗山 勝<sup>1)\*</sup>

要旨：症例は55歳の男性。頭痛や脳卒中の既往なく、2年前から物忘れとうつ症状で発症。認知症、両側錐体路徴候を示し、脳MRIで深部大脳白質、皮質下、脳幹に多発性ラクナ梗塞 (Lacunar infarction; LAI)、多数の微小出血、大脳白質に広範な高信号病変を認めた。側頭極白質の変化は認めず、両側の基底核領域の脳血流が低下していた。*NOTCH3* 遺伝子の第75アミノ酸がアルギニンからプロリンへのシステインが関与しない変異を認めた。塩酸ロメリジン<sup>®</sup>を3年間投与したが、認知症は進行し、大脳萎縮も進行した。LAI、微小出血、大脳白質病変の進行は軽度で、脳血流はむしろ増加した。本症の認知症は大脳皮質の病態が関与する可能性がある。

(臨床神経 2018;58:235-240)

Key words : CADASIL, cysteine-sparing *NOTCH3* 変異, 認知症, 塩酸ロメリジン

## はじめに

CADASIL (cerebral autosomal dominant arteriopathy with subcortical infarcts and leukoencephalopathy) は *NOTCH3* 遺伝子の変異を示す常染色体優性遺伝形式の遺伝性脳小血管病の代表的疾患である。典型的な臨床症状は若年から片頭痛を示し、その後皮質下梗塞やうつ症状が加わり、しだいに認知症を呈するが、発症年齢、症状や経過には大きな幅がある。脳画像では、大脳白質変性 (white matter lesions; WML)、多発するラクナ梗塞 (Lacunar infarction; LAI)、脳微小出血 (cerebral microbleeds; CMB) などを認め、これら病変の進行により病態が進行すると考えられている<sup>1)~3)</sup>。今回、3年間の治療経過で認知症は進行したが、脳内病変の進行は軽微だった cysteine-sparing *NOTCH3* 遺伝子変異を認めた症例を経験した。本症の認知症状の発現機序に重要な示唆を示したので報告する。

## 症 例

症例：55歳、男性。職業、作業療法士  
主訴：物忘れ、うつ症状、活動性低下

現病歴：約2年前から仕事が滞る、物忘れ、うつ症状が出現し、近医で多発性脳血管障害およびうつ病の診断で加療していた。治療開始後も、改善に乏しく、注意力障害も認められ、2014年9月下旬、認知症の精査のため紹介受診した。頭痛はなく、喫煙歴、糖尿病や脳卒中の既往もない。1年前から高血圧の治療を近医内科よりニセルゴリン 15 mg、アムロジピン 2.5 mg、また精神科よりうつ病の治療としてミルタザピン 15 mg を服用している。家族歴：類症者はいないが、父親が78歳で自殺している。母親は78歳で健在。同胞は2人兄弟で、2歳年上の兄が3歳からてんかん発作があり、57歳時に風呂で溺死した。

入院時現症：一般内科所見は、血圧 134/72 mmHg でコントロールは良好、脈拍は整って65回/分、貧血、黄疸なし。胸腹部異常所見なし、下肢浮腫も認めず。神経学的所見は認知機能障害を認め、FAB (Frontal Assessment Battery) 9点、MoCA (Montreal Cognitive Assessment) 22点、MMSE (Mini-Mental State Examination) 24点、HDS-R (改訂長谷川式簡易知能評価スケール) 21点など認知機能の低下を認めた。その他の高次機能検査は、本人、配偶者ともに作業療法士で検査は拒否された。感情は安定している。脳神経は、眼球運動を含め異常なし。運動・感覚系も異常なし。深部反射は亢進し、病的

\*Corresponding author: 脳神経センター大田記念病院脳神経内科 [〒720-0825 広島県福山市沖野上町 3-6-28]

<sup>1)</sup> 脳神経センター大田記念病院脳神経内科

<sup>2)</sup> 京都府立医科大学神経内科

<sup>3)</sup> 現：広島市民病院神経内科

<sup>4)</sup> 現：広島大学大学院神経内科

(Received December 22, 2017; Accepted February 26, 2018; Published online in J-STAGE on March 31, 2018)

doi: 10.5692/clinicalneuroil.cn-001134

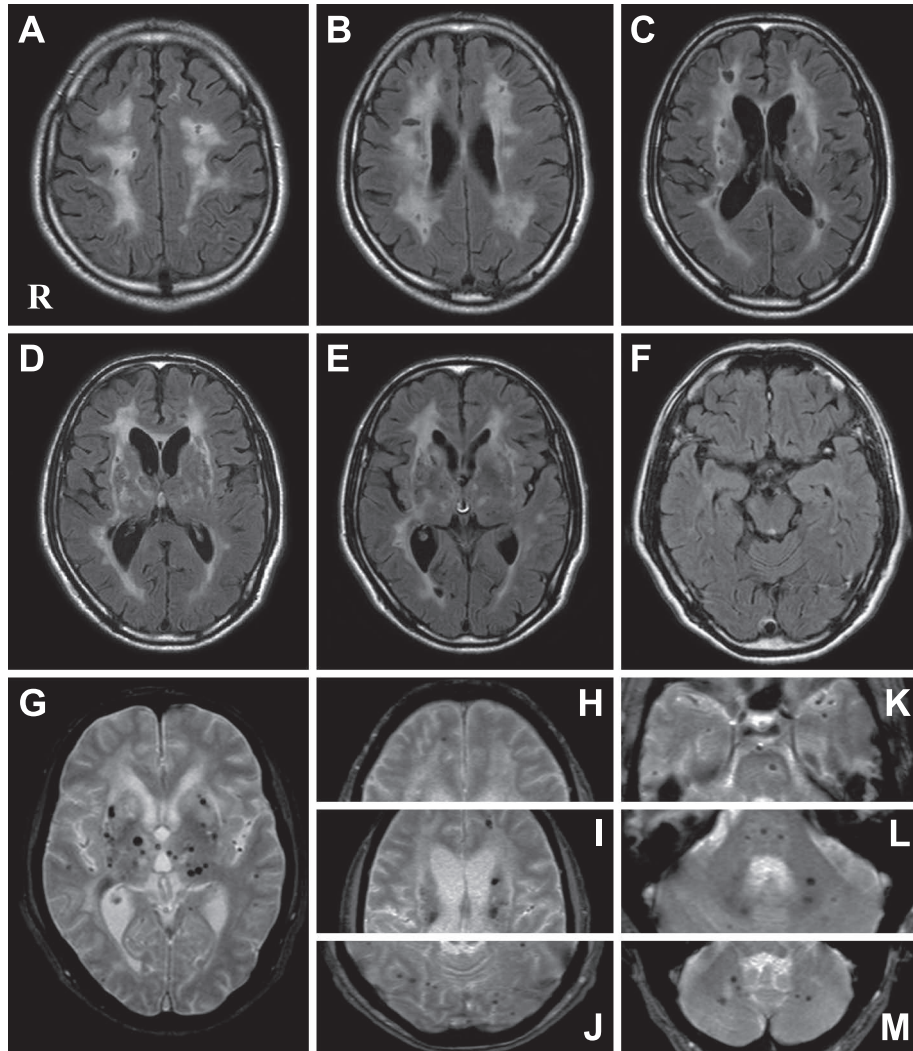


Fig. 1 Brain MRI scans of the patient (September 2014).

Brain MRI shows multiple lacunar lesions in the deep cerebral white matter, subcortical regions, and brainstem, and diffuse white matter hyperintensities (A–E) without anterior temporal pole involvement (F). Images show multiple microbleeds in the deep cerebral white matter, subcortical regions, and brainstem, which appear as dark spots (G–M). A–F; fluid attenuated inversion recovery (FLAIR) image, 1.5 T, axial, TR 8,000 ms, TE, 120 ms. G–M;  $T_2^*$  weighed image, 1.5 T, axial, TR 663 ms, TE 23 ms.

反射は両側陽性であった。運動失調やパーキンソニズム認めず、不随意運動もなく、小脳症状も認めない。血液検査：末梢血異常なし。 $\gamma$ GTPが軽度高値(159 IU/l)以外、肝機能、腎機能、甲状腺機能、電解質異常なし、糖尿病なし。総コレステロール 299 mg/dl, LDL コレステロール 210 mg/dl だが、中性脂肪, HDL コレステロールは正常であった。その他、炎症反応なし、各種自己抗体陰性。MRI 画像所見： $T_2$ 強調像で視床、被殻などの深部の大脳白質、脳幹、皮質直下などにLAIが多発し、また $T_2^*$ では大脳基底核や脳幹部に多数のCMBを認めた。特に基底核には比較的大きなCMBを認めた。fluid attenuated inversion recovery (FLAIR) 画像では大脳白質に広範な高信号のWMLを認め、また両側の外包に高信号を認めた。しかし側頭極白質の信号変化は認めなかった(Fig. 1)。脳血流は、Tc-99m-ECDを用いたsingle photon emission computed

tomography (SPECT) で脳血流量を測定した。明らかに両側の基底核領域の血流低下を認めた。e-ZISでも基底核領域の血流が低下していたが、大脳の局所的な血流低下は認めなかった(Fig. 2A)。

遺伝子解析：臨床症状および画像所見からCADASILを疑い、遺伝子解析を行ない、*NOTCH3*のexon 3 c. 224 G>Cを認めた。これは第75アミノ酸がアルギニンからプロリンへの置換(R75P)であり、システインのアミノ酸置換が関与しない変異であった(Fig. 3)。

臨床経過：近医からの治療薬ニセルゴリン、アムロジピン、ミルタザピンの投与は継続し、2014年11月より治療薬として報告のある塩酸ロメリジン(ミグシス) 10 mg および神経変性抑制のためのメコバラミン(メチコバル) 1,500  $\mu$ g、高脂血症と動脈硬化抑制を目的にプラバスタチン 10 mg の追加

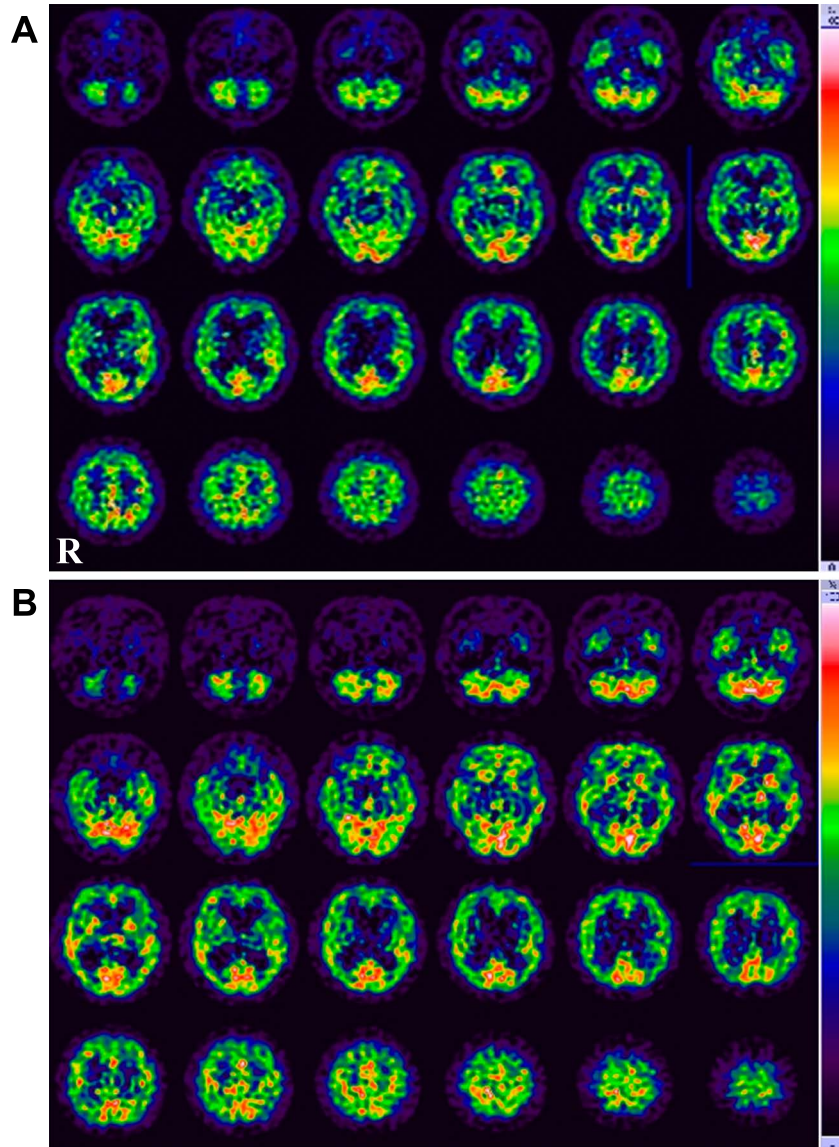


Fig. 2 Brain single photon emission computed tomography of the patient.

A, Brain single-photon emission computed tomography (SPECT) shows bilateral hypoperfusion in regions of the basal ganglia. B, Brain SPECT performed after the administration of lomerizine (10 mg/day) for three years also shows bilateral hypoperfusion in regions of the basal ganglia, but the cerebral blood flow is greater than that observed three years ago (A). SPECT was performed by using Tc-99m-ECD (ethyl cysteinate dimer).

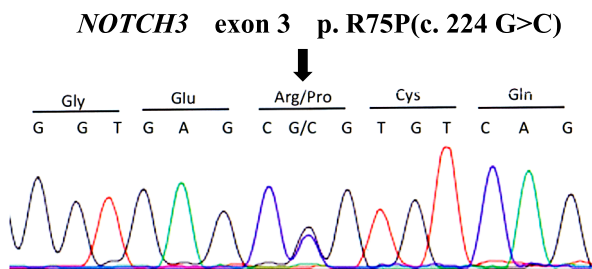


Fig. 3 Genetic analysis.

Genetic analysis revealed a single-base substitution (c. 224 G>C) in exon 3 of the *NOTCH3* gene, which resulted in an arginine-to-proline amino acid change at codon 75, i.e., a cysteine-sparing *NOTCH3* mutation.

投与を依頼し、3年間投与を継続した。外来で経過をみているが、認知機能は進行し、3年後(2017年11月)の高次機能検査では、MMSE 14点、HDS-R 6点、FAB 4点、MoCA 7点であった。Trail Making Test-Aは80秒間で続行不可能となり途中で中止した。画像検査は、3年前と基本的には同様の所見であったが、3年前と比較して大脳皮質の萎縮が進行し、脳室拡大を認めた。LAIは視床、深部大脳、脳幹などで数の増加ないし拡大したLAIを認め、CMBも同様に増加していたが、認識できる数としては6~7個前後の増加であった。FLAIRの大脳白質のWMLも面積の拡大進行を認めた。しかし、LAI、CMB、WMLの進行は軽度であった。側頭極白質の高信号は

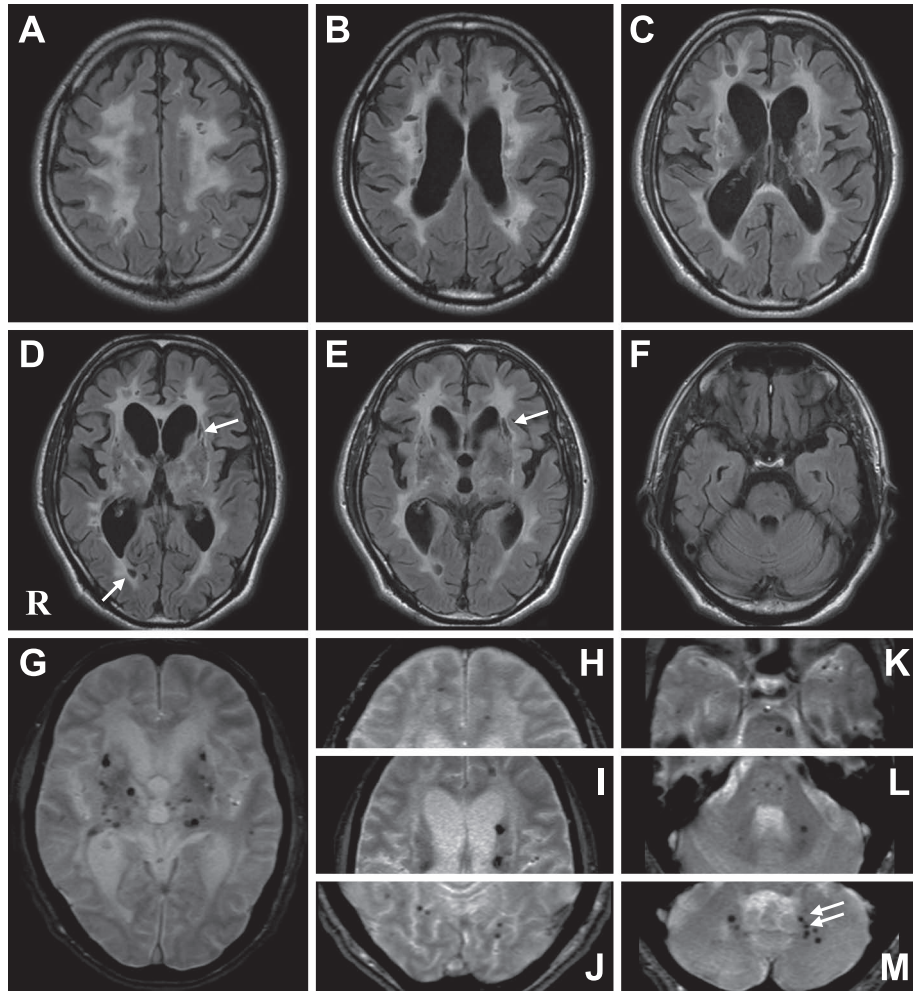


Fig. 4 Brain MRI scans of the patient (Nov/2017).

Brain MRI shows the diffuse white matter hyperintensities (A–E) without anterior temporal pole involvement (F), multiple lacunar lesions (A–E) and multiple cerebral microbleeds (G–M). These findings were similar to those observed three years earlier (Fig. 1) and were not marked changed. Arrows indicated new or enlarged lesions. A–F; FLAIR (fluid attenuated inversion recovery) image, 1.5 T, axial, TR 8,000 ms, TE, 98 ms. G–M;  $T_2^*$  weighed image, 1.5 T, axial, TR 620 ms, TE 20 ms.

3年後も認められなかった (Fig. 4)。脳血流 SPECT では後方循環系の後頭葉や小脳などでは血流が増加しており、基底核も部分的に増加が認められた (Fig. 2B)。以上3年前の所見と比較して、脳画像の変化は軽度であり、また SPECT 脳血流はむしろ増加しており、認知機能は明らかに進行し、画像所見と解離していた。尚、塩酸ロメリジンの適応外使用について当院倫理委員会承認され、承認番号 143 を得ている (2018 年 2 月 21 日事後報告を行ない承認された)。

#### 考 察

CADASIL は脳血管の小血管病 (small vessel disease) で、常染色体優性の遺伝性疾患であり、LAI や CMB が多発するため血管性認知症を示す若年性認知症の代表的疾患である。原因遺伝子は、1996 年に *NOTCH3* が同定された<sup>4)</sup>。本邦では、

2012 年に本邦症例の特徴を考慮して、診断基準が厚生労働省研究班 Japanese Research Committee for Hereditary Cerebral Small Vessel Disease から出された<sup>5)</sup>。本症例は、この診断基準に照らし、55 歳以下の発症、片頭痛や脳卒中様発作の既往はないが、うつ症状と認知機能の低下を認め、MRI での大脳 WML を認め他の白質ジストロフィーを除外できること、及び遺伝子検査の結果から、definite の症例と診断できる。遺伝形式に関しては、肉親の遺伝子検査はできていないが、父親は自殺しており発症していた可能性がある。しかし、これまで *de novo* の発症も報告されており、遺伝形式の点では診断には問題ないと思われる。

脳血管性認知症では、認知機能は大脳 WML の変化<sup>6)</sup> や CMB<sup>7)</sup> が関連すると報告されている。しかし、CADASIL では大脳 WML の変化も CMB も年齢で補正すると認知機能と相関しないと報告され<sup>8)</sup>、WML 変化が強くても認知機能は正常

の症例も認められる<sup>5)9)</sup>。多変量解析では認知機能と LAI との関連が指摘され<sup>8)</sup>、とくに視床から前頭葉あるいは前頭葉間の線維連絡が LAI で傷害されることが重要と報告されている<sup>10)</sup>。しかし、議論もあり LAI よりも大脳皮質萎縮や大脳皮質内梗塞なども注目されている<sup>11)12)</sup>。本症例は 3 年間で認知機能が明らかに進行し、MRI での大脳萎縮と脳室拡大は進行した。大脳 WML, LAI, CMB の順で進行している印象ではあるが、変化は軽度であった。これらの変化を総合すると、CADASIL の特徴的画像の特徴とされる大脳 WML, LAI, CMB の変化と認知機能低下の進行とは相関せず、大脳皮質での病態が関連する可能性が示唆された。

本症例の SPECT 所見では、基底核領域の脳血流低下が著明であった。既報告でも基底核、前頭葉、側頭葉で血流低下が認められ認知機能と相関する<sup>13)</sup>、白質のみならず灰白質でも血流低下が認められる<sup>14)</sup>、血流低下は認められるが低部位や程度は症例ごとに異なる<sup>15)</sup>などが示されている。本症例での基底核領域の脳血流低下は、3 年後には塩酸ロメリジン投与により明らかに血流量は増加していたが、認知機能はむしろ悪化しており血流程度と認知機能の相関は認められなかった。塩酸ロメリジンで脳血流改善が示されることは、Mizuno らにより最初に報告され<sup>16)</sup>、認知機能改善や脳梗塞抑制効果も示唆されている<sup>16)~18)</sup>。塩酸ロメリジンは脳血管に対して選択的な血管収縮抑制作用を示すカルシウム拮抗薬である。本剤での血流改善程度の差異は、本症の血管変性の程度を反映したものと考えられ、血流増加した部位は血管変性が軽度であることを意味する。本症で塩酸ロメリジン投与の効果が報告された症例はまだ少なく、今後多数例で検討する必要があるが、少なくとも本症例から言えることは、血流改善が認められた脳局在部位は本症の認知機能の病態とは関連が少ないと言える。ちなみに、本症に対して donepezil の double-blind trial も行なわれているが、認知機能の改善は認められていない<sup>19)</sup>。

CADASIL の遺伝子異常としては、現在まで、180 種類以上が報告されており、多くが *NOTCH3* の細胞外ドメインの上皮増殖因子 (epidermal growth factor; EGF) 様リピート内に変異が認められている。そしてその大多数が、アミノ酸のシステイン残基が関連し、ミスセンス変異により EGF 様リピートの高次構造が変化するため、gain of toxic function により症状が発現すると考えられている<sup>1)~3)</sup>。システインのアミノ酸置換が関与しないまれな変異が 2006 年に韓国から報告され<sup>20)</sup>、本邦からも報告され<sup>21)</sup>、以後これまでに 34 例 25 種類の異なる変異が報告されている<sup>22)</sup>。当初、CADASIL の variant form の可能性があるとして注目され<sup>23)</sup>、細胞実験でも蛋白の凝集性が異なる可能性も示されている<sup>24)</sup>。しかし、臨床的には本症例でも確認されたごとく MRI で側頭極白質の信号変化は認めない特徴があるものの、臨床症状は、システインが関与する変異との差異は認められていない<sup>22)25)</sup>。近年、認知症の病態生理として血管性要因の関与が注目され neurovascular unit という概念から、脳小血管病の研究が進んでいる<sup>26)27)</sup>。CADASIL の認知機能の低下の病態が明らかになれば、治療の

方向性が明らかになると期待される。

本論文の要旨は、第 98 回日本神経学会中国・四国地方会 (2015 年 6 月) で発表した。

謝辞：脳画像所見に対して貴重なご意見をいただいた脳神経センター太田記念病院放射線科、田中朗雄先生に深謝いたします。

※著者全員に本論文に関連し、開示すべき COI 状態にある企業、組織、団体はいずれもありません。

## 文 献

- 1) 水野俊樹. CADASIL の診断と治療. *Brain Nerve* 2013;65:811-823.
- 2) Chabriet H, Joutel A, Dichgans M, et al. CADASIL. *Lancet Neurol* 2009;8:643-653.
- 3) 水野俊樹. 脳血管からみた認知症の病態. *CADASIL. Dementia Japan* 2015;29:523-533.
- 4) Joutel A, Corpechot C, Ducros A, et al. Notch3 mutations in CADASIL, a hereditary adult-onset condition causing stroke and dementia. *Nature* 1996;383:707-710.
- 5) 水野俊樹. CADASIL の診断, 病態, 治療の進歩—本邦における CADASIL 診断基準の作成—. *臨床神経* 2012;52:303-313.
- 6) de Groot JC, de Leeuw FE, Oudkerk M, et al. Cerebral white matter lesions and cognitive function: the Rotterdam Scan Study. *Ann Neurol* 2000;47:145-151.
- 7) Werring DJ, Frazer DW, Coward LJ, et al. Cognitive dysfunction in patients with cerebral microbleeds on T2\*-weighted gradient-echo MRI. *Brain* 2004;127:2265-2275.
- 8) Viswanathan A, Gschwendtner A, Guichard JP, et al. Lacunar lesions are independently associated with disability and cognitive impairment in CADASIL. *Neurology* 2007;69:172-179.
- 9) Lee YC, Yang AH, Soong BW. The remarkably variable expressivity of CADASIL: report of a minimally symptomatic man at an advanced age. *J Neurol* 2009;256:1026-1027.
- 10) Duering M, Zieren N, Herve D, et al. Strategic role of frontal white matter tracts in vascular cognitive impairment: a voxel-based lesion-symptom mapping study in CADASIL. *Brain* 2011;134:2366-2375.
- 11) Viswanathan A, Godin O, Jouvent E, et al. Impact of MRI markers in subcortical vascular dementia: a multi-modal analysis in CADASIL. *Neurobiol Aging* 2010;31:1629-1636.
- 12) Jouvent E, Mangin JF, Hervé D, et al. Cortical folding influences migraine aura symptoms in CADASIL. *J Neurol Neurosurg Psychiatry* 2012;83:213-216.
- 13) Mellies JK, Bäumer T, Müller JA, et al. SPECT study of a German CADASIL family: a phenotype with migraine and progressive dementia only. *Neurology* 1998;50:1715-1721.
- 14) Uyama E, Tokunaga M, Suenaga A, et al. Arg133Cys mutation of Notch3 in two unrelated Japanese families with CADASIL. *Intern Med* 2000;39:732-737.
- 15) Scheid R, Preul C, Lincke T, et al. Correlation of cognitive status, MRI- and SPECT-imaging in CADASIL patients. *Eur J Neurol* 2006;13:363-370.
- 16) Mizuno T, Kondo M, Ishigami N, et al. Cognitive impairment and cerebral hypoperfusion in a CADASIL patient improved during administration of lomerizine. *Clin Neuropharmacol* 2009;

- 32:113-116.
- 17) 清水久央, 長見周平, 高橋信行. ロメリジン投与にて脳梗塞抑制効果が示唆された cerebral autosomal dominant arteriopathy with subcortical infarcts and leukoencephalopathy (CADASIL) の 1 例. 臨床神経 2014;54:22-26.
  - 18) 石神紀子, 水野敏樹, 近藤正樹ら. Lomerizine HCL により認知機能と血流の改善を 3 年間認めた cerebral autosomal dominant arteriopathy with subcortical infarcts and leukoencephalopathy の 1 例. 神経治療 2009;26:167-172.
  - 19) Dichgans M, Markus HS, Salloway S, et al. Donepezil in patients with subcortical vascular cognitive impairment: a randomised double-blind trial in CADASIL. Lancet Neurol 2008;7:310-318.
  - 20) Kim Y, Choi EJ, Choi CG, et al. Characteristics of CADASIL in Korea: a novel cysteine-sparing Notch3 mutation. Neurology 2006;66:1511-1516.
  - 21) Mizuno T, Muranishi M, Torugun T, et al. Two Japanese CADASIL families exhibiting Notch3 mutation R75P not involving cysteine residue. Intern Med 2008;47:2067-2072.
  - 22) Muiño E, Gallego-Fabrega C, Cullell N, et al. Systematic review of cysteine-sparing NOTCH3 missense mutations in patients with clinical suspicion of CADASIL. Int J Mol Sci 2017;18:1964.
  - 23) Scheid R, Heinritz W, Leyhe T, et al. Cysteine-sparing notch3 mutations: cadasil or cadasil variants? Neurology 2008;71:774-776.
  - 24) Wollenweber FA, Hanecker P, Bayer-Karpinska A, et al. Cysteine-sparing CADASIL mutations in NOTCH3 show proaggregatory properties in vitro. Stroke 2015;46:786-792.
  - 25) Ueda A, Ueda M, Nagatoshi A, et al. Genotypic and phenotypic spectrum of CADASIL in Japan: the experience at a referral center in Kumamoto University from 1997 to 2014. J Neurol 2015;262:1828-1836.
  - 26) Wright CB, Flores A. Vascular contributions to cognitive impairment. Neurol Clin Pract 2015;5:201-208.
  - 27) Iadecola C. The pathobiology of vascular dementia. Neuron 2013;80:844-866.

### Abstract

#### CADASIL with cysteine-sparing *NOTCH3* mutation manifesting as dissociated progression between cognitive impairment and brain image findings in 3 years: A case report

Keisuke Tachiyama, M.D.<sup>1,3)</sup>, Yuji Shiga, M.D.<sup>1,4)</sup>, Yutaka Shimoe, M.D., Ph.D.<sup>1)</sup>,  
Ikuko Mizuta, M.D., Ph.D.<sup>2)</sup>, Toshiki Mizuno, M.D., Ph.D.<sup>2)</sup> and Masaru Kuriyama, M.D., Ph.D.<sup>1)</sup>

<sup>1)</sup>Department of Neurology, Brain Attack Center, Ota Memorial Hospital

<sup>2)</sup>Department of Neurology, Kyoto Prefectural University of Medicine

<sup>3)</sup>Present address: Hiroshima City Hiroshima Citizens Hospital

<sup>4)</sup>Present address: Hiroshima University Graduate School of Biomedical and Health Sciences

A 55-year-old man with no history of stroke or migraine presented to the clinic with cognitive impairment and depression that had been experiencing for two years. Neurological examination showed bilateral pyramidal signs, and impairments in cognition and attention. Brain MRI revealed multiple lacunar lesions and microbleeds in the deep cerebral white matter, subcortical regions, and brainstem, as well as diffuse white matter hyperintensities without anterior temporal pole involvement. Cerebral single-photon emission computed tomography (SPECT) revealed bilateral hypoperfusion in the basal ganglia. Gene analysis revealed an arginine-to-proline missense mutation in the *NOTCH3* gene at codon 75. The patient was administered lomerizine (10 mg/day), but the patient's cognitive impairment and cerebral atrophy continued to worsen. Follow-up testing with MRI three years after his initial diagnosis revealed similar lacunar infarctions, cerebral microbleeds, and diffuse white matter hyperintensities to those observed three years earlier. However, MRI scans revealed signs of increased cerebral blood flow. Together, these findings suggest that the patient's cognitive impairments may have been caused by pathogenesis in the cerebral cortex.

(Rinsho Shinkeigaku (Clin Neurol) 2018;58:235-240)

**Key words:** CADASIL, cysteine-sparing *NOTCH3* mutation, dementia, lomerizine