



慢性硬膜下血腫により舞踏運動を発症した 86 歳女性例

白石 朋敬¹⁾ 仙石 鍊平^{1)*} 高梨 成彦²⁾
 渋川 茉莉¹⁾ 金丸 和富¹⁾ 村山 繁雄¹⁾

要旨：症例は 86 歳女性。約 2 週間の経過で全身の舞踏運動を呈し、左頭頂部に慢性硬膜下血腫 (chronic subdural hematoma; CSDH) を認めた。アマンタジン内服中止で舞踏運動は改善せず、穿頭術施行後、舞踏運動は約 1 週間で完全に消失した。既報告では、本症例のように一側の血腫で全身の舞踏運動を呈する例や、血腫と同側の hemichorea を呈する例もあり、その発症機序は不明である。CSDH による不随意運動は稀であることから、これらの症例は脳皮質-基底核回路に潜在的な障害を持っている可能性がある。CSDH による舞踏運動では、背景に脳血管障害や舞踏運動に関連する薬剤歴、家族歴などがなければ検索する必要があると考えられた。

(臨床神経 2018;58:399-402)

Key words：舞踏運動，慢性硬膜下血腫，アマンタジン，Huntington 病

はじめに

舞踏運動を呈する疾患としては、Huntington 病 (HD) など遺伝性疾患の他に、感染症、代謝性疾患、脳血管障害、悪性腫瘍、薬剤性が原因として挙げられる¹⁾。我々は慢性硬膜下血腫 (chronic subdural hematoma; CSDH) により舞踏運動を発症したと考えられる症例を経験したので報告する。

症 例

症例：86 歳女性

主訴：顔面，四肢の舞踏運動

既往歴：70 歳頃に頭部 MRI の異常を指摘されアスピリン内服を開始した。その他に高血圧，84 歳時に第 11，12 胸椎圧迫骨折の既往があった。内服薬は、アスピリン 81 mg，アマンタジン 200 mg，アムロジピン 5 mg，ビソプロロール 1.25 mg，エルデカルシトール 0.75 μg，バゼドキシフェン 20 mg，エチゾラム 0.5 mg などであった。

家族歴：同胞 7 人第 2 子。血縁に類症なし。

現病歴：50 歳頃から動作時に右手のふるえが出現した。70 歳頃から書字困難となり、近医にてアマンタジンの内服を

開始した。2015 年 11 月中旬 (86 歳時) から、食事や洗濯物の取り込みを忘れることがあった。徐々に四肢をくねらせるような動きを伴うようになったため、11 月下旬に当院救急外来を受診した。

入院時現症：体温 37.2°C，血圧 156/106 mmHg，脈拍 97 回/分・整，一般身体所見に異常を認めなかった。

神経学的所見：意識は清明であり、見当識は保たれていた。顔面ならびに四肢に不規則な非同期性の不随意運動が見られた。顔面は口角を引く、口をすぼめる、開閉眼などの運動を繰り返していた。四肢の不随意運動は手足をくねらせるような運動であり、時に投げ出すような運動もあり、やや左上下肢に優位であった。これらの運動は座位、臥位いずれにおいても出現し、睡眠時には消失した (Movie)。上肢 Barré 肢位や挺舌、追視は可能であった。その他の脳神経、運動系、感覚系、協調運動に異常を認めなかった。

検査所見：血算と生化学、凝固に特記事項はなく、UN 19 mg/dl，Cr 0.59 mg/dl，CCr (Cockcroft-Gault 法) 54 ml/min と脱水の所見は認めなかった。随時血糖 128 mg/dl，HbA1c 5.9% (NGSP)，FT4 1.63 ng/ml，TSH 0.57 μIU/ml と正常範囲内であった。脳脊髄液検査は、初圧 120 mmH₂O，細胞数 1/μl，蛋白 33 mg/dl，糖 67 mg/dl と異常を認めなかった。頭部 CT

*Corresponding author: 東京都健康長寿医療センター神経内科 (〒173-0015 東京都板橋区栄町 35 番 2 号)

¹⁾ 東京都健康長寿医療センター神経内科

²⁾ 東京都健康長寿医療センター脳神経外科

(Received September 25, 2017; Accepted April 14, 2018; Published online in J-STAGE on June 1, 2018)

doi: 10.5692/clinicalneuro.18-001102



Supplementary material for this article is available in our online journal.
 Official Website <http://www.neurology-jp.org/Journal/cgi-bin/journal.cgi>
 J-STAGE <https://www.jstage.jst.go.jp/browse/clinicalneuro>

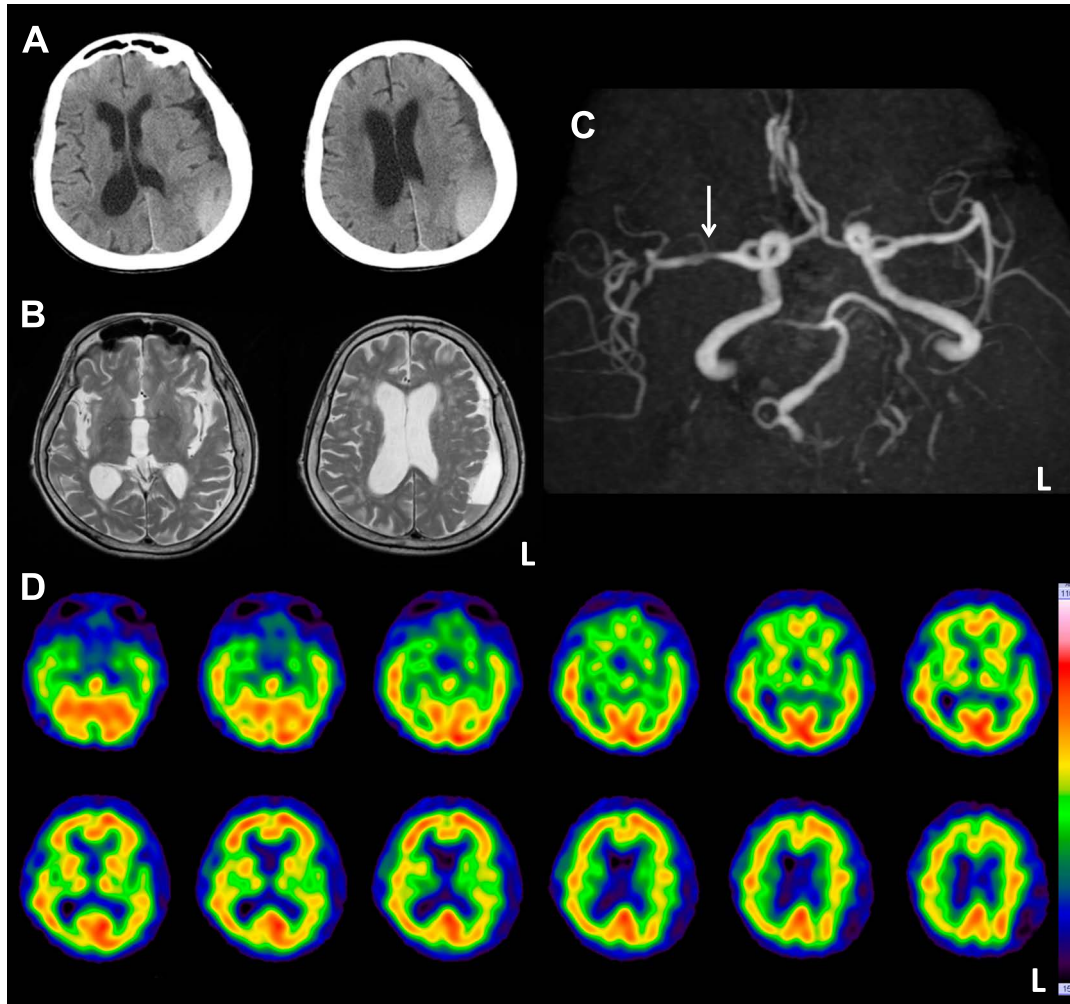


Fig. 1 CT and MRI, ^{99m}Tc -ECD SPECT in this case.

A. Cranial CT (Axial view) on hospital day 2 showed chronic subdural hematoma covering left parietal lobe. B. Three weeks after operation, T₂-weighted images (1.5 T; TR, 4,540 msec; TE, 85.76 msec) showed residue of hematoma without acute or subacute vascular lesions. C. Three weeks after operation, MR angiography showed stenosis of proximal segment of right middle and posterior cerebral arteries. D. Two months after operation, ^{99m}Tc -ECD SPECT findings were normal except laterality of cerebral perfusion in parietal lobes reflected deformed left parietal lobe.

で左頭頂部に約 1 cm 厚の硬膜下血腫を認めた (Fig. 1A)。術後 3 週間での頭部 MRI (Fig. 1B) では、両側大脳白質に慢性虚血性変化を認めたが、基底核や放線冠などに急性～陳旧性脳梗塞を疑う所見はなく、MR angiography では右後大脳動脈 (posterior cerebral artery; PCA) と右中大脳動脈 (middle cerebral artery; MCA) の近位部狭窄を疑う所見であった (Fig. 1C)。術後 2 ヶ月で施行した ^{99m}Tc -ECD 脳血流シンチグラフィでは明らかな血流低下部位は認めなかった (Fig. 1D)。

入院後経過：薬剤性の機序も考えアマンタジン内服を中止としたが、最終内服から約 50 時間の経過観察で舞踏運動は著変を認めず、第 3 病日に穿頭ドレナージ術を施行した。舞踏運動は徐々に改善し、術後約 1 週間で完全消失した。舞踏運動消失後に、右手の姿勢時振戦を認めたが、筋固縮や静止時

振戦、姿勢反射障害は認めず、本態性振戦と考えられた。以降、術後 5 ヶ月まで舞踏運動の再発がないことを確認した。

考 察

本症例では、血腫除去術後すみやかに舞踏運動の改善を認めており、CSDH が舞踏運動の原因と考えられた。アマンタジンはドパミン放出の促進効果を認め、多発脳梗塞の既往のある症例にアマンタジンの内服を行った結果、hemichorea が発現したという報告²⁾があるが、本症例はアマンタジン休業により舞踏運動の改善は認めなかった。舞踏運動を呈した CSDH は、われわれが調べ得た限りでは今まで 12 例報告されている (Table 1)。一般的な舞踏運動の発症機序は不明である

Table 1 Reported cases of chorea associated with chronic subdural hematoma.

Case number/ Authors (year) Reference	Age/ Sex	Side of hematoma	Side of chorea	Outcome after hematoma evacuation	Factors other than hematoma related to chorea
1 Bean S & Ladisch S (1977) ¹⁰	12M	Lt	Generalized	Chorea immediately disappeared	Two weeks after intrathecal MTX as a therapy of ALL
2 Vincent F et al. (1980)	83M	Rt	Rt hemichorea	Chorea subsided in a week	No family history of movement disorder (MRI was not mentioned)
3 Bae S et al. (1980)	57F	Bilateral	Generalized	Chorea subsided in 4 days	(Family history and MRI were not mentioned)
4 Kotagal S et al. (1981)	47F	Bilateral	Generalized	Chorea was immediately improved	Family history of Huntington's disease
5 Saito T et al. (1982)	73M	Bilateral	Generalized	Chorea disappeared	(Family history and MRI were not mentioned)
6 Matsumoto H et al. (1986)	52M	Rt	Generalized	Chorea immediately disappeared	No family history of movement disorder (MRI was not mentioned)
7 Yoshikawa M et al. (1992) ⁶	67M	Lt	Rt hemichorea	Operation was not performed (chorea subsided after administration of haloperidol)	(Family history and MRI were not mentioned)
8 Sung YF et al. (2004) ⁹	73M	Lt	Lt hemichorea	Chorea subsided in a month	A severe stenosis of the Rt middle cerebral artery
9 Kobal J et al. (2007)	76F	Bilateral	Generalized	Chorea subsided in 2 days	Oral administration of flunarizine
10 Young VEL et al. (2008)	71M	Bilateral	Generalized	Chorea subsided in a few hours (but reappeared in 2 days)	41 CAG repeat on IT15 gene
11 Pistacchi M et al. (2016)	80F	Lt	Generalized	Chorea subsided in 48 hours	(Family history and MRI were not mentioned)
12 Present case	76F	Rt	Generalized	Chorea completely regressed within a few days	(Family history and MRI were not mentioned)
13 Present case	86F	Lt	Generalized	Chorea subsided in a week	Oral administration of amantadine

Abbreviations. ALL: acute lymphocytic leukemia, Lt: Left, MTX: methotrexate, Rt: Right.

が、大脳基底核-皮質回路の障害で舞蹈運動が発現するとされている¹⁾。脳梗塞³⁾・腫瘍⁴⁾・海綿状血管腫⁵⁾などの器質的な要因による舞蹈運動は、一側の基底核や視床の障害で対側の hemichorea を呈することが多い。慢性硬膜下血腫の場合、本症例のように一側の血腫が全身の舞蹈運動を呈した例は 4 例報告されており (Table 1 Case 1, 6, 11, 12)、一側の血腫が同側の hemichorea を呈した例 (Case 2, 8) も報告されている。

Table 1 に示した症例で SPECT などの機能画像を記載している例は、左半身の舞蹈運動を呈した Yoshikawa らの症例⁶⁾ (Case 8) のみである。この症例では、術後の^{99m}Tc-HMPAO 脳血流シンチグラフィで右内頸動脈狭窄による右大脳半球の血流低下を認めており、右大脳半球の血流障害と左半身の舞蹈運動に関連があったと報告している。我々の症例は右 MCA と PCA の狭窄を認めていたが、手術後の^{99m}Tc-ECD 脳血流シンチグラフィで明らかな血流の左右差は認めていなかった。

また、CSDH による不随意運動は舞蹈運動の他にパーキンソンニズム⁷⁾やジストニア⁸⁾などが報告されているが、いずれも非常に稀であることから、これらの症例はそれぞれの不随意運動に関する神経回路に潜在的な障害を持っている可能性も指摘されている⁷⁾。HD の素因があった Case 4, 10 や、ドパミン代謝に影響しパーキンソンニズムや遅発性ジスキネジ

アの報告のある flunarizine 内服下の症例⁹⁾ (Case 9)、舞蹈運動発症の報告があるメトトレキサート髄注の治療中の症例 (Case 1)¹⁰⁾ は、それぞれ CSDH を契機に全身の舞蹈運動を発症したと考えられる。本症例においては、長期のアマンタジン内服が CSDH による舞蹈運動発症の素因となった可能性は否定できないと考えた。

CSDH が治療可能な亜急性発症の舞蹈運動の原因となりうることに留意すべきであり、背景に脳血管障害や舞蹈運動に関連する薬剤歴、家族歴などがいないか検索する必要があると考えられた。

Movie legend

Neurological examination at admission showed irregular, asynchronous movements of all her extremities that were not jerky. These movements appeared when the patient was prone and when seated, but disappeared while she was asleep.

※著者全員に本論文に関連し、開示すべき COI 状態にある企業、組織、団体はいずれも有りません。

文 献

- 1) Cardoso F, Seppi K, Mair KJ, et al. Seminar on choreas. *Lancet Neurol* 2006;7:589-602.
- 2) 津田尚美, 根来 清, 森松光紀. 塩酸アマタジン投与中に hemichorea を呈した多発性脳梗塞の 1 例. *臨床神経* 1994;34:388-390.
- 3) Mehanna R, Jankovic J. Movements disorders in cerebrovascular disease. *Lancet Neurol* 2013;12:597-608.
- 4) Noda K, Hattori N, Okuma Y. Primary central nervous system lymphoma presenting as choreoathetosis. *BMJ Case Rep* (Published online) 2014 doi: 10.1136/bcr-2013-203353.
- 5) Kuwahara H. Persistent hemichorea. *N Engl J Med* 2013;368:e26.
- 6) Yoshikawa M, Yamamoto M, Shibata K, et al. Hemichorea associated with ipsilateral chronic subdural hematoma—Case report. *Neurol Med Chir (Tokyo)* 1992;32:769-772.
- 7) Gelabert-Gonzalez M, Serramito-Garcia R, Aran-Echabe E. Parkinsonism secondary to subdural hematoma. *Neurosurg Rev* 2012;35:457-461.
- 8) Eaton JM. Hemidystonia due to subdural hematoma. *Neurology* 1988;38:507.
- 9) Sung YF, Ma HI, Hsu YD. Generalized chorea associated with bilateral chronic subdural hematoma. *Eur Neurol* 2004;51:227-230.
- 10) Bean SC, Ladisch S. Chorea associated with a subdural hematoma in a child with leukemia. *J Pediatr* 1977;90:255-256.

Abstract

Chorea due to chronic subdural hematoma

Tomotaka Shiraishi, M.D.¹⁾, Renpei Sengoku, M.D., Ph.D.¹⁾, Shigehiko Takanashi, M.D.²⁾,
 Mari Shibukawa, M.D.¹⁾, Kazutomi Kanemaru, M.D., Ph.D.¹⁾ and Shigeo Murayama, M.D., Ph.D.¹⁾

¹⁾Department of Neurology, Tokyo Metropolitan Geriatric Hospital and Institution of Gerontology

²⁾Department of Neurosurgery, Tokyo Metropolitan Geriatric Hospital and Institution of Gerontology

An 86-year-old woman presented with generalized chorea in the face and extremities, which gradually progressed for two weeks. Cranial CT revealed a chronic subdural hematoma (CSDH) that covered the left parietal lobe. Discontinuation of amantadine did not improve the chorea. The hematoma was evacuated and the chorea completely subsided in a week. The pathogenesis leading to chorea in CSDH remains unclear. A unilateral hematoma presenting with generalized chorea similar to the present patient and two others with unilateral CSDH causing ipsilateral hemichorea have been reported. The rarity of these movement disorders due to CSDH indicates that these patients had a preclinical dysfunction within neuronal networks interconnecting basal ganglia the cerebral cortex. Our findings confirmed that CSDH could cause chorea, and further neuroimaging to evaluate cerebrovascular disease, taking a detailed family history and obtaining information about current medications might reveal factors likely to precipitate the development of chorea.

(*Rinsho Shinkeigaku (Clin Neurol)* 2018;58:399-402)

Key words: chorea, chronic subdural hematoma, amantadine, Huntington's disease