

症例報告

好酸球増多を契機に多発脳出血をきたした
好酸球性多発血管炎性肉芽腫症の1例山田 友美¹⁾ 安藤昭一朗¹⁾ 梅田 能生¹⁾
梅田麻衣子¹⁾ 小宅 睦郎¹⁾ 藤田 信也^{1)*}

要旨：症例は、喘息の既往がある42歳女性である。感覚優位の多発性単神経障害で入院したが、好酸球増多(761/ μ l)は軽度で、神経生検で血管炎の所見は明らかではなかった。4ヵ月後、急激な好酸球増多(3,257/ μ l)を契機に、右上下肢の痙攣と意識障害をきたし再入院となった。頭部MRIで左頭頂葉の皮質下出血と多発する微小脳出血を認め、また小梗塞も多発していた。好酸球性多発血管炎性肉芽腫症(eosinophilic granulomatosis with polyangiitis; EGPA)と診断して免疫療法を行い、良好な経過を得た。EGPAに血管炎を背景とした虚血性脳血管障害を合併することは知られているが、本例は、好酸球の急激な増加を契機に多発性の皮質下脳出血をきたした貴重な症例と考え報告する。

(臨床神経 2018;58:565-569)

Key words：好酸球性多発血管炎性肉芽腫症, 好酸球増加, 多発脳出血, 多発脳梗塞

はじめに

好酸球性多発血管炎性肉芽腫症(eosinophilic granulomatosis with polyangiitis; EGPA)は、気管支喘息やアレルギー性鼻炎、好酸球増加が先行し、全身に種々の血管炎症状を呈する疾患である¹⁾。神経系の合併症としては、多発性単神経障害などの末梢神経障害が多く、中枢神経系が侵されることは稀である²⁾³⁾。我々は、多発性単神経障害で発症し、経過中、好酸球増多とともに左頭頂葉皮質下出血をきたしたEGPAを経験した。EGPAで脳出血をきたすことは極めて稀であり、文献的考察とともに報告する。

症 例

症例：42歳、女性

主訴：意識障害を伴う右上下肢の痙攣

既往歴：幼少期よりアトピー性皮膚炎、39歳より気管支喘息。
生活歴：飲酒なし、喫煙なし。その他特記事項なし。

現病歴：2016年3月頃に左下肢のしびれ感を自覚し、数ヵ月で右下肢や両手指にも同様のしびれ感が広がった。12月中旬、精査目的に当科に第1回目の入院となった。入院時、四肢末梢の冷感としびれ感、両下肢遠位に右優位の徒手筋力テスト4レベルの筋力低下を認めた。反射は膝蓋腱反射が両側

亢進し、その他は正常で、病的反射は陰性だった。CRPは0.1 mg/dlと炎症所見はなく、白血球6,880/ μ l、好酸球数929/ μ l(13.5%)と軽度の好酸球増加を認めた。BUN 16.4 mg/dl、Cre 0.67 mg/dlであったが、尿検査では尿蛋白(1+)、潜血(1+)であった。IgGは1,514 mg/dlと正常だったが、IgG4が273 mg/dlと軽度高値であり、IgE 380 IU/ml、RF 45 IU/mlと上昇を認めた。抗核抗体、MPO-ANCA、PR3-ANCA、抗SS-A抗体、抗SS-B抗体は陰性だった。髄液検査では、細胞数や蛋白の上昇は認めなかった。胸部CTで、わずかに右胸水貯留を認めた。神経伝導検査では左脛骨神経の伝導速度が34.8 m/s、振幅が571.1 μ Vと低下し、両側腓腹神経のsensory nerve action potential(SNAP)は導出されなかった。左腓腹神経より神経生検を行い、少数のマクロファージとリンパ球の浸潤は見られるものの血管内皮の壊死を伴う血管炎の所見は明らかではなかった。好酸球増多が軽度で、炎症所見も陰性で、症状も軽度であることから対症療法で経過観察とした。2017年1月頃から好酸球数が3,000/ μ l程度と急激に増加し、炎症反応の上昇、蛋白尿、血尿、胸水貯留を認めた。再度、MPO-ANCA、PR3-ANCAを提出したが、いずれも陰性だった。4月中旬、突然の意識障害と右半身の痙攣をきたし、当科に2回目の入院となった。

入院時現症：血圧170/48 mmHg、脈拍170/分、体温37.7°C。皮膚所見はなかった。神経学的には、Japan Coma Scale(JCS)

*Corresponding author: 長岡赤十字病院神経内科〔〒940-2108 新潟県長岡市千秋2丁目297-1〕

¹⁾ 長岡赤十字病院神経内科

(Received May 21, 2018; Accepted July 27, 2018; Published online in J-STAGE on August 31, 2018)

doi: 10.5692/clinicalneurology-001188

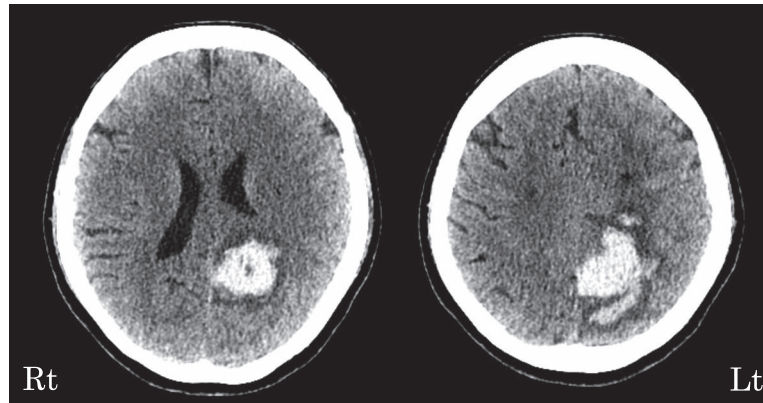


Fig. 1 Brain CT axial findings on admission (April 2017).
Brain CT shows the large left lobular subcortical hemorrhage in the parietal and occipital lobes.

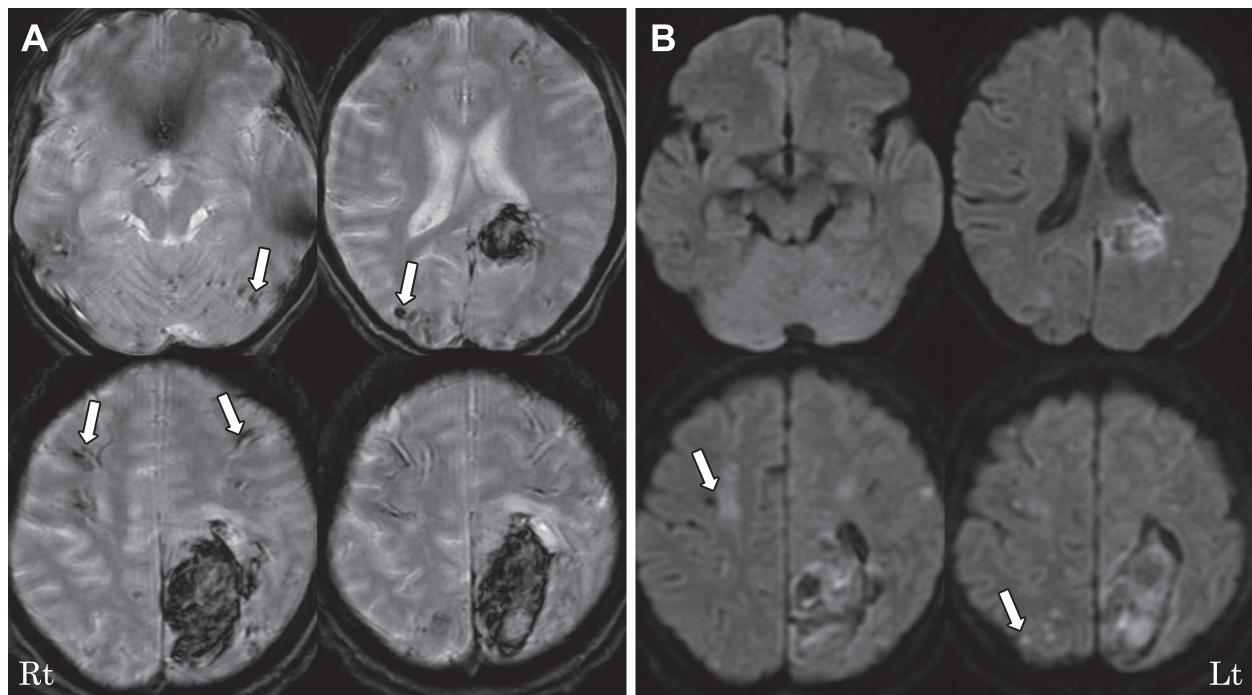


Fig. 2 Brain MRI findings on admission (April 2017).
 T_2^* -weighted axial image (1.5 T, TR 800 ms, TE 25 ms) shows multiple micro bleeds in the bilateral cerebral and cerebellar hemispheres (A). Diffusion-weighted magnetic image shows multiple bilateral infarctions in the cerebral cortex and the watershed zones (B).

で二桁の意識障害を認め、発語はなく、口頭指示に従命できなかった。右共同偏視があり、右上下肢の間代性の痙攣を認めた。右上下肢の筋緊張は亢進し、四肢で腱反射の亢進を認め、両側バビンスキー反射も陽性だった。

検査所見：CRPは1.47 mg/dlで、白血球数13,740/ μ l、好酸球4,246/ μ l (30.9%)と好酸球の著明な増加を認めた。BUN 23.1 mg/dl、Cre 1.30 mg/dlで、尿検査では尿蛋白(4+)、潜血(2+)と腎機能障害の悪化を認めた。MPO-ANCA、PR3-ANCAを再度提出したが陰性で、IgEは49 IU/mlと正常となっていた。凝固系では、D-dimerが14.3 μ g/mlと高値だった。胸部

CTでは、右優位の両肺に胸水貯留を認め、胸水穿刺では炎症細胞が検出されて、滲出性胸水と考えられた。心臓超音波検査では、心機能は良好だった。頭部CTでは、左頭頂葉から後頭葉に約5 cm大の皮質下出血を認めた(Fig. 1)。頭部MRIでは、同部位の皮質下出血のほか、 T_2^* 強調画像で、大脳や小脳の脳溝から皮質下に沿うように多発性の皮質下脳出血を認めた。また、拡散強調画像では、分水嶺領域及び大脳皮質に散在性の多発脳梗塞を認めた(Fig. 2)。MRAでは血管の狭窄や閉塞像は認めなかった。

入院後経過：気管支喘息及びアレルギー性鼻炎の既往があ

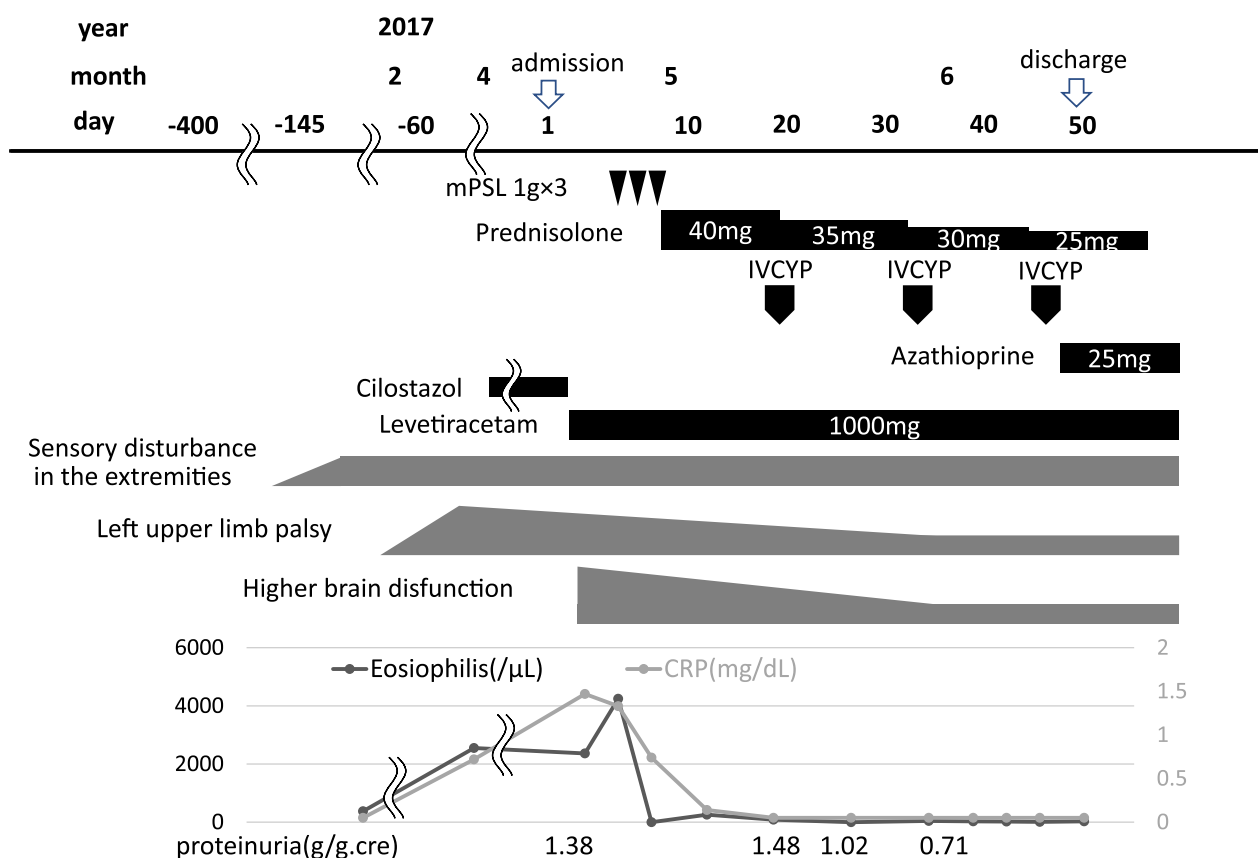


Fig. 3 Clinical course.

The immunosuppressive therapy with mPSL, followed by oral predonisolone started after admission, and eosinophil count and CRP were immediately generalized. Then IVCYP and oral azathioprine were added. The neurological conditions gradually improved with no relapse even after the predonisolone dosage was decreased. mPSL; methyl-predonisolone pulse therapy, IVCYP; intravenous cyclophosphamide pulse therapy.

り、好酸球増加とともに多発単神経障害、胸膜炎、腎障害を認め、EGPAと診断し、降圧剤の投与とともに、ステロイドパルス療法（メチルプレドニゾロン1g×3日間）を開始したところ、好酸球数や炎症反応は速やかに正常化した。プレドニゾロン内服による後療法で腎障害、尿所見、胸水貯留も改善した。脳出血後18病日よりエンドキサンパルス療法を3回施行し、48病日からアザチオプリン25mgを加え、脳出血やけいれんの再発も認めず、検査所見も再燃なく経過した（Fig. 3）。リハビリも介入して、ゲルストマン徴候を主体とする軽度の高次機能障害を残したが、右麻痺は歩行器歩行が可能となるまでに回復した。

考 察

本症例は、急激な好酸球増多を契機にして多発する皮質下出血をきたしたEGPAの症例である。拡散強調画像では微小の脳梗塞も多発していた。当初、感覚優位の多発性単神経障害で発症したが、炎症所見や好酸球増多がめだたず、神経生検でも血管炎の所見が得られなかった。

EGPAは、気管支喘息や好酸球増多が先行し、多彩な全身

症状、臓器症状をきたす血管炎で¹⁾、多発性単神経障害に代表される末梢神経障害は約80%と高率に合併するが²⁾、中枢神経症状の合併は8%と少ない³⁾。中枢神経症状の血管障害の合併症としては、虚血性脳血管障害が多く、出血性血管障害の合併は稀である^{3,4)}。EGPAは全身の細小動脈の血管炎であり、脳梗塞も穿通枝を主とする小梗塞が多いとされる。

一方、EGPAで皮質下出血をきたした報告例は、本例を含めて7例のみだった（Table 1）^{5)~10)}。その中で、ANCA陽性例は7例中3例（43%）で⁵⁾⁶⁾¹⁰⁾、ANCAと脳出血の関連は明らかではなく、本例のように頭部MRI T₂*強調画像で大腦や小脳の表層の微小脳出血を詳細に検討した報告はない。また、本例では拡散強調画像で、多発性の皮質下出血とは別の部位の分水嶺領域及び大腦皮質に散在性の多発脳梗塞を認めたことが特徴的だった。

EGPAに合併する脳出血は、好酸球数や炎症反応が上昇し、血管炎の活動性が高い時期に生じやすいと考えられている¹¹⁾。本例でも、多発性単神経障害を発症した当初は、好酸球増加も軽微であり、全身症状や他臓器障害も乏しく、病理でも血管炎を示唆する所見は明らかでなかったが、急速な好酸球増多を契機にして、炎症反応高値、胸水貯留、腎機能障

Table 1 Reported cases of subcortical hemorrhage with EGPA (eosinophilic granulomatosis with polyangiitis).

Cases [reference]	Age/ Sex	Eosinophil count	ANCA	Angiography	Hypertension	Neuropathy	Pulmonary involvement	Treatment	Outcome
Liou et al, 1997 [5]	27/F	4,274/ μ l	MPO-ANCA	not executed	+	+	+	mPSL, PSL, CYP	remission
Tyvaert et al, 2004 [6]	47/F	5,600/ μ l	MPO-ANCA	vasculitis	-	+	-	mPSL, PSL, CYP	not reported
Mishra et al, 2007 [7]	45/M	14,600/ μ l	-	normal	+	+	-	PSL, CYP	improvement
Halliday et al, 2012 [8]	43/M	13,700/ μ l	not reported	not executed	+	+	+	mPSL, PSL, CYP	improvement
Murthy et al, 2013 [9]	58/M	25% of WBC	not reported	not executed	+	-	+	mPSL, PSL, IVCYP, CYP	remission
Ullah et al, 2016 [10]	57/M	6,500/ μ l	MPO-ANCA	not executed	+	+	-	mPSL, PSL, CYP	remission
This case	41/F	4,246/ μ l	-	not executed	+	+	+	mPSL, PSL, IVCYP, CYP	remission

M = male; F = female; mPSL = methyl-prednisolone pulse therapy; PSL = prednisolone; CYP = cyclophosphamide; IVCYP = intravenous cyclophosphamide pulse therapy.

害の悪化と共に、左頭頂葉皮質下出血を発症した。皮質下出血をきたしたEGPAの既報例では、ほぼ全例で高血圧の合併があるが、脳出血病変が基底核でなく皮質下に多発したのは、血圧の上昇だけでなく、好酸球から放出される顆粒蛋白が有する細胞毒による血管の障害が引き起こされたと推測される。活性化された好酸球から、細胞障害性を持っている eosinophil cationic protein や major basic protein (MBP) などの好酸球顆粒物質やサイトカインが放出されて、これらが血管障害を含めた組織障害をひき起こすことが報告されている¹²⁾。

本例は、予後不良因子としての中樞神経障害と進行性の腎障害があり¹³⁾¹⁴⁾、ステロイドパルス療法とステロイド後療法に続いて、エンドキサンパルス療法を行いアザチオプリン内服による維持療法も行った。皮質下出血をきたした既報7例ではステロイドまたは免疫抑制剤による治療により、寛解また改善が得られており、早期の強固な免疫療法による好酸球のコントロールが重要である。

本例では、発症時は血清学的異常も軽微で、多発単神経炎以外の臓器障害がめだたず、病理所見も乏しかった。急激な好酸球の増加は、病勢の悪化の最も重要な指標のひとつであることを認識することが重要である。

謝辞：神経病理所見についてご教授いただいた新潟大学脳研究所神経内科 河内泉先生に深謝申し上げます。

※著者全員に本論文に関連し、開示すべきCOI状態にある企業、組織、団体はいずれも有りません。

文 献

- Churg J, Strauss L. Allergic granulomatosis, allergic angiitis, and periarteritis nodosa. *Am J Pathol* 1951;27:277-301.
- Wolf J, Bergner R, Mutallib S, et al. Neurologic complications of Churg-Strauss syndrome—a prospective monocentric study. *Eur J Neurol* 2010;17:582-588.
- Guillevin L, Cohen P, Gayraud M, et al. Churg-Strauss syndrome. Clinical study and long-term follow-up of 96 patients. *Medicine* 1999;78:26-37.
- Sehgal M, Swanson JW, DeRemee RA, et al. Neurologic manifestations of Churg-Strauss syndrome. *Mayo Clin Proc* 1995;70:337-341.
- Liou HH, Liu HM, Chiang IP, et al. Churg-Strauss syndrome presented as multiple intracerebral hemorrhage. *Lupus* 1997; 6:279-282.
- Tyvaert L, Devos P, Deloizy M, et al. Peripheral and central neurological manifestations in a case of Churg Strauss syndrome. *Rev Neurol* 2004;160:89-92.
- Mishra S, Das CP, Das A, et al. Intracerebral hemorrhage in a patient with Churg-Strauss syndrome. *Neurol India* 2007;55: 416-418.
- Halliday J, Herrick A, Leach J. Churg-Strauss, a rare cause of intracerebral haemorrhage. *J Clin Neurosci* 2012;19:1177-1178.
- Murthy SB, Khalaf N, Shah S, et al. Churg-Strauss Syndrome: an uncommon cause of intracerebral hemorrhage. *JAMA Neurol* 2013;70:1580-1581.
- Ullah Z, Abideen ZU, Shoaib RF, et al. Eosinophilic granulomatosis with polyangiitis presenting with multiple intracerebral haemorrhages-A case report. *J Pak Med Assoc* 2016;66:1481-1483.
- Go MH, Park JU, Kang JG, et al. Subarachnoid and intracerebral hemorrhage in patients with churg-strauss syndrome: two case reports. *J Cerebrovasc Endovasc Neurosurg* 2012;14:255-261.
- Chen KR, Pittelkow MR, Su D, et al. Recurrent cutaneous necrotizing eosinophilic vasculitis. A novel eosinophil-mediated syndrome. *Arch Dermatol* 1994;130:1159-1166.
- Guillevin L, Lhote F, Gayraud M, et al. Prognostic factors in polyarteritis nodosa and Churg-Strauss syndrome. A prospective study in 342 patients. *Medicine* 1996;75:17-28.
- Andre R, Cottin V, Saraux JL, et al. Central nervous system involvement in eosinophilic granulomatosis with polyangiitis (Churg-Strauss): Report of 26 patients and review of the literature. *J Autoimmunity Reviews* 2017;6:963-969.

Abstract**A case of multiple cerebral hemorrhage caused by sudden increase of eosinophil in a patient with eosinophilic granulomatosis with polyangiitis**

Yumi Yamada, M.D.¹⁾, Shoichiro Ando, M.D.¹⁾, Yoshitaka Umeda, M.D.¹⁾,
Maiko Umeda, M.D.¹⁾, Mutsuo Oyake, M.D., Ph.D.¹⁾ and Nobuya Fujita, M.D., Ph.D.¹⁾

¹⁾Department of Neurology, Nagaoka Red Cross Hospital

A 42-year-old woman with bronchial asthma was admitted to our hospital due to sensory dominant mononeuritis multiplex lasting for more than 6 months. At that time, her eosinophil count was 761/ μ l and her sural nerve biopsy showed no findings suggestive of vasculitis. Four months later, she experienced sudden convulsions and right hemiparesis due to left lobular parietal subcortical hemorrhage, when her eosinophil count was elevated to 3,257/ μ l. Numerous microbleeds and small infarctions were also detected in the intracerebral areas of different regions with MRI. Eosinophilic granulomatosis with polyangiitis (EGPA) is a systemic necrotizing vasculitis of the small vessels, commonly affecting the peripheral nerves. Subarachnoid hemorrhage in patients with EGPA is extremely rare. Steep elevation of the eosinophil count may release certain cytokines, causing cerebral hemorrhage.

(Rinsho Shinkeigaku (Clin Neurol) 2018;58:565-569)

Key words: eosinophilic granulomatosis with polyangiitis, eosinophilia, multiple cerebral hemorrhage, multiple cerebral infarction
