

## 気道感染後に脳塞栓を発症した Duchenne 型筋ジストロフィーの 2 症例

蓮池 裕平<sup>1)\*</sup> 齊藤 利雄<sup>1)</sup> 齋藤 朋子<sup>1)</sup>  
松村 剛<sup>1)</sup> 藤村 晴俊<sup>1)</sup> 佐古田三郎<sup>1)</sup>

**要旨：**気道感染後に脳塞栓を発症した Duchenne 型筋ジストロフィー (Duchenne muscular dystrophy; DMD) の 2 症例を報告する。症例 1 は、31 歳時に気道感染で入院中に左上下肢麻痺が出現した。心エコーで左心室血栓を認め、心原性脳塞栓症と診断した。症例 2 は、36 歳時に喀痰増加の数日後に発語異常が継続し、脳塞栓症と考えられた。DMD では呼吸管理や心保護療法の進歩で生命予後は改善しているが、様々な血栓・塞栓症リスクによる脳梗塞発症に留意する必要がある。

(臨床神経 2018;58:642-645)

**Key words：**Duchenne 型筋ジストロフィー、脳梗塞、心内血栓、凝固異常

### はじめに

Duchenne 型筋ジストロフィー (Duchenne muscular dystrophy; DMD) の原因はジストロフィン遺伝子の変異によるが、本疾患は、様々な原因で脳梗塞や肺塞栓などの血栓・塞栓症を発症する。気道感染後に塞栓性機序による脳梗塞を発症した DMD の 2 症例を経験したので報告する。

### 症 例

症例 1：31 歳、男性

主訴：発熱

現病歴：7 歳時に DMD と診断、12 歳で歩行不能となった。Multiplex ligation-dependent probe amplification (MLPA) 法によるジストロフィン遺伝子検査で、exon48-52 欠失を認めた。20 歳から慢性心不全に対し心保護剤内服を開始し、26 歳から非侵襲的陽圧換気を施行した。入院 3 日前より喀痰増加、37°C 台の発熱があり抗生剤を処方されたが、症状改善に乏しく入院した。

血液検査では、白血球 3,960/ $\mu$ l、CRP 3.46 mg/dl で、それまで 150 pg/ml 程度であった brain natriuretic peptide (BNP) は、212.4 pg/ml と上昇していた。X 線写真では、肺野に浸潤影なく、経胸壁心エコーでの左室駆出率は 24% と低下していたが、心内血栓は認めなかった。ホルター心電図では心房細動を認めなかった。気道感染症と考え、抗生剤投与と補液を施行した。全身状態は徐々に改善したが、第 10 病日に母親と会話中に突然右共同偏視、構音障害が出現した。

発症時、意識清明で、体温は 36.6°C、心雑音は聴取せず、呼吸音は清明であった。心電図モニター上不整脈は認めなかった。眼球は右へ共同偏位し、左口角は下垂していた。徒手筋力検査では、右上下肢は近位筋 1、遠位筋 2 であり発症前と著変はなかったが、左上下肢に筋収縮を認めなかった。脳梗塞を疑い、急性期脳血管障害加療施設に転院した。

発症 2 時間後の頭部 MRI で拡散強調画像にて右大脳半球に広範囲の高信号領域を、MRA で右中大脳動脈の閉塞を認めた (Fig. 1A, B)。頸動脈超音波検査では狭窄を認めなかったが、経胸壁心エコーで左心室に 10 mm 大の血栓を認め、心原性脳塞栓症と診断した。BNP 120.7 pg/ml で、D ダイマーは 1.5  $\mu$ g/ml (基準値  $\leq$  1.0) であった。原疾患と梗塞巣の広さから、血栓溶解療法・血管内治療は適応外と判断され、発症 6 時間でヘパリンナトリウムを投与開始した。翌日の頭部 MRI では、梗塞巣拡大なく、右中大脳動脈再開通を認めた (Fig. 1C, D)。発症 3 日目、左上下肢の随意運動が可能となった。また、左室内血栓は消失し、ワルファリン内服を開始した。ADL は脳梗塞発症前と同程度まで改善し、発症 14 日目に当院に再転院、54 日目に自宅退院した。

症例 2：36 歳、男性

主訴：発語異常

現病歴：5 歳時に DMD と診断され、12 歳時歩行不能となった。MLPA 法によるジストロフィン遺伝子検査では exon 45 の欠失を認めた。21 歳から非侵襲的陽圧換気を施行し、33 歳から慢性心不全に対し心保護剤内服開始していた。徒手筋力検査で 0~1 レベルの四肢体幹の脱力、関節拘縮があり常時

\*Corresponding author: 独立行政法人国立病院機構刀根山病院神経内科 [〒 560-8552 大阪府豊中市刀根山 5 丁目 1-1]

<sup>1)</sup> 独立行政法人国立病院機構刀根山病院神経内科

(Received December 25, 2017; Accepted August 9, 2018; Published online in J-STAGE on September 29, 2018)

doi: 10.5692/clinicalneurology-001135

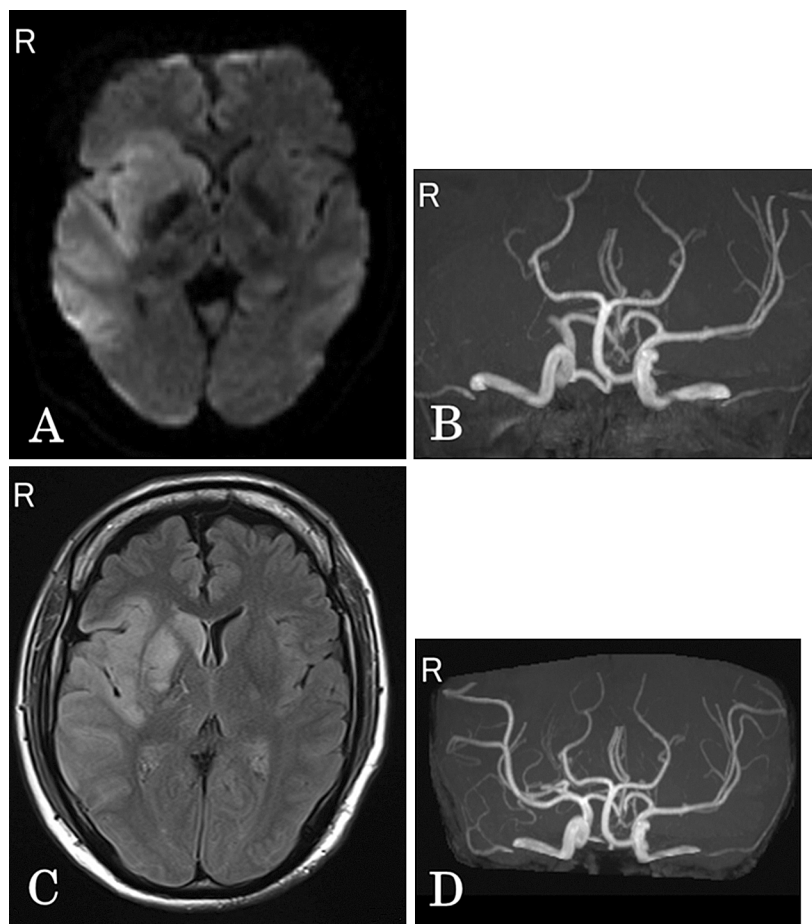


Fig. 1 Brain MRI and MRA findings of the patient 1.

A: Diffusion weighted image (DWI) (axial, 3.0 T; TR 6,000 ms, TE 91 ms) of the brain two hours after onset of stroke shows high intensity area of the right MCA-territory. B: MRA (axial, 3.0 T; TR 25 ms, TE 3.69 ms) of the intracranial arteries two hours after onset of stroke shows vascular occlusion of the M1-segment of the right MCA. C: Fluid-attenuated inversion recovery (FLAIR) (axial, 3.0 T; TR 12,000 ms, TE 114 ms) of the brain one day after onset of stroke shows high intensity area of the right MCA territory. D: MRA (axial, 3.0 T; TR 25 ms, TE 3.69 ms) of the intracranial arteries two hours after onset of stroke show vascular recanalization of the right MCA.

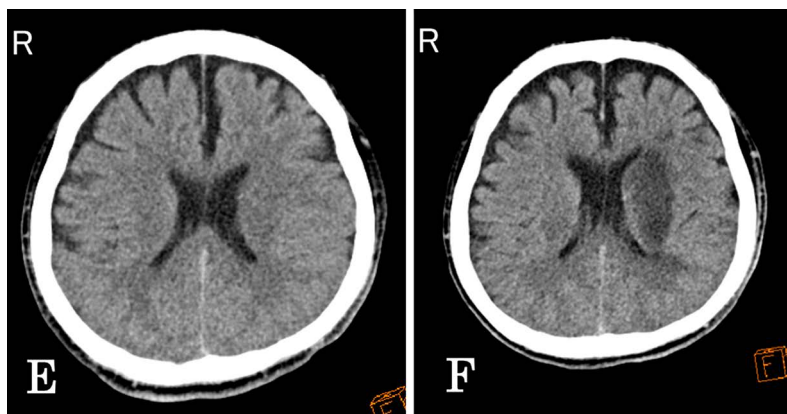


Fig. 2 Brain CT findings of the patient 2.

E: Brain CT on admission doesn't show abnormal finding clearly. F: Brain CT on the 7th hospital day shows a hypodensity area in the left cerebral hemisphere.

臥床状態であった。

起床時より同じ言葉を繰り返すことに母親が気づき、同日緊急入院となった。簡単な従命に対する理解はあったが、「きもちいい」「しんどい」などの言葉を繰り返していた。

血液検査では、白血球 12,750/ $\mu$ l, CRP 2.56 mg/dl であった。X線写真では、肺野に浸潤影は認めなかった。経胸壁心エコーの左室駆出率は38%で、心内血栓はなく、ホルター心電図で心房細動を認めなかった。

頭部 CT で異常を認めず (Fig. 2E), 4, 5 日前より喀痰量が増加していたことから、感染に伴う一時的な意識混濁と考え、抗生剤投与、補液を行った。反復性保続性の単語のみの発語異常が継続したため、入院 7 日目に頭部 CT を再検した。左中大脳動脈領域に広範囲に低吸収域を認め (Fig. 2F), 亜急性期脳梗塞と診断した。アスピリンを投与し、脳梗塞の再発なく経過した。

## 考 察

DMD において脳梗塞を起こすことは稀ではなく、1 年で 665 人中 5 人<sup>1)</sup>, 400 人年で 4 人に発症したとの報告がある<sup>2)</sup>。45 歳未満の健常者では、10 万人あたり 1 年で 8.7~21.0 人の発症とされ<sup>3)</sup>, DMD 患者で脳梗塞発症は多い。また、症例 2 のように脳梗塞の発症に気付かれないこともあり実際の発症率はより高いと推定される。また、血栓溶解療法を施行される症例も報告されており<sup>2)</sup>, 早期に脳梗塞を疑い診断することも大切である。

症例 1 は心原性脳塞栓症と考えられ、症例 2 は頭部 MRA を撮影していないが、塞栓源不明脳塞栓症 (embolic stroke of undetermined source; ESUS) に近い病態を疑った。DMD における肺梗塞例が報告されて以降、DMD の疾患自体での凝固能異常が指摘されており<sup>4)</sup>, 深部静脈血栓症や肺塞栓症のような他の塞栓性疾患のリスクも上昇する<sup>5)</sup>。また、筋崩壊が凝固系を活性化し塞栓の一因となっている可能性や<sup>6)</sup>, 心機能低下による凝固線溶異常が指摘されている<sup>7)</sup>。

今回の 2 症例は軽度の気道感染後に数日の経過で脳塞栓症を発症した。敗血症に至らない程度の気道感染でも、凝固機能が亢進し塞栓症リスクが上昇することが指摘されており<sup>8)</sup>, 気道感染が脳梗塞の契機になった可能性が考えられる。DMD では呼吸筋低下、排痰困難により気道感染を起こしやすく<sup>9)</sup>,

今まで知られている DMD における凝固異常に加えて、繰り返す気道感染が脳梗塞のリスクとなりうるかもしれない。

DMD に対する抗血栓療法に対する見解は示されていない。症例 1 は、経過からは血栓溶解療法・血管内治療の適応であったが原疾患と広範な梗塞巣から適応外と判断された。症例 2 は ESUS に対し抗血小板薬の使用例が多いことから<sup>10)</sup>, アスピリンを投与した。DMD における脳梗塞は、個々の病状に応じた治療法選択が重要であり、予防・治療の観点から再検討の必要がある。

※著者全員に本論文に関連し、開示すべき COI 状態にある企業、組織、団体はいずれもありません。

## 文 献

- 1) Hanajima R, Kawai M. Incidence of cerebral infarction in Duchenne muscular dystrophy. *Muscle Nerve* 1996;19:928.
- 2) Winterholler M, Hollander C, Kerling F, et al. Stroke in Duchenne muscular dystrophy: a retrospective longitudinal study in 54 patients. *Stroke* 2016;47:2123-2126.
- 3) Marini C, Russo T, Felzani G. Incidence of stroke in young adults: a review. *Stroke Res Treat* 2011;535672.
- 4) 齊藤祐子, 小宮 正, 川井 充. Duchenne 型筋ジストロフィーの凝固線溶系亢進状態. *臨床神経* 1997;37:374-378.
- 5) Kimura K, Morita H, Daimon M, et al. Prognostic impact of venous thromboembolism in patients with Duchenne muscular dystrophy: prospective multicenter 5-year cohort study. *Int J Cardiol* 2015;191:178-180.
- 6) 齊藤利雄, 松村 剛, 野崎園子ら. 痙攣に伴う筋崩壊により凝固線溶系の活性化が認められた Duchenne 型筋ジストロフィーの 1 例. *臨床神経* 2003;43:274-276.
- 7) Saito T, Yamamoto Y, Matsumura T, et al. Coagulation system activated in Duchenne muscular dystrophy patients with cardiac dysfunction. *Brain Dev* 2005;27:415-418.
- 8) Violi F, Cangemi R, Calvieri C. Pneumonia, thrombosis and vascular disease. *J Thromb Haemost* 2014;12:1391-1400.
- 9) Birnkrant DJ, Bushby K, Bann CM, et al. Diagnosis and management of Duchenne muscular dystrophy, part 2: respiratory, cardiac, bone health, and orthopaedic management. *Lancet Neurol* 2018;17:347-361.
- 10) Hart RG, Catanese L, Perera KS, et al. Embolic stroke of undetermined source: a systematic review and clinical update. *Stroke* 2017;48:867-872.

# Abstract

## Cerebral embolism in Duchenne muscular dystrophy after respiratory tract infection — Report of two cases

Yuhei Hasuike, M.D.<sup>1)</sup>, Toshio Saito, M.D., Ph.D.<sup>1)</sup>, Tomoko Saito, M.D., Ph.D.<sup>1)</sup>,  
Tsuyoshi Matsumura, M.D., Ph.D.<sup>1)</sup>, Harutoshi Fujimura, M.D., Ph.D.<sup>1)</sup> and Saburo Sakoda, M.D., Ph.D.<sup>1)</sup>

<sup>1)</sup>Department of Neurology, NHO Toneyama National Hospital

We report cerebral embolism in 2 patients with Duchenne muscular dystrophy (DMD) after respiratory tract infection. A 31-year-old man (Case 1) was admitted to the hospital because of an upper respiratory tract infection, then suddenly developed left-sided hemiparesis. Transthoracic echocardiography revealed an intracardiac thrombus in the left ventricle, and, under assumption of cardioembolic stroke, oral anticoagulation was initiated. Case 2 was a 36-year-old man who developed dysphasia after increasing sputum. Based on brain CT scan findings, we confirmed a diagnosis of cerebral infarction. There was no recurrence in either case. Both cases developed cerebral infarction due to embolism after mild upper respiratory tract infections. DMD patients have various risk factors for thrombus and embolus, while physicians should also be aware of possible cerebral infarction and other coagulation disorders irrespective of respiratory and cardiac therapy.

(Rinsho Shinkeigaku (Clin Neurol) 2018;58:642-645)

**Key words:** Duchenne muscular dystrophy, stroke, intracardiac thrombus, coagulation abnormality

---