

## プロテイン C 遺伝子変異が同定された再発性脳静脈血栓症の 1 例

菅原 夢穂<sup>1)</sup> 小野 南月<sup>1)</sup> 森下英理子<sup>2)</sup> 高島 洋<sup>1)\*</sup>

要旨：症例は 31 歳男性。7 か月前に前医で脳静脈血栓症と診断された。右顔面、右手のしびれ、構音障害が出現し救急搬送された。頭部 MRV で上矢状静脈洞・皮質静脈の描出不良が認められ、脳静脈血栓症の再発と診断した。血液検査でプロテイン C 抗原量 65%、プロテイン C 活性 40%と低下しており、遺伝子検査でプロテイン C 遺伝子エクソン 9 に c.811C>T, p.Arg271Trp 変異が認められ、先天性プロテイン C 欠乏症が原因と考えられた。若年発症や既往歴・家族歴がある場合、誘因となる疾患や内服歴がない場合に発症した脳静脈血栓症では先天性血栓性素因を疑い、血液検査や遺伝子検査を行う必要がある。

(臨床神経 2018;58:764-766)

Key words：脳静脈血栓症，プロテイン C 遺伝子変異，先天性プロテイン C 欠乏症，先天性血栓性素因

### はじめに

脳静脈血栓症は全脳卒中の 0.5%を占める稀な疾患<sup>1)</sup>で、原因としては経口避妊薬、先天性血栓性素因、感染症が多い。先天性血栓性素因にはプロテイン C 欠乏症、プロテイン S 欠乏症、アンチトロンビン III 欠乏症、第 5 凝固因子 Leiden 変異などが含まれ、遺伝子検査によって確定診断が行われる。今回我々は、脳静脈血栓症では初めて同定されたプロテイン C 遺伝子異常による再発性脳静脈血栓症の 1 例を経験したため、文献的考察を加えて報告する。

### 症 例

患者：31 歳男性

主訴：右顔面と右手のしびれ、構音障害

既往歴：なし。

家族歴：3 人の子供、妹、両親とその同胞、父方の祖父母には血栓症なし。母方の祖父が脳梗塞と心筋梗塞、母方の祖母が脳梗塞。

生活歴：飲酒：機会飲酒、喫煙：なし、偏食なし。

アレルギー歴：なし。

内服薬：なし。

現病歴：2015 年 11 月頭痛を主訴に前医を受診し、magnetic resonance venography (MRV) で上矢状静脈洞の描出不良を認め、脳静脈血栓症と診断されワルファリン内服が開始された。2016 年 5 月 経過良好でワルファリン内服が終了となっ

た。6 月某日 19 時頃、職場で右顔面と右手のしびれ、構音障害が出現し当院へ救急搬送された。来院時には症状は全て消失していた。

入院時現症：一般理学的所見は身長 170 cm、体重 60 kg、体温 37.9°C、血圧 142/89 mmHg、心拍数 81 回/分、呼吸数 22 回/分、SpO<sub>2</sub> 100% (酸素 2 l/分) で両下肢の腫脹はなかった。神経学的所見は意識清明、顔面の感覚に左右差なく、明らかな顔面麻痺なく、構音障害は認めなかった。右上肢運動麻痺なく、右上肢に異常感覚や感覚低下はなかった。

検査所見：血算では WBC 7,600/ $\mu$ l、Hb 15.2 g/dl、Plt 16.4  $\times$  10<sup>4</sup>/ $\mu$ l と正常であった。血清検査では抗カルジオリピン抗体陰性、ループスアンチコアグラント陰性、総ホモシステイン 9.1 nmol/ml と異常を認めなかった。凝固系検査では PT-INR 1.03、APTT 比 1.03、アンチトロンビン III 活性 96.7%、FDP 2.0  $\mu$ g/ml、D-dimer 0.8  $\mu$ g/ml、プロテイン C 抗原量 65% (基準値 70~150%)、プロテイン C 活性 40% (基準値 64~146%)、プロテイン S 抗原量 76% (基準値 60~150%)、プロテイン S 活性 62% (基準値 67~164%) とプロテイン C で抗原量と活性の低下が認められた。画像所見では MRV で上矢状静脈洞と皮質静脈の描出不良を認め、脳血管造影でも同様の所見が認められた (Fig. 1A)。MRI では、両側頭頂部の皮質静脈に DWI 高信号、ADC 低値、FLAIR 高信号、T<sub>2</sub>\* 低信号を認め (Fig. 1B~D)、脳静脈血栓症を示唆する所見と考えられた。脳実質内には異常所見は認めなかった。また右上顎洞に液貯留を認め、副鼻腔炎が考えられた。以上の病歴、身体所見、検査所見より脳静脈血栓症の再発と診断した。

\*Corresponding author: 佐賀県医療センター好生館脳神経内科 [〒 840-8571 佐賀県佐賀市嘉瀬町大字中原 400]

<sup>1)</sup> 佐賀県医療センター好生館脳神経内科

<sup>2)</sup> 金沢大学大学院医薬保健学総合研究科病態検査学講座

(Received September 10, 2018; Accepted October 24, 2018; Published online in J-STAGE on November 29, 2018)

doi: 10.5692/clinicalneuroil.cn-001221

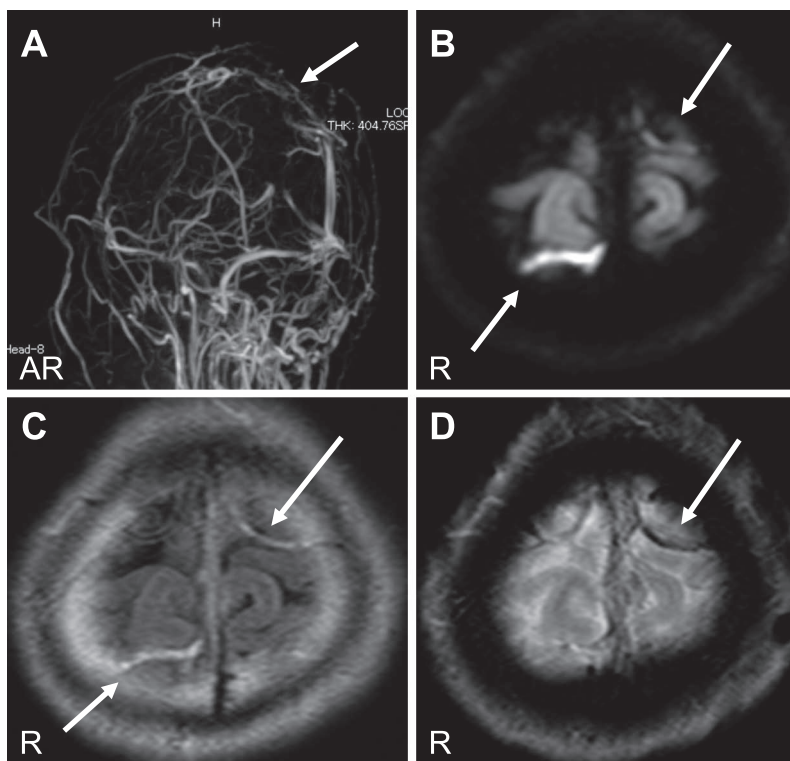


Fig. 1 Brain MRI on admission.

In the Magnetic resonance venography (MRV) image, there was no depicted blood flow in the superior sagittal sinus (arrowhead). Thrombus of the cortical vein (arrowheads) was shown at the bilateral parietal portion (B, C, D).

A: MRV image (1.5 T, TR 10.76 sec, TE 6.88 sec), B: Axial Diffusion image (1.5 T, TR, TE), C: Axial FLAIR image (1.5 T, TR 11,000 sec, TE 100 sec), D: T<sub>2</sub>\* image (1.5 T, TR 592.50 sec, TE 18.42 sec).

入院後経過：入院当日よりヘパリンによる抗凝固療法を開始し、また第 2 病日よりワルファリンの内服を開始し、PT-INR 2.0~3.0 を目標とした。同日右手のしびれが再発し、一時的に頭痛・嘔吐も出現し、脳静脈血栓症の増悪による頭蓋内圧亢進が疑われたが、頭部 MRI では変化はなかった。その

後、徐々にその症状の頻度は減少した。第 8 病日、PT-INR が目標範囲内となりヘパリンを中止し、ワルファリン内服のみに変更した。第 13 病日、症状消失したため退院となった。再発性の脳静脈血栓症であり、前医での血液検査でプロテイン C 抗原量 61% と低値、プロテイン S は正常であったことから、本人の同意を得てプロテイン C 遺伝子検査を行った（当院の倫理審査委員会承認済み、承認番号 16-11-01-02、承認日 2016 年 11 月 10 日）。ダイレクトシーケンス法による検査の結果、プロテイン C 遺伝子 exon9 において c.811C>T, p.Arg271Trp (ヘテロ接合体) 変異が認められ (Fig. 2)、先天性プロテイン C 欠乏症による再発性脳静脈血栓症と考えられた。また両親、妹、子供 3 人のプロテイン C 活性を調べたところ、父親が 60%、長男が 42% と低下が認められたが、遺伝子検査は行っていない。

Protein C, Exon 9, codon 811

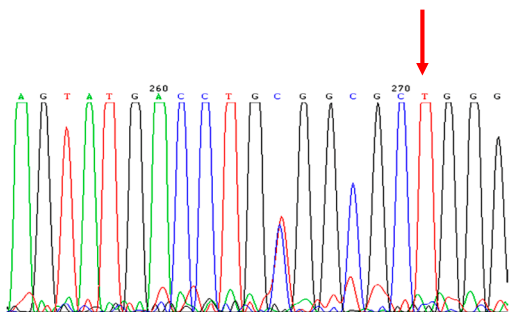


Fig. 2 Genetic analysis.

Genetic analysis revealed a single-base substitution (C>T) in the codon 811 (Arg to Trp) in the 9th exon portion of protein C gene, heterozygote.

考 察

脳静脈血栓症の発症率は約 5 人/100 万人/年<sup>1)</sup>で、特に 20~40 歳代の女性に多い<sup>2)</sup>。原因としては経口避妊薬、先天性血栓性素因、妊娠・産褥、感染症が知られている<sup>3)</sup>。本邦の脳静脈血栓症における先天性血栓性素因が原因となる割合に

関しては、患者 12 例のうち 2 例にプロテイン S 遺伝子変異、1 例にプロテイン C 遺伝子変異、1 例にアンチトロンビン遺伝子変異を認めた報告がある<sup>4)</sup>。本例において、深部静脈血栓症や肺塞栓症を伴わず、脳静脈血栓症のみを再発した理由としては、副鼻腔炎の存在が関与した可能性がある。

先天性プロテイン C 欠乏症は、第 2 染色体 2q13-14 に存在するプロテイン C 遺伝子の異常によって発症する疾患で、主に常染色体優性遺伝で日本人の 0.13% に存在する<sup>5)</sup>。ホモ接合体（プロテイン C 活性値 5% 未満）は新生児電撃紫斑病を引き起こすため予後不良である。ヘテロ接合体（活性値 30~50%）は比較的予後良好であるものの、年齢と共に深部静脈血栓症・脳静脈血栓症などの静脈血栓症や心筋梗塞・脳梗塞などの動脈血栓症を引き起こすリスクが上昇し、場合によっては死に至ることもある。プロテイン C 遺伝子変異が存在すると、脳静脈血栓症の発症リスクはオッズ比 8.76 まで上昇するという報告もある<sup>6)</sup>。先天性プロテイン C 欠乏症に合併した脳静脈血栓症は、本邦では前田らの報告<sup>7)</sup>を含め 8 例あるが、その多くが遺伝子異常について記載されていない。本邦では現在までに 80 以上の遺伝子変異が同定されているが、脳静脈血栓症においては exon6 p.Glu153del<sup>4)</sup>と exon7 p.Arg169Trp<sup>8)</sup>が報告されている。本例で認められた遺伝子変異（exon9 p.Arg271Trp）は、深部静脈血栓症で報告されているが<sup>9)</sup>、脳静脈血栓症での報告はない。

本報告の要旨は、第 216 回日本神経学会九州地方会で発表し、会長推薦演題に選ばれた。

※著者全員に本論文に関連し、開示すべき COI 状態にある企業、組織、団体はいずれも有りません。

## 文 献

- 1) Bousser MG, Ferro JM. Cerebral venous thrombosis: an update. *Lancet Neurol* 2007;6:162-170.
- 2) Janghorbani M, Zare M, Saadantnia M, et al. Cerebral vein and dural sinus thrombosis in adults in Isfahan, Iran: frequency and seasonal variation. *Acta Neurol Scand* 2008;117:117-121.
- 3) Ferro JM, Canhão P, Stam J, et al. Prognosis of cerebral vein and dural sinus thrombosis: result of the International Study on Cerebral Vein and Dural Sinus Thrombosis (ISCVT). *Stroke* 2004;35:664-670.
- 4) Ikejiri M, Shindo A, Ii Y, et al. Frequent association of thrombophilia in cerebral venous sinus thrombosis. *Int J Hemato* 2012; 95:257-262.
- 5) Miyata T, Kimura T, Kokubo Y, et al. Genetic risk factors for deep vein thrombosis among Japanese: importance of protein S K196E mutation. *Int J Hemato* 2006;83:217-223.
- 6) Kenet G, Lütkehoff LK, Albisetti M, et al. Impact of thrombophilia on risk of arterial ischemic stroke or cerebral sinovenous thrombosis in neonates and children: A systematic review and meta-Analysis observational studies. *Circulation* 2010;121: 1838-1847.
- 7) 前田悠作, 佐藤浩一, 羽星辰哉ら. 妊娠初期に静脈洞血栓症を発症した先天性プロテイン C 欠損症の 1 例. *No Shinkei Geka* 2017;45:913-918.
- 8) 森下英理子, 朝倉英策, 齊藤正典ら. Arg<sup>169</sup>/Trp 変異を認めた先天性プロテイン C 欠乏症. *臨床血液* 2001;42:104-109.
- 9) Miyata T, Sato Y, Ishikawa J, et al. Prevalence of genetic mutations in protein S, protein C and antithrombin genes in Japanese patients with deep vein thrombosis. *Thromb Res* 2009;124:14-18.

## Abstract

### A case of recurrent cerebral vein thrombosis with protein C gene mutation identified

Yumeho Sugahara, M.D.<sup>1)</sup>, Natsuki Ono, M.D.<sup>1)</sup>, Eriko Morishita, M.D., Ph.D.<sup>2)</sup> and Hiroshi Takashima, M.D., Ph.D.<sup>1)</sup>

<sup>1)</sup>Department of Neurology, Saga-ken Medical Centre Koseikan

<sup>2)</sup>Department of Clinical Laboratory Science, Graduate School of Medical Science, Kanazawa University

We reported a 31-year-old man with recurrent cerebral venous thrombosis caused by congenital protein C deficiency. He was diagnosed with cerebral venous thrombosis before 7 months. He was transferred to our hospital with numbness of right hand and right side of face, and dysarthria. The blood examination showed that his protein C antigen level and protein C activity were decreased than the lower limits of normal. Brain magnetic resonance venography showed poor visualization of the superior sagittal sinus and cortical veins. Genetic analysis revealed a single-base substitution (C>T) at the codon 811 (Arg to Trp) in the 9th exon portion of the protein C gene. Taking those results, he was diagnosed with recurrent cerebral venous thrombosis due to congenital protein C deficiency. Cerebral venous sinus thrombosis that occurred in the absence of an incidents of disease or internal history when there is a juvenile onset, a past history, or a family history, is suspected of congenital thrombophilia and needs blood tests and genetic tests.

(*Rinsho Shinkeigaku (Clin Neurol)* 2018;58:764-766)

**Key words:** cerebral venous thrombosis, protein C gene mutation, congenital protein C deficiency, congenital thrombophilia