

症例報告

脳梗塞と脊髄出血を同時期に発症した 原発性中枢神経系血管炎と考えられた1例

和田 隆史¹⁾ 北口 浩史^{1)*} 進藤 克郎¹⁾

要旨：症例は61歳女性。突然の激しい腰背部痛と左下肢の脱力を自覚し、同日中に頭部全体の拍動性頭痛も出現した。初診時には左下肢の筋力低下に加えて、左下方の四分の一盲と左下肢の振動覚低下も認めた。血液検査で凝固系や自己抗体の異常はなく、髄液検査で血性髄液と炎症所見を認めた。頭部MRIで複数の脳血管狭窄を伴う脳梗塞と脳表のクモ膜下出血、脊髄MRIで頸髄、胸髄、一部腰髄に多発する脊髄出血を認めた。これらは同時期に発症しており、血管炎を推定しステロイド投与を行い脳血管狭窄は改善した。原発性中枢神経系血管炎と可逆性脳血管攣縮症候群は症状や検査所見、治療が異なるが、病初期は鑑別が困難な場合があり留意が必要である。

(臨床神経 2019;59:268-273)

Key words：原発性中枢神経系血管炎、脊髄出血、可逆性脳血管攣縮症候群

はじめに

原発性中枢神経系血管炎 (primary angiitis of the central nervous system; PACNS) は脳や脊髄に局限した血管炎である¹⁾。1959年にCraviotoとFeiginによって初めて報告されたが²⁾、頻度は少なく発症率は100万人あたり年間2.4人とも言われている³⁾。臨床像は多彩であり、頭痛や脳梗塞・脳出血に伴う症状を呈するが⁴⁾、脊髄病変を伴うものは5%と非常に稀である。

我々は、激しい腰背部痛と頭痛を主訴に、複数の脳血管狭窄を伴う脳梗塞、多発性の脊髄出血を同時期に発症した症例を経験した。検査結果や治療経過とともに報告する。

症 例

患者：61歳、女性

主訴：腰背部痛、左下肢の脱力感、頭痛

既往歴：逆流性食道炎、大腸ポリープ、頭痛の既往はなし。

家族歴：父親が関節リウマチ、母親が糖尿病と高血圧症。

生活歴：喫煙なし、飲酒なし、山間部で夫と2人暮らし。薬剤やサプリメントの使用なし。

現病歴：2017年10月某日の夜間にトイレへ行った際に、突然の激しい腰背部痛と左足の脱力を自覚した。同日、近医を受診し尿路結石の診断で鎮痛剤の投薬を受けた。帰宅直後より頭部全体に割れるような拍動性頭痛が出現した。翌日も腰

背部痛、頭痛が持続し寝返りも困難になり、近医へ入院した。複数の鎮痛剤を使用するも症状の改善は得られなかった。1週間後に当院へ紹介され転院した。

一般身体所見：身長157cm、体重46.7kg、体温36.5°C、血圧118/81mmHg、脈拍84/分、整。その他に特記すべき所見を認めなかった。

神経学的所見：意識清明であり、対座法で両眼左下方の視野狭窄を認めた。項部硬直は陽性であった。左下肢は徒手筋力テストで3程度と低下していた。下顎反射は正常で左上下肢の腱反射は亢進していた。バビンスキー反射は左で陽性であった。左下肢の振動覚の低下を認めた。

血液検査所見：CRP 1.95 mg/dl、赤沈 (1時間値) 67.0 mmと軽度高値であった。血算・凝固系はWBC 9,200/μlと軽度の上昇を認める以外異常はなかった。抗核抗体、ds-DNA抗体、抗SS-A抗体、抗SS-B抗体、ループスアンチコアグラント、抗CL-β2GPI抗体、抗好中球細胞質抗体、クリオグロブリン、抗HIV抗体、抗AQP4抗体はいずれも陰性であり、リウマチ因子は正常であった。IgMは904 mg/dlと軽度高値でありIgM-k型蛋白の上昇を認めた。骨髄生検を施行したが、腫瘍性病変はなく染色体異常も認めなかった。

髄液検査所見：髄液は血性であり参考所見になるが細胞数805/μl、蛋白1,241 mg/dl、糖48 mg/dl (同時血糖176 mg/dl)、IL-6 23,919.5 pg/mlと細胞数、蛋白、炎症マーカーの上昇を認めた。髄液細胞診では悪性所見はなく、また細菌培養なども陰性であった。

*Corresponding author: 倉敷中央病院脳神経内科 [〒710-8602 岡山県倉敷市美和1-1-1]

¹⁾ 倉敷中央病院脳神経内科

(Received February 18, 2019; Accepted March 20, 2019; Published online in J-STAGE on April 26, 2019)

doi: 10.5692/clinicalneuroi.cn-001288

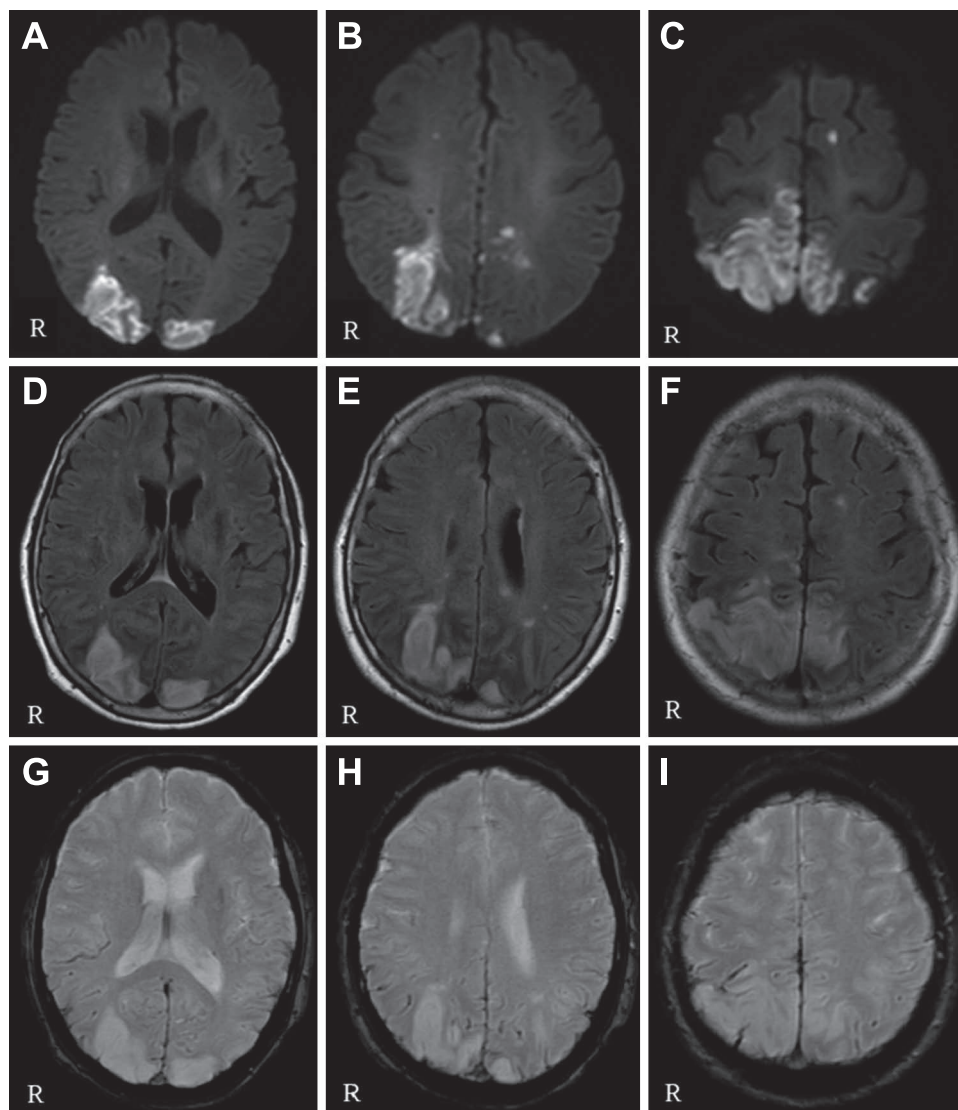


Fig. 1 Brain MRI on admission.

Axial diffusion weighted images (A-C, 1.5 T) revealed multiple high intensity area and spot in bilateral temporal lobes, occipital lobes, and left anterior lobe. These lesions exhibited high intensity on axial FLAIR images (D-F, 1.5 T). T_2^* -weighted images (G-I, 1.5 T) showed a low intensity area in cortical sulci.

画像所見：頭部 MRI で両側頭頂葉から後頭葉に拡散強調画像で高信号を認め、前頭葉にも点状高信号域を認めた (Fig. 1A~C)。同部位は ADC map で低信号であり、また FLAIR 強調画像でも高信号であった (Fig. 1D~F)。 T_2^* 強調画像では一部脳表に沿う低信号域を認め、クモ膜下出血が示唆された (Fig. 1G~I)。MRV では静脈洞血栓症の所見はなかった。頭蓋内 MRA で両側椎骨動脈に高度狭窄を認めるほか、両側後大脳動脈、右前大脳動脈、右中大脳動脈にも多発性に狭窄を認めた (Fig. 2A)。また脊髄 MRI で第 5 から第 7 頸椎レベルに脊髄出血を疑う T_1 強調画像の高信号域があり、一部血腫により脊髄は左腹側から圧迫されていた (Fig. 3A, B)。また第 3 および第 11 胸椎レベルにも同様の血腫による病変を認

めた (Fig. 3C~F)。胸椎、腰椎レベルで硬膜嚢内は T_1 強調画像でびまん性の高信号を呈していた。脊髄造影 MRI で血管奇形を疑う所見はなく、 ^{18}F -FDG PET で大動脈およびその分枝への高集積病変は認めなかった。

電気生理学的検査：四肢の神経伝導検査、上肢体性感覚誘発電位（正中神経刺激）で明らかな異常所見はなかったが、下肢体性感覚誘発電位（後脛骨神経刺激）で Lp-P37 間の潜時差延長を認めた。

経過：本症例は激しい腰背部痛で発症し、その後拍動性頭痛を合併し、画像検査にて多発性の脳血管狭窄を伴う脳梗塞と脳表のクモ膜下出血を認め、脊髄でも頸髄および胸髄、そして一部腰髄にも及ぶ、多発性の脊髄出血性病変（髄外血

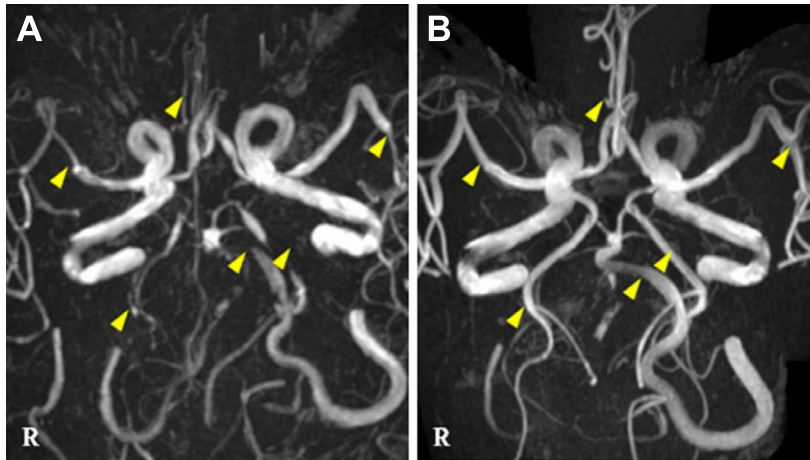


Fig. 2 Multiple intracranial arterial stenosis on MRA.

MRA image on admission (A, 1.5 T) showed multiple intracranial arterial stenosis (arrow heads). MRA image on the 37th hospital day (B, 1.5 T), which was performed after starting treatment with corticosteroids, showed improvement of multiple intracranial arterial stenosis (arrow heads).

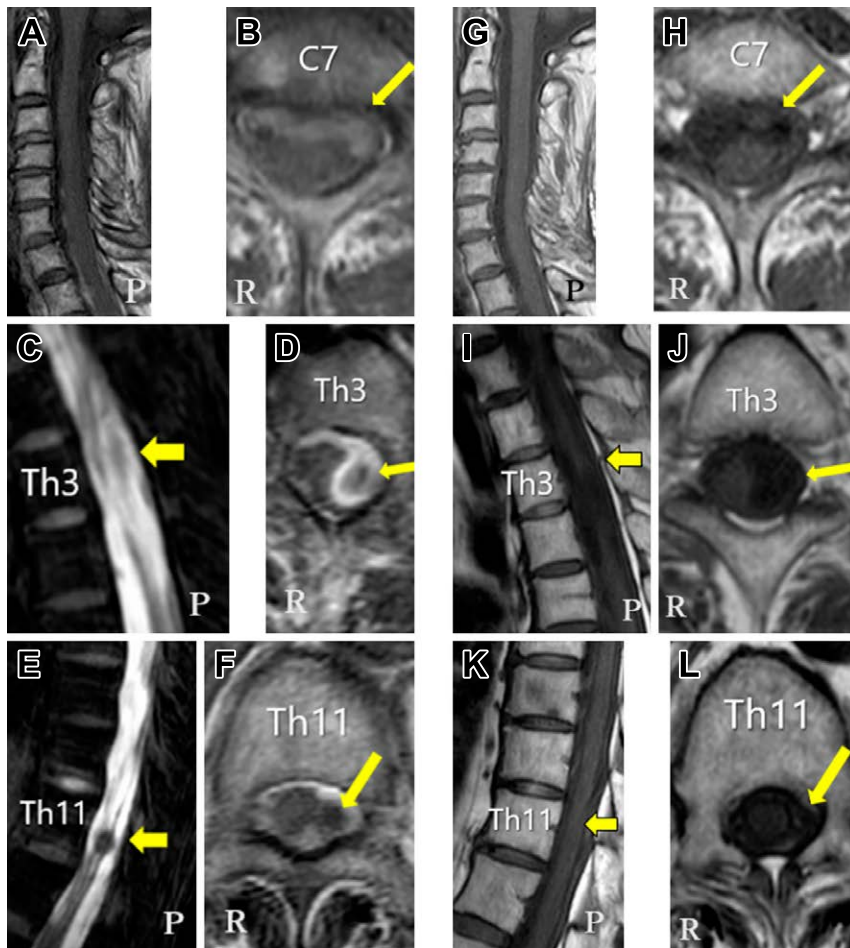


Fig. 3 Spinal hemorrhage and hematoma on T₁ weighted MRI.

Cervical MRI (T₁ weighted image) on admission (A, B, 3.0 T) showed subarachnoid space hyperintensity at C5 level and below (arrow). Thoracic MRI (T₁ fat-suppressed image) on admission (C-F, 3.0 T) showed diffuse hyperintensity in the subarachnoid space. It also revealed hematomas at the Th3 and Th11 level (C-F, arrows). Cervical MRI on the 52nd hospital day and thoracic MRI on the 50th hospital day (T₁-weighted image) (G-L, 3.0 T) showed that hyperintensity lesions on admission resolved over time. Abbreviations: C, cervical vertebral body. Th, thoracic vertebral body.

腫、脊髄クモ膜下出血)をほぼ同時期に発症していた。血液凝固線溶系異常、膠原病や感染症、悪性腫瘍等も鑑別に精査を行ったが、二次性に中枢神経系血管炎を生じる疾患は認めなかった。なお、IgM-κ型M蛋白が陽性である点に関しては、骨髓穿刺、骨髓生検を実施した結果、意義不明の単クローン性免疫グロブリン血症(monoclonal gammopathy of undetermined significance; MGUS)と診断した。確定診断には、脳生検での組織診を検討したが、鎮痛剤無効の腰背部痛、頭痛症状が長時間持続しており、また侵襲的な検査は希望されず、治療を優先せざるをえない状況にあった。運動障害を伴う神経障害、限局性クモ膜下出血を合併した広範な脳梗塞、髄液異常、多発脳血管の狭窄所見などから、PACNSを想定しステロイドによる治療を選択した。入院4日目からステロイドパルス(メチルプレドニゾン1日1,000 mgを3日間)を合計2クール行った。その後プレドニゾンを1日50 mg(1 mg/kg)で開始した。腰背部痛、頭痛はステロイドの投与開始後、劇的に改善し鎮痛剤を漸減できた。入院18日目に鎮痛剤の内服を終了し、腰背部痛や頭痛も消失した。多発性の脳血管狭窄も経時的に改善し(Fig. 2B)、また脊髄出血の所見も徐々に縮小した(Fig. 3G~L)。頭部MRIで異常信号を呈した両側後頭葉および左前頭葉の病変は残存し、脳梗塞に矛盾しなかった。プレドニゾンは約1年かけて1日5 mgまで漸減し、免疫抑制剤は併用しなかった。その後症状の再燃を認めず経過した。

考 察

本症例は脳梗塞と脊髄出血をほぼ同時期に発症したPACNSの症例である。PACNSの診断基準は1988年にCalabreseとMallekによって提唱された⁵⁾。他疾患で説明できない神経症状があること、血管造影検査や病理学的所見で血管炎の所見を認めること、全身性の炎症や感染に続発する二次性の中枢神経系血管炎⁴⁾を除外することが必要とされている。しかし生検による病理検査は侵襲を伴い、また血管造影検査は感度が40~90%と幅があり特異度も30%と低い⁴⁾。このような事情も踏まえ、2009年には新たな診断基準がBirnbaumとHellmannによって提唱されている⁶⁾。生検で脳血管炎を証明しているものをdefinite、組織学的には証明されていないが、血管造影やMRI、髄液検査で中枢神経系血管炎に一致するものをprobableとしている。本例では、MRAで多発性の脳血管狭窄病変を伴う両側頭頂部から後頭部、右前頭葉などに多発性に脳梗塞所見を認め、髄液検査もPACNSに矛盾しない炎症所見であり、probable PACNSの基準を満たしていた。また原発性マクログロブリン血症に合併した中枢神経系血管炎の症例は1例のみ報告されているが⁷⁾、MGUSに合併した中枢神経系血管炎の既報告はなかった。その他、悪性リンパ腫や全身性エリテマトーデス、シェーグレン症候群などの二次性の中枢神経系血管炎の原因となる疾患は認めなかった。また脊髄出血も稀な病態であり、約10万人に3人とされている脊髄梗塞よりもさらに少ないことが知られている。脊髄出血の原因は部位により異なるが外傷が最も多く、その他にも動静

脈奇形や凝固異常、血管炎、医原性等が挙げられる。突然発症の背部痛や頸部痛が特徴であり、特に脊髄の背側に生じた際は硬膜嚢を圧排しやすく、強い腰背部痛を生じるとされる⁸⁾。本例は病状が安定した時期に造影MRIにて動静脈奇形や腫瘍は認められていない。またPACNSの重要な鑑別診断に可逆性脳血管攣縮症候群(reversible cerebral vasoconstriction syndrome; RCVS)が挙げられる。PACNSとRCVSを比較検討した総説は3論文のみで⁹⁻¹¹⁾、それぞれの疾患の特徴を表に記載した(Table 1)。最も多数の症例を検討したde Boyssonらは、RCVS 173例とPCNSV 110例の検討を報告している。RCVSは女性に多く、詳細に病歴を聴取すれば、約2/3の患者に血管作動薬の暴露、情動的なストレス、産後などの要因があり、片頭痛の既往や繰り返す頭痛、特に1~2週間持続する雷鳴様頭痛が特徴的とされる。神経障害は視覚症状以外軽微であり、初期のMRIは正常か、わずかな異常である。脳血管の異常は可逆的で、3か月以内に正常化する。その一方で、PACNSは雷鳴様頭痛が稀で、MRIでは病初期から脳梗塞や脳出血などの異常を認め、失語や片麻痺などの局在的な神経障害を伴う。髄液の炎症所見を伴い、退院時のmodified Rankin Scale(mRS)も高いのが特徴である。脳血管の異常は6か月以上フォローしても残存し、改善は部分的である¹¹⁾。治療に関してもPACNSはステロイドもしくは免疫抑制剤、RCVSはカルシウム拮抗剤で異なり、またRCVSに対してステロイドを使用すると経過が悪化する報告もある¹²⁾。本例は病初期に診断・治療方針に難渋した。女性であり、強い頭痛を訴え、視野障害を伴っており、MRAで多発性の脳血管狭窄があり、円蓋部のクモ膜下出血を認める点はRCVSに合致していた。一方で頭痛よりも激しい腰背部痛が先行していたこと、運動障害を伴う神経障害や、広範な脳梗塞、髄液検査で炎症所見がある点はPACNSに合致する点であった。RCVSに脊髄出血を呈した症例は我々の検索した限りでは報告がなかった。PACNSが脊髄病変を伴うことは全体の約5%とされており¹³⁾、脊髄出血を呈することは極めて少なく症例報告があるのみである¹⁴⁻¹⁷⁾。本例のように同時期に脳梗塞とクモ膜下出血と、多発性の脊髄出血が混在している類例は認めなかった。PACNSを推定しステロイド治療を開始し、疼痛も比較的速やかに改善し、その後も再発なく経過した。脳血管狭窄が著明に改善しているものの、一部右椎骨動脈で狭窄が残存する点は、RCVSよりPACNSを支持する所見であった。脳生検による組織診を施行しておらず、確定診断に至ったわけではないが、ステロイド治療による反応性等も鑑みて、PACNSの診断が妥当であると考えた。血管炎により多数の血管に狭窄と脆弱性が生じ、これらが脳では脳梗塞とクモ膜下出血を、脊髄では出血(髄外血腫、脊髄クモ膜下出血)を起こした可能性がある。病初期にPACNSとRCVSの鑑別が困難な例があり、両者で治療方針は異なるため、症状や検査所見から迅速に診断を行う必要がある。

Table 1 Features of PACNS and RCVS⁽⁹⁾⁻¹¹⁾.

	PACNS	RCVS
Clinical features		
Sex	No significant difference	Female
Associated situations	Rare	Vasoactive drug, Psychological stressors, Postpartum
Past history of migraine	Rare	Sometimes
TCH	Rare	Especially recurrent TCH
Neurological deficits	Hemiparesis, Aphasia	Visual symptoms
Systolic blood pressure on admission	Lower than RCVS	> 140 mmHg
Imaging and laboratory features		
MRI	<ul style="list-style-type: none"> • Abnormal initial brain imaging • Acute intracranial hemorrhage • Widely distributed small, deep infarcts • Extensive deep white matter lesion • Tumor-like lesions • Multiple gadolinium-enhanced lesions 	<ul style="list-style-type: none"> • Normal initial brain imaging • Convexal SAH • Reversible vasogenic edema • FLAIR dot sign • Border-zone infarction
Angiogram	<ul style="list-style-type: none"> • Irregular notched appearance 	<ul style="list-style-type: none"> • Widespread, symmetric and severe abnormalities in proximal arteries • Smooth tapering constriction and dilation
Pathology	Inflammation on vessel walls	No inflammation
CSF	Higher white blood cell counts and protein levels	Normal
Treatment and clinical outcomes		
Treatment	Glucocorticoids and immunosuppressant	Calcium channel blockers
Follow-up neurovascular assessment	Fewer lesions	Reversibility of cerebral vasoconstriction
mRS on discharge	High	Low

Abbreviations: PACNS, primary angiitis of the central nervous system. RCVS, reversible cerebral vasoconstriction syndrome. TCH, thunderclap headache. CSF, cerebrospinal fluid. mRS, modified Rankin Scale.

本報告の要旨は、第 104 回日本神経学会中国・四国地方会で発表し、会長推薦演題に選ばれた。

謝辞：骨髄生検を施行いただきました倉敷中央病院血液内科の前田猛先生に深謝いたします。

※著者全員に本論文に関連し、開示すべき COI 状態にある企業、組織、団体はいずれもありません。

文 献

- Hajj-Ali RA, Singhal AB, Benseler S, et al. Primary angiitis of the CNS. *Lancet Neurol* 2011;10:561-572.
- Cravioto H, Feigin I. Noninfectious granulomatous angiitis with a predilection for the nervous system. *Neurology* 1959;9:599-609.
- Salvarani C, Brown RD Jr, Calamia KT, et al. Primary central nervous system vasculitis: analysis of 101 patients. *Ann Neurol* 2007;62:442-451.
- Salvarani C, Brown RD Jr, Hunder GG. Adult primary central nervous system vasculitis. *Lancet* 2012;380:767-777.
- Calabrese LH, Mallek JA. Primary angiitis of the central nervous system. Report of 8 new cases, review of the literature, and proposal for diagnostic criteria. *Medicine (Baltimore)* 1988;67:20-39.
- Birnbaum J, Hellmann DB. Primary angiitis of the central nervous system. *Arch Neurol* 2009;66:704-709.
- Riangwiwat T, Wu CY, Santos-Ocampo AS, et al. CNS vasculitis associated with Waldenström Macroglobulinemia. *Case Rep Neurol Med* 2016;2016:e2510573.
- Shaban A, Moritani T, Al Kasab S, et al. Spinal cord hemorrhage. *J Stroke Cerebrovasc Dis* 2018;27:1435-1446.
- Néel A, Auffray-Calvier E, Guillon B, et al. Challenging the diagnosis of primary angiitis of the central nervous system: a single-center retrospective study. *J Rheumatol* 2012;39:1026-1034.
- Singhal AB, Topcuoglu MA, Fok JW, et al. Reversible cerebral vasoconstriction syndromes and primary angiitis of the central nervous system: clinical, imaging, and angiographic comparison. *Ann Neurol* 2016;79:882-894.
- de Boysson H, Parienti JJ, Mawet J, et al. Primary angiitis of the CNS and reversible cerebral vasoconstriction syndrome: a comparative study. *Neurology* 2018; 91:e1468-e1478.

- 12) Singhal AB, Hajj-Ali RA, Topcuoglu MA, et al. Reversible cerebral vasoconstriction syndromes: analysis of 139 cases. *Arch Neurol* 2011;68:1005-1012.
- 13) Salvarani C, Brown RD Jr, Calamia KT, et al. Primary CNS vasculitis with spinal cord involvement. *Neurology* 2008;70:2394-2400.
- 14) Fu M, Omay SB, Morgan J, et al. Primary central nervous system vasculitis presenting as spinal subdural hematoma. *World Neurosurg* 2012;78:192.E5-8.
- 15) Harland TA, Seinfeld J, Cava LF, et al. Anti-neutrophil cytoplasmic antibody associated central nervous system vasculitis with brain and spinal cord subarachnoid hemorrhage: a rare case report and review of the literature. *J Clin Neurosci* 2018;doi 10. 10 16.
- 16) Rubin MN, Rabinstein AA. Vascular diseases of the spinal cord. *Neurol Clin* 2013;31:153-181.
- 17) Yost MD, Rabinstein AA. Spontaneous spinal subarachnoid hemorrhage: presentation and outcome. *J Stroke Cerebrovasc Dis* 2018;27:2792-2796.

Abstract

Primary angiitis of the central nervous system with cerebral infarction and spinal hemorrhage

Takafumi Wada, M.D.¹⁾, Hiroshi Kitaguchi, M.D., Ph.D.¹⁾ and Katsuro Shindo, M.D., Ph.D.¹⁾

¹⁾Department of Neurology, Kurashiki Central Hospital

A 61-year-old woman presented with acute intense lower back pain and weakness in her left leg. She also presented with throbbing headache on the same day. On admission, muscle weakness in her left leg, lower left quadrantanopia and left lower extremity deep sensory disturbance were observed. Laboratory data showed no coagulopathy and autoimmune antibody was negative. Cerebrospinal fluid examination showed bloody and inflammatory findings. Brain MRI revealed cerebral infarction with multiple intracranial arterial stenosis and convexal subarachnoid hemorrhage. Spinal MRI revealed spinal hemorrhage in the cervical, thoracic, and part of the lumbar spine. Because these lesions occurred simultaneously, we made a diagnosis of vasculitis. After high dose corticosteroids therapy was undertaken, the multiple arterial stenosis improved. Primary angiitis of the central nervous system is sometimes difficult to distinguish from reversible cerebral vasoconstriction syndrome in its initial stage; although symptoms, examination findings and treatment differ in both.

(*Rinsho Shinkeigaku (Clin Neurol)* 2019;59:268-273)

Key words: primary angiitis of the central nervous system, spinal hemorrhage, reversible cerebral vasoconstriction syndrome
