

症例報告

右内頸動脈狭窄により hemichorea を生じた 1 例

六車 一樹¹⁾ 元田 敦子¹⁾ 杉本 太路¹⁾ 北村 健^{1)*}

要旨：症例は 71 歳男性。2014 年 11 月中旬から左半身の hemichorea が出現した。頭部 MRI 拡散強調画像で右側脳室後角後方と右前頭葉皮質下に点状の高信号域を認めた。右内頸動脈起始部に高度狭窄を認め、脳血流 SPECT では右大脳半球にびまん性の血流低下を認めた。2015 年 1 月に右内頸動脈の頸動脈内膜剝離術を施行した後、hemichorea は消失し、右大脳半球の血流は改善した。Hemichorea は基底核領域の梗塞が原因となることは以前から知られているが、本症例のように内頸動脈狭窄を有するが基底核領域に梗塞を伴わずに内頸動脈領域全般の血流低下を認める症例が、近年東アジアを中心に報告されている。

(臨床神経 2019;59:509-514)

Key words：片側舞蹈運動，内頸動脈狭窄，頸動脈内膜剝離術

緒 言

Hemichorea の原因となる疾患は、脳血管障害、免疫疾患、腫瘍性疾患、代謝性疾患などがあげられるが¹⁾²⁾、それらのうち脳血管障害は頻度も高く重要である³⁾。近年内頸動脈狭窄に伴う脳血流障害が原因で生じたと考えられる hemichorea 症例が東アジアを中心に報告されている^{4)~12)}。このたび我々は、対側の内頸動脈狭窄を伴い、頸動脈内膜剝離術 (carotid endarterectomy; CEA) にて改善した hemichorea の 1 例を経験したので報告する。

症 例

症例：71 歳，男性

主訴：顔面左側と左手足の異常な動き

既往歴：後縦韌帯骨化症。

家族歴：父が脳梗塞。家族に類症なし。

内服薬：なし。

現病歴：2014 年 11 月中旬，自動車運転中に数秒間持続する左下肢の不随意にねじれるような動きが出現した。その後同様の症状が日に数回の頻度で見られるようになった。11 月下旬からは左上肢を不随意にねじれるような動き，顔面左側にしかめっ面をするような動きが出現した。12 月初頭から症状の頻度が急速に増加し，左上肢及び顔面左側の症状が昼夜を問わず持続するようになったため，精査加療目的に入院した。

入院時現象：身長 160 cm，体重 65 kg，血圧 141/79 mmHg，

脈拍 54/分・整，体温 36.5°C。一般身体所見に特記すべき異常所見は認められなかった。神経学的には左上肢全体をくねらせるような比較的なめらかで非律動的な不随意な動きを認め，左眼を開閉させる・口唇を突き出す・左口角を上外側方向へ引っ張る，舌をねじるようなといった不随意運動が見られた。意識清明で高次脳機能に異常は見られず，脳神経も顔面の不随意運動以外に異常は見られなかった。四肢の筋力低下は無く，深部腱反射に異常は認められず，感覚障害も認められなかった。

検査所見：血液検査では血算に異常なく，凝固系も正常であった。一般生化学検査では腎・肝機能に異常なく，脂質代謝はトリグリセリド 145 mg/dl，LDL コレステロール 120 mg/dl，HDL コレステロール 89 mg/dl，糖代謝は HbA1c 5.7%であった。抗核抗体，リウマトイド因子，抗 ds-DNA 抗体は陰性であった。心電図では正常洞調律であった。

画像所見：頭部 MRI では右側脳室後角後方と右前頭葉皮質下に拡散強調画像で点状の高信号域を認めたが，T₂ 強調画像・FLAIR 画像では陳旧性梗塞巣や慢性虚血性変化は認められなかった。頭蓋内 MRA では有意狭窄や途絶は見られなかったが，右内頸動脈 (internal carotid artery; ICA) から中大脳動脈 (middle cerebral artery; MCA) にかけて描出が不明瞭であり，頸部 MRA では右 ICA 分岐部近傍に高度狭窄が見られ，頭部 MRA での描出不良は右 ICA 狭窄が原因と考えられた (Fig. 1)。頸動脈エコーでは右 ICA に European Carotid Surgery Trial (ECST) 法で 82%・North American Symptomatic Carotid Endarterectomy Trial (NASCET) 法で 73% の高度狭窄を認め，収縮期最大血流速度 404 cm/s・拡張末期血流速度 211 cm/s と

*Corresponding author: 中国労災病院脳神経内科 [〒 734-8551 広島県広島市南区霞 1 丁目 2-3]

¹⁾ 中国労災病院脳神経内科

(Received January 25, 2019; Accepted May 30, 2019; Published online in J-STAGE on July 23, 2019)

doi: 10.5692/clinicalneuroi.cn-001276

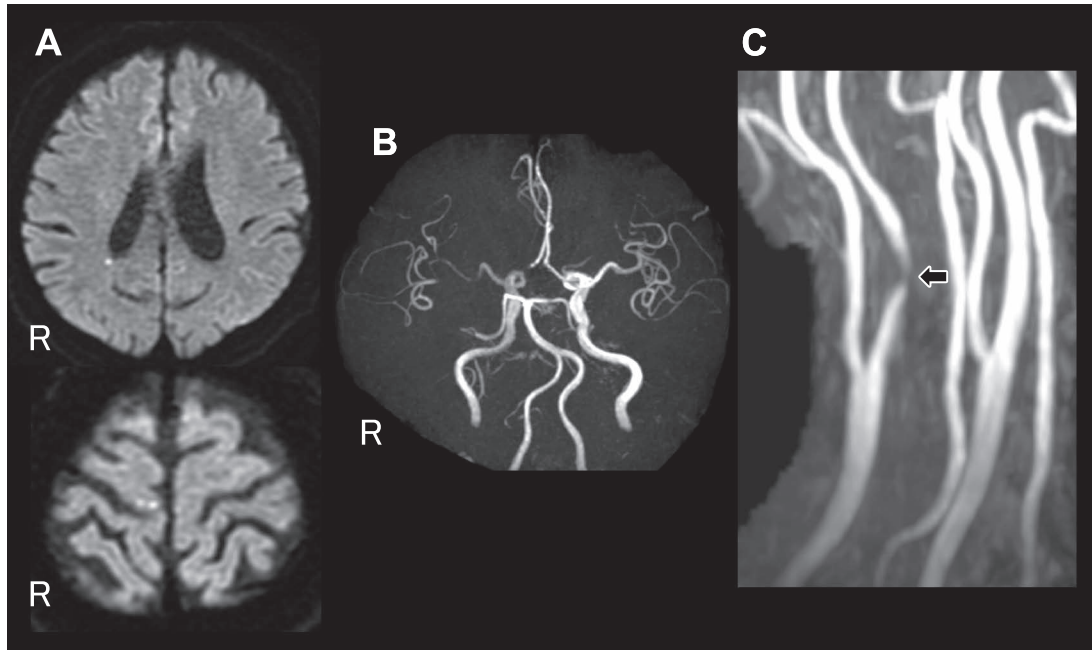


Fig. 1 MR images on admission.

A: Axial diffusion weighted images showing small hyper intense area in white matter near right cerebral ventricle posterior horn and right frontal lobe. B: Cerebral MR angiography image showing hypoperfusion of the right internal carotid artery and the right middle cerebral artery. C: Cervical MR angiography image showing right internal carotid artery stenosis (arrow).

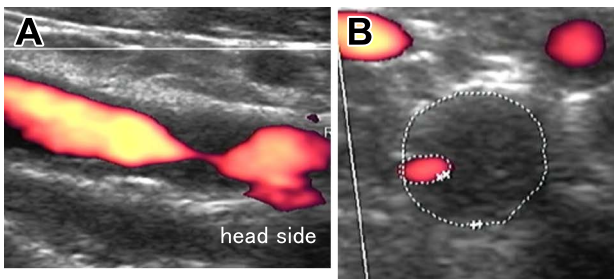


Fig. 2 Carotid ultrasonography image of the right internal carotid artery showing stenosis with low echoic plaque.

A: Major axis image. B: Minor axis image.

流速上昇が見られた (Fig. 2).

Xenon-CT では安静時の cerebral blood flow (CBF) に左右差は見られなかったが, acetazolamide 負荷後, 右前頭葉・側頭葉・基底核領域の血流予備能低下が見られた. 脳 single photon emission computed tomography (SPECT) 検査 (^{123}I -IMP 定性) でも右前頭葉, 側頭葉及び頭頂葉の皮質領域, 右基底核領域の血流低下を認めた (Fig. 3).

臨床経過: 不随意運動に対してハロペリドール 2 mg/日の内服を開始したが効果は乏しかった. クロピドグレル 75 mg/日, アスピリン 100 mg/日, ロスバスタチン 5 mg/日の内服を行ったところ, 不随意運動の頻度は著明に減少し, 数秒間の不随意運動が一日に数回見られる程度となった. 2015年1月中旬に右CEAを行ったところ, 直後から不随意運動は完全に消失

しその後再発することはなかった. CEA後に脳血流 SPECTを再検したところ, 右大脳半球に見られていた血流低下が改善していた (Fig. 4).

考 察

本症例は hemichorea を生じた対側の ICA 狭窄を伴い, 亜急性に左半身の hemichorea を発症した. 抗血小板剤およびスタチンの内服により症状が改善し, さらに右 ICA の CEA 後に脳血流の改善とともに症状が消失したこと, 右内頸動脈狭窄以外に hemichorea の原因となりえる疾患が認められなかったことから, 右内頸動脈狭窄による血流低下が原因で hemichorea が生じたものと考えられた. なお, 本症例は臥位で不随意運動が消失せず立位で顕著な増悪がなかったこと, 症状が連続的で長期間持続していることなどから本症例の症候は limb shaking ではなく hemichorea と考えた. しかし, limb shaking の病態には脳血流の低下が関与していると考えられることから¹³⁾, 本症例が limb shaking と類似した病態である可能性は否定しえないと考えられる. 頭部 MRI にて右側脳室後角後方と右前頭葉皮質下に梗塞が認められたが, 病巣が微小であることや, 基底核など hemichorea の原因となり得る部位とは一致しないことから, これらが hemichorea の原因ではないと考えられた.

Hemichorea の原因としては, 基底核を障害する脳血管障害や脳腫瘍, 多発性硬化症や, Sydenham's chorea などの免疫疾患, 傍腫瘍症候群, 非ケトン性高血糖症などが知られている¹⁾²⁾.

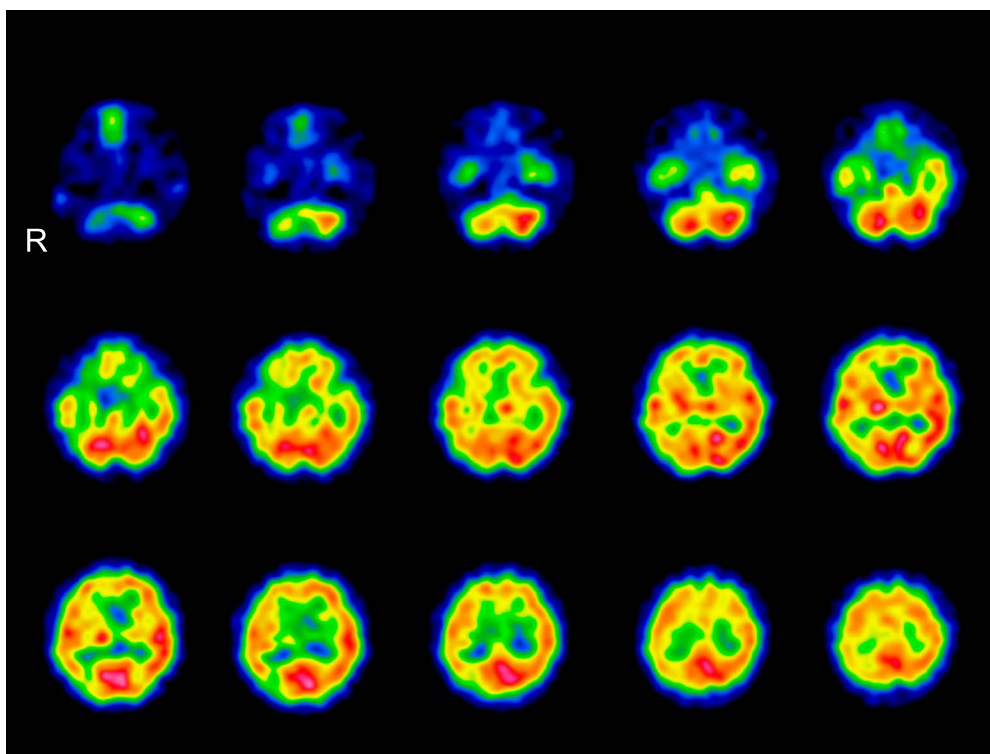


Fig. 3 Single photon emission computed tomography scan image on admission.

Single photon emission computed tomography scan image (^{123}I -IMP qualitative) showing reduction in cerebral blood flow of the right frontal lobe cortex, the temporal lobe cortex, the parietal lobe cortex, and the basal ganglia.

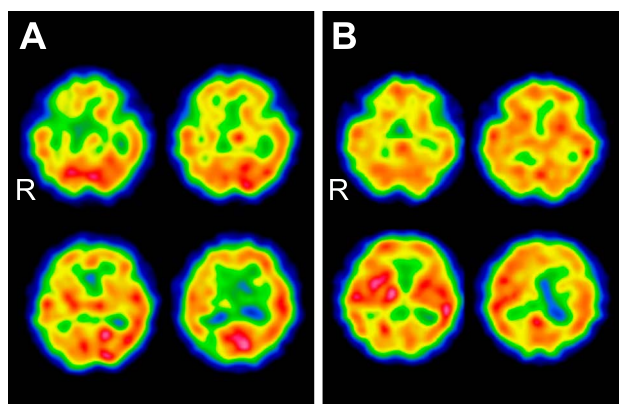


Fig. 4 ^{123}I -IMP single photon emission computed tomography (SPECT) scan before and after carotid endarterectomy.

A: ^{123}I -IMP SPECT scan before carotid endarterectomy. B: ^{123}I -IMP SPECT scan after carotid endarterectomy showing the improvement of cerebral blood flow.

脳血管障害後に発症した hemichorea は全体の 0.54%¹⁴⁾ と稀である。しかし、Dewey らは hemichorea を生じた 14 例のうち 7 例は脳血管障害が原因であったと報告しており¹⁵⁾、hemichorea の原因として脳血管障害は重要である。

Chorea の機序は一般的に一次運動野と尾状核、被核、淡蒼球内節・外節、視床下核、黒質細網部といった基底核の神経

核から形成される神経ネットワークである大脳皮質大脳基底核ループ (Alexander-Crutcher-DeLong のループ) が障害されることで生じると考えられている¹⁾。

脳血管障害に伴う hemichorea の責任病巣は、健側の視床下核などの基底核病変が多く報告されている^{14)~17)}。しかし Piccolo らは脳梗塞が原因となった chorea 症例 20 例のうち基底核、視床に原因病変があったのは 2 例のみであったとしている³⁾。分水嶺領域や¹¹⁾、運動を統制する役割である皮質や皮質下の病変¹⁸⁾が原因となるとの報告もあり、様々な領域による報告がある。

Hemichorea の原因となる脳血管障害として脳梗塞、脳出血以外にも頸部・頭蓋内の主幹動脈狭窄による血流低下があり、中大脳動脈や内頸動脈狭窄やもやもや病の症例が報告されている²⁾。ICA 狭窄に伴った hemichorea 症例は、近年日本や韓国など東アジアを中心に本症例を合わせて 13 症例 (男性 10 例、女性 3 例、平均年齢 70.5 ± 8.0) の報告が見られる^{4)~12)} (Table 1)。これは、頭蓋内主幹動脈狭窄がアジア人に多いこと¹⁹⁾も関連している可能性がある。なお、同じくアジア人に多いことが知られているもやもや病も hemichorea を生じることが報告されている²⁰⁾が、この 13 例には含めなかった。小堺らは血管性 hemichorea に関する論文の中で、内頸動脈終末部に限局した狭窄と豊富な側副血行路を有し若年者に多いもやもや病と、アテローム硬化を基礎に持つ症例とでは脳循環動態が異なる⁷⁾と考察しており、本論文でもその考えを踏襲した。

Table 1 Cases of hemichorea induced by ICA stenosis.

Case	Age/ Sex	Location of stenosis	Location of infarction	Blood reduction	Treatment	Therapeutic effect	Blood flow after treatment
Waterston JA, 1990 ⁴⁾	60/M	Rt ICA	Rt centrum semiovale.	ND	ND	ND	ND
Fukui T, 1993 ⁵⁾	75/M	Bil ICA	Rt fronto-parietal subcortical white matter and centrum semiovale.	Right frontal convexity and the centrum semiovale.	ND	ND	ND
Shimizu T, 2001 ⁶⁾	72/M	Bil ICA	T ₂ WI hyper intense area in bilateral cerebrum white matter and basal ganglia.	Bilateral cerebral hemisphere.	Bil CEA	Hemichorea disappeared.	ND
Kosakai A, 20002 ⁷⁾	48/M	Lt ICA	Small DWI hyper intense area in watershed of bilateral cerebral parasagittal section and subcortical white matter of lt ACA area.	Rt ICA area.	Antiplatelet and anticoagulant drugs	Hemichorea improved in few days but did not disappeared.	ND
Morigaki R, 2006 ⁸⁾	75/M	Rt ICA	Small T ₂ WI hyper intense area in bilateral corona radiate.	Right cerebral hemisphere.	CEA	Hemichorea disappeared in 24 months..	Improved after treatment.
	77/F	Rt ICA	Small T ₂ WI hyper intense area in right head of caudate nucleus, bilateral basal ganglia, and semioval center.	Right cerebral hemisphere.	CEA	Hemichorea disappeared in 18 months.	Improved after treatment.
Galea I, 2008 ⁹⁾	72/F	Lt ICA	No infarction.	ND	CEA	Hemichorea disappeared in 6 months.	ND
	72/M	Lt ICA	Left posterior parietal gray matter.	ND	CEA	Hemichorea disappeared in 2 weeks.	ND
	73/M	Lt ICA	Left anterior parietal lobe.	ND	CEA	Hemichorea disappeared immediately.	ND
Pareés I, 2011 ¹⁰⁾	81/M	Lt ICA	No infarction.	Left thalamus and putamen.	CAS	Hemichorea disappeared in 3 months.	Improved after treatment.
Kim DW, 2013 ¹¹⁾	67/F	Rt ICA	Small DWI hyper intense area in right frontal lobe.	Subcortical area of right cerebellar hemisphere (do not include basal ganglia).	CAS	Hemichorea disappeared.	ND
Kodera Y, 2015 ¹²⁾	73/M	Lt ICA/ Rt CCA	No infarction.	Right cerebellar hemisphere including basal ganglia.	CAS	Hemichorea disappeared in 5 months.	Improved after treatment.
This case	71/M	Rt ICA	Small DWI hyper intense area in white matter near right cerebral ventricle posterior horn and right frontal lobe.	Right cerebellar hemisphere including basal ganglia.	CEA and antiplatelet drugs	Hemichorea disappeared immediately.	Improved after treatment.

Bil = bilateral; Rt = right; Lt = left; ICA = internal carotid artery; CCA = common carotid artery; ACA = anterior cerebral artery; T₂WI = T₂-weighted image; DWI = diffusion weighted image; CEA = carotid endarterectomy; CAS = carotid artery stenting; ND = no data.

これらのうち脳血流 SPECT 検査がなされた症例は 7 症例あり^{6)8)10)~12)}、全例で健側の大脳半球に血流低下を認めた。CEA あるいは頸動脈ステント留置術 (carotid artery stenting; CAS) を行った結果全例で症状が消失しており、このことか

らも内頸動脈狭窄による血流低下が hemichorea の原因と推察される。

内頸動脈狭窄を伴った hemichorea 症例 10 例のうちでは基底核に脳梗塞を認める症例は 2 例のみであった。放線冠や分

水嶺領域に梗塞を認めるものが 5 例で、梗塞を伴わない症例も 3 例あり、基底核に脳梗塞がなくとも hemichorea を生じえることを示している。

大脳皮質大脳基底核ループの理論では、線条体の投射ニューロンが淡蒼球外節、視床下核、淡蒼球内節・黒質網様体と経由し、視床や大脳皮質を抑制する negative feedback loop が存在し、不必要な運動を抑制する働きをしている²¹⁾²²⁾。Chorea は間接路のいずれかの部位の障害により生じうると推察されるが¹⁶⁾、これらの経路において興奮性の神経投射を行う視床下核などの神経核に梗塞がなくとも chorea が生じている。MRI で信号変化が生じない程度の基底核の虚血が生じて基底核の機能を障害している²³⁾、運動皮質から線条体へ投射される経路が梗塞や血流低下で障害されている⁸⁾、血流低下が血液脳関門に影響して脳細胞が代謝異常などにたいして脆弱になっている³⁾といった機序が hemichorea の原因と推測されている。

本症例では右 ICA 高度狭窄により基底核をふくめ右大脳半球に広範な血流低下を認めており、基底核の血流低下や運動皮質から線条体へ投射される経路の血流低下が negative feedback loop を阻害し hemichorea を生じたと推察される。

結 語

内頸動脈狭窄に伴う hemichorea の症例を経験した。外科的血管再建術などの内頸動脈狭窄に対する治療により脳血流が改善し、症状も消失しており、内頸動脈狭窄による脳血流低下が hemichorea の原因と考えられた。脳血管障害による hemichorea の病態を理解するうえで貴重な症例と考え、報告した。

本報告の要旨は、第 96 回日本神経学会中国・四国地方会で発表し、会長推薦演題に選ばれた。

※著者全員に本論文に関連し、開示すべき COI 状態にある企業、組織、団体はいずれも有りません。

文 献

- Cardoso F, Seppi K, Mair KJ, et al. Seminar on choreas. *Lancet Neurol* 2006;5:589-602.
- Zijlmans JC. Vascular chorea in adults and children. *Handb Clin Neurol* 2011;100:261-270.
- Piccolo I, Defanti CA, Soliveri P, et al. Cause and course in a series of patients with sporadic chorea. *J Neurol* 2003;250:429-435.
- Waterston JA, Brown MM, Butler P, et al. Small deep cerebral infarcts associated with occlusive internal carotid artery disease. A hemodynamic phenomenon? *Arch Neurol* 1990;47:953-957.
- Fukui T, Hasegawa Y, Seriyama S, et al. Hemiballism-hemichorea induced by subcortical ischemia. *Can J Neurol Sci* 1993;20:324-328.
- Shimizu T, Hiroki M, Yamaoka Y, et al. Alternating paroxysmal hemiballism-hemichorea in bilateral internal carotid artery stenosis. *Intern Med* 2001;40:808-812.
- 小堺有史, 野川 茂, 棚橋紀夫ら. Persistent primitive trigeminal artery および内頸動脈閉塞を伴った血管性ヘミヒョレアの 1 例—低灌流による皮質下白質病変の病的意義について—. *JMDD* 2002;12:93-100.
- Morigaki R, Uno M, Suzue A, et al. Hemichorea due to hemodynamic ischemia associated with extracranial carotid artery stenosis. Report of two cases. *J Neurosurg* 2006;105:142-147.
- Galea I, Norwood F, Phillips MJ, et al. Pearls & Oysters: resolution of hemichorea following endarterectomy for severe carotid stenosis. *Neurology* 2008;71:e80-82.
- Pareés I, Pujadas F, Hernández-Vara J, et al. Reversible hemichorea associated with extracranial carotid artery stenosis. *J Neurol Sci* 2011;300:185-186.
- Kim DW, Ko Y, Jang SH, et al. Acute hemichorea as an unusual presentation of internal carotid artery stenosis. *J Mov Disord* 2013;6:17-20.
- 小寺佑佳, 中山 平, 湯谷佐知子ら. 舞踏様運動をきたし頸動脈ステント治療が奏功した 73 歳男性例. *臨床神経* 2015;55:356-359.
- Ali S, Khan MA, Khealani B. Limb-shaking transient ischemic attacks: case report and review of literature. *BMC Neurol* 2006;6:5.
- Chung SJ, Im JH, Lee MC, et al. Hemichorea after stroke: clinical-radiological correlation. *J Neurol* 2004;251:725-729.
- Dewey RB Jr, Jankovic J. Hemiballism-hemichorea. Clinical and pharmacologic findings in 21 patients. *Arch Neurol* 1989;46:862-867.
- Fukui T, Hasegawa Y, Seriyama S, et al. Hemiballism-hemichorea induced by subcortical ischemia. *Can J Neurol Sci* 1993;20:324-328.
- Alarcón F, Zijlmans JC, Dueñas G. Post-stroke movement disorders: report of 56 patients. *J Neurol Neurosurg Psychiatry* 2004;75:1568-1574.
- Umeh CC, Nichols P, Rosenthal LS, et al. Dual treatment of hemichorea-hemiballismus syndrome with tetrabenazine and chemodenervation. *Tremor Other Hyperkinet Mov* 2012;2.
- Inzitari D, Hachinski VC, Taylor DW, et al. Racial differences in the anterior circulation in cerebrovascular disease. How much can be explained by risk factors? *Arch Neurol* 1990;47:1080-1084.
- Baik JS, Lee MS. Movement disorders associated with moyamoya disease: a report of 4 new cases and a review of literatures. *Mov Disord* 2010;25:1482-1486.
- Penney JB Jr, Young AB. Striatal in homogeneities and basal ganglia function. *Mov Disord* 1986;1:3-15.
- Albin RL, Young AB, Penney JB. The functional anatomy of basal ganglia disorders. *Trends Neurosci* 1989;12:366-375.
- Mizushima N, Park-Matsumoto YC, Amakawa T. A case of hemichorea-hemiballism associated with parietal lobe infarction. *Eur Neurol* 1997;37:65-66.

Abstract**A case of hemichorea caused by right internal carotid artery stenosis**

Kazuki Muguruma, M.D.¹⁾, Atsuko Motoda, M.D.¹⁾,
Takamichi Sugimoto, M.D., Ph.D.¹⁾ and Takeshi Kitamura, M.D., Ph.D.¹⁾

¹⁾Department of Neurology, Chugoku Rosai Hospital

This is a case of a 71 years old man. Hemichorea appeared in the left half of his body in the middle of November, 2014. Minute hyperintense areas in the white matter near the posterior horn of the right lateral ventricle and in the right parasagittal frontal cortex was shown in MRI diffusion weighted image. Severe stenosis was seen in the right internal carotid artery, and reduction in cerebral blood flow of the right cerebral hemisphere including the basal ganglia was shown in single photon emission computed tomography (SPECT). After having carotid endarterectomy of the right internal carotid artery in January, 2015, hemichorea disappeared, and the cerebral blood flow of the right cerebral hemisphere improved. It is known that hemichorea is caused by the infarction of the basal ganglia. In recent years, some hemichorea cases are reported around East Asia caused by internal carotid artery stenosis with reduction in cerebral blood flow.

(Rinsho Shinkeigaku (Clin Neurol) 2019;59:509-514)

Key words: hemichorea, internal carotid artery stenosis, carotid endarterectomy
