

## 心原性脳塞栓症の発症を契機に診断された自己免疫性溶血性貧血の1例

木村 俊介<sup>1)</sup> 大崎 正登<sup>1)</sup> 坂井 翔建<sup>1)</sup> 大屋祐一郎<sup>1)</sup>  
吾郷 哲朗<sup>2)</sup> 北園 孝成<sup>2)</sup> 荒川 修治<sup>1)</sup>

## 要約

症例は79歳女性。9年前に非弁膜症性心房細動に対して抗凝固療法を開始し、近年はアピキサバン常用量（5 mg, 1日2回）を内服していた。服薬アドヒアランスは良好であった。X年11月某日、構音障害が突発したため来院した。軽度の右中枢性顔面神経麻痺を呈し、頭部MRIでは左前頭葉に新鮮梗塞を認めた。MRAで脳主幹動脈に狭窄性病変は認められず、非弁膜症性心房細動を有することから心原性脳塞栓症と診断した。ヘパリンとエダラボンの投与を開始し増悪や再発なく経過したが黄疸が出現し貧血が進行した。直接クームス試験が陽性で寒冷凝集素価も上昇していたことから混合型自己免疫性溶血性貧血と診断した。第12病日にヘモグロビンが7.0 g/dlまで低下したが、ステロイド治療により貧血の進行は停止した。本症例では半年前から軽度の貧血（ヘモグロビン：9.2～10.9 g/dl）と高ビリルビン血症（総ビリルビン：1.8～2.6 mg/dl）が出現していたことが判明した。潜在していた自己免疫性溶血性貧血が血栓形成の助長因子となり、心原性脳塞栓症発症を契機に顕在化した可能性のある興味深い症例と考えられた。

## Key words

自己免疫性溶血性貧血, 脳梗塞, 心原性脳塞栓症, 非弁膜症性心房細動

(日老医誌 2019; 56: 331-335)

## 緒言

自己免疫性溶血性貧血（Autoimmune hemolytic anemia：以下 AIHA と略す）は赤血球膜上の抗原に対する自己抗体が産生され、赤血球が傷害を受けて溶血を呈する自己免疫疾患である。本邦の調査によると、AIHA は溶血性貧血のおよそ6割を占める<sup>1)</sup>。AIHA（特発性、温式）は、幼児期のピークを除いて二峰性に分布し、若年層（10～30歳代、女性優位）と老年層（60～70歳代、性差なし）に多くみられる<sup>2)</sup>。一般に、高齢者の貧血は鉄欠乏性貧血が多いが、AIHA は後天性の溶血性貧血では最多であり、かつ60～70歳代が好発年齢であることから、老年者における貧血の原因疾患として注意しておく必要がある。

AIHA の合併症として血栓症が知られているが、脳梗塞を合併した報告<sup>3,4)</sup>は数例のみである。今回、我々は脳梗塞急性期に顕在化し診断しえた AIHA の1例を経験したので報告する。

## 症例

【患者】79歳。女性。

【主訴】構音障害。

【既往歴】19歳：虫垂炎で虫垂切除、41歳：乳癌で左乳房切除・輸血歴あり、66歳：高血圧症、70歳：非弁膜症性心房細動、慢性心不全、大動脈弁閉鎖不全症、79歳：肝嚢胞性腫瘍。

【家族歴】特記事項なし。

1) 製鉄記念八幡病院脳血管・神経内科

2) 九州大学大学院医学研究院病態機能内科学

連絡責任者：木村俊介 聖マリア病院〔〒830-8543 福岡県久留米市津福本町 422 番地〕

e-mail: qmdbContext@gmail.com

受付日：2018.12.22, 採用日：2019.2.13

doi: 10.3143/geriatrics.56.331

表1 入院時一般検査所見

(末梢血)		(生化学)	
WBC	5,890 / $\mu$ l	TP	7.2 g/dl
RBC	376 万/ $\mu$ l	Alb	3.7 g/dl
Hb	9.7 g/dl	BUN	18.8 mg/dl
Plt	28.3 万/ $\mu$ l	Cre	0.72 mg/dl
MCV	86.2 fL	T-Bil	1.5 mg/dl
MCH	25.8 pg	AST	35 IU/l
MCHC	29.9 g/dl	ALT	11 IU/l
(凝固系)		LDH	386 IU/l
PT	14.0 秒	BUN	18.8 mg/dl
PT-INR	1.2	Cre	0.72 mg/dl
APTT	37.6 秒	T.Cho	165 mg/dl
D-ダイマー	1.6 $\mu$ g/ml	LDL-Cho	119 mg/dl
FDP	6.7 $\mu$ g/ml	HDL-Cho	32 mg/dl
Fib	373 mg/dl	中性脂肪	86 mg/dl
		BNP	402 pg/ml
		Na	137 mEq/l
		K	4.3 mEq/l
		Cl	100 mEq/l
		Glu	111 mg/dl

【生活歴】喫煙なし。飲酒なし。アレルギー：造影剤・ピリン系薬剤・アルコール綿・卵・エビ。

【内服薬】アピキサバン 10 mg/日、ビソプロロール 5 mg/日、ジゴキシシン 0.125 mg/日、フロセミド 40 mg/日、スピロノラクトン 25 mg/日、アジルサルタン 20 mg/日、エソメプラゾール 20 mg/日。

【現病歴】発症9年前から非弁膜症性心房細動に対して抗凝固療法を開始した。近年はアピキサバン常用量(5 mg, 1日2回)を内服しており、服薬アドヒアランスは良好であった。11月某日9時30分ころ、急に構音障害が出現したため、12時50分に独歩で来院した。

【入院時現症】身長 156 cm, 体重 44.6 kg, 血圧 180/80 mmHg, 脈拍 94/分で不整, 体温は 36.7°C であった。眼瞼結膜は軽度蒼白で、胸骨右縁に収縮期雑音を聴取し、腹部では肝を2横指触知した。神経学的所見では、意識レベルは JCS I-1, 高次脳機能障害を認めなかった。脳神経系では軽度の右中枢性顔面神経麻痺を認めたが、構音障害はほぼ消失していた。四肢の運動、感覚、協調運動に異常はなく、深部腱反射は正常で病的反射を認めなかった。National Institutes of Health Stroke Scale は1点であった。

【入院時検査所見】一般検査所見を表1に示す。血算では、ヘモグロビンが 9.7 g/dl で軽度の貧血を認めた。

白血球数や血小板数は正常であった。生化学では、LDH (386 IU/l) と ALP (431 IU/l), 凝固系では FDP (6.7  $\mu$ g/ml) と D-dimer (1.6  $\mu$ g/ml) が上昇していた。BNP は 402.4 pg/ml と高値であった。心電図は心房細動を呈し、胸部 X 線では心胸郭比が 69% と拡大していたが肺うっ血の所見は認められなかった。経胸壁心エコーでは壁運動は正常であったが中等度の大動脈弁閉鎖不全を認め、左房径は 45 mm と拡大していた。また右心房にもやエコーを認めた。頭部 MRI では、拡散強調画像において左前頭葉の皮質から皮質下に高信号病変を認めた (図 1 A)。同病変の ADC 値は低下しており急性期脳梗塞と診断した。MRA で頭蓋内外の主幹動脈に狭窄性変化を認めなかった (図 1B, C)。

【入院後経過】皮質を含んだ脳梗塞であり、頭蓋内外の主幹動脈に有意狭窄を認めなかったことから、非弁膜症性心房細動による心原性脳塞栓症と診断した。発症後 4.5 時間以内の来院であったが軽症のため rt-PA 治療は行わず、ヘパリン 10,000 単位/日の持続静注とエダラボン 30 mg $\times$ 2/日の点滴を開始した。また入院後アピキサバンの内服は中止し、翌日からヘパリンの持続静注を終了してダビガトラン 220 mg/日の服用を開始した。脳梗塞の増悪や再発なく経過し、神経学的にはごく軽度の右中枢性顔面神経麻痺を認めるのみとなった。

入院時に軽度の貧血を認めていたが、その後黄疸が出現し、貧血が進行した (図 2)。第 12 病日にはヘモグロビンが 7.0 g/dl まで低下し、総ビリルビンは 3.6 mg/dl に上昇した (直接ビリルビン 0.8 mg/dl, 間接ビリルビン 2.8 mg/dl)。網状赤血球増加 (87.5%), LDH 高値 (358 IU/l), ハプトグロビン低値 (2 mg/dl 未満), 尿中ウロビリノーゲン高値 (2.0 mg/dL) の所見から溶血性貧血と考えられた。薬剤起因性免疫性溶血性貧血をきたすような被疑薬はなく、直接クームス試験が陽性 (抗 IgG 抗体および抗 C3b/C3d 抗体陽性), 寒冷凝集素価も 256 倍と上昇していたことから混合型の自己免疫性溶血性貧血 (AIHA) と診断した。全身性エリテマトーデス, 慢性関節リウマチ, リンパ増殖性疾患などの基礎疾患について検索したが異常を認めなかった。

入院前に通院していた循環器内科の血液データにより、半年前の5月から軽度の貧血 (ヘモグロビン: 9.2~10.9 g/dl) と高ビリルビン血症 (総ビリルビン: 1.8~2.6 mg/dl) が出現していたことが判明し、今回の脳梗塞発症を契機として AIHA が顕在化したと考えられた。

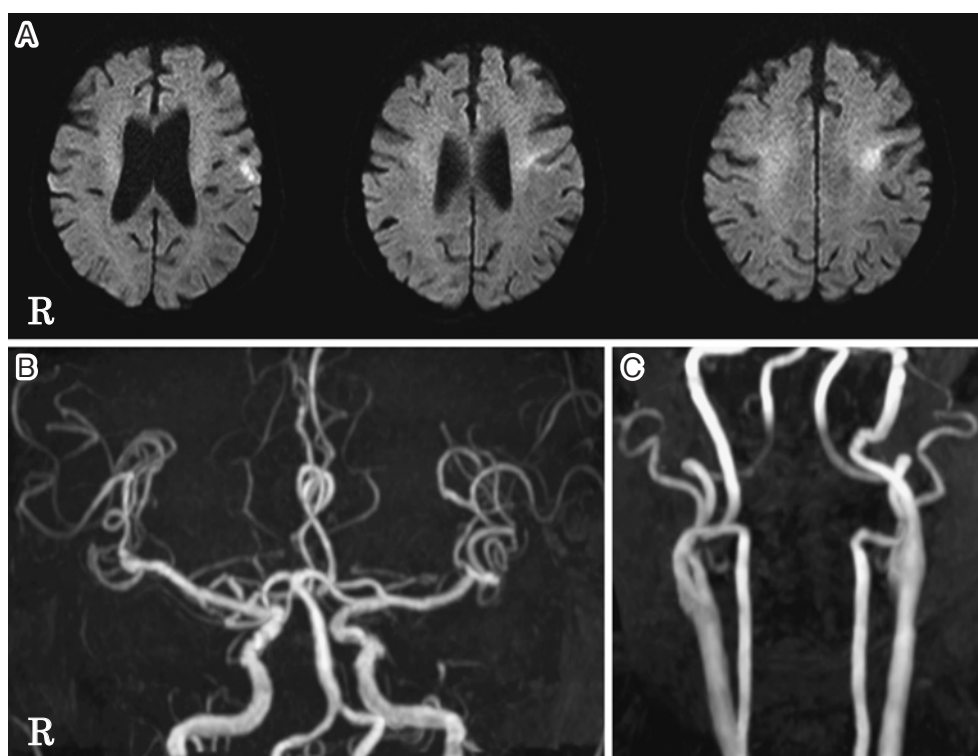


図1 入院時のMRI所見 (A: 拡散強調画像, B: 頭蓋内MRA, C: 頸部MRA)  
左前頭葉の皮質から皮質下に高信号域を認める (A). 頭蓋内 (B) や頸部 (C) の主幹動脈に有意な狭窄や閉塞を認めない。

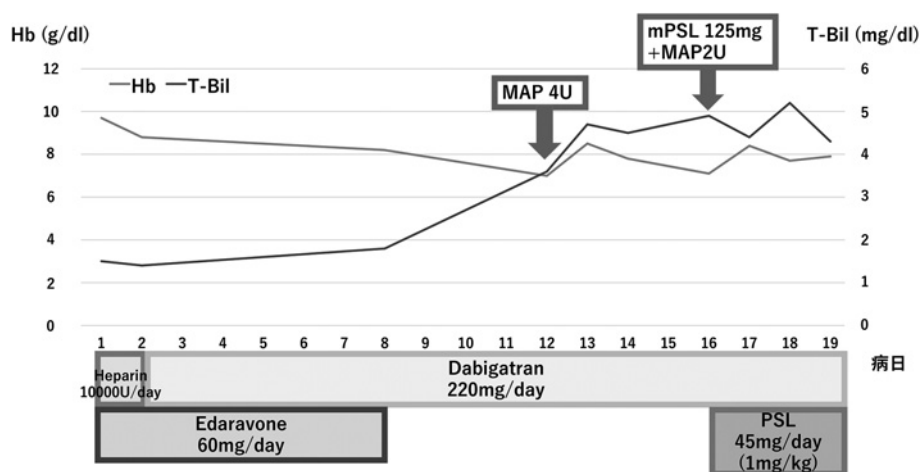


図2 臨床経過 (ヘモグロビンおよび総ビリルビン値の推移)

第12病日に輸血 (赤血球濃厚液4単位) を行い、翌日にはヘモグロビンが8.5 g/dlに上昇した。しかし再度貧血が進行したため、第16病日にメチルプレドニゾロ

ン125 mgを静注後に輸血 (赤血球濃厚液2単位) を行い、プレドニゾロン45 mg/日 (1 mg/kg) の内服を開始した。その後は貧血の悪化を認めず、第20病日に他

院血液内科に転院した。

## 考 察

本症例は、非弁膜症性心房細動に対して抗凝固療法を継続中に心原性脳塞栓症を発症し、AIHAが顕在化した一例である。半年前から軽度の貧血や高ビリルビン血症を認めておりAIHAが潜在していた可能性がある。9年前に非弁膜症性心房細動を診断されて以来、血栓塞栓症の発症予防に抗凝固療法が有効であった。今回アピキサバンを服用中にもかかわらず心原性脳塞栓症を発症した要因として、AIHAの病勢悪化が非弁膜症性心房細動による心内血栓形成を助長した可能性を推察した。

AIHAは血栓症を合併しやすいことが知られている。血栓症がAIHAの診断に先行することは稀であるが、本例のように血栓症を契機にAIHAが診断されるケース<sup>3)</sup>も報告されている。AIHAに合併する血栓症としては深部静脈血栓症や肺塞栓症の報告が多く、温式AIHAでは深部静脈血栓症が6~20%に合併するとされる<sup>5)6)</sup>。一方、脳梗塞を合併したAIHAは少数ではあるが温式AIHA、寒冷凝集素症のいずれでも報告されており<sup>3)4)</sup>、Ruggeriらは、温式AIHAに合併した血栓症に関する6つの臨床研究を総合的に検討し、静脈系だけではなく動脈系の血栓症も増加すると報告した<sup>7)</sup>。寒冷凝集素症に関連した脳梗塞以外の動脈塞栓症も少数ではあるが報告されている<sup>8)</sup>。またBarcelliniらは、連続308例のAIHAを平均33カ月間観察したところ33例(11%)に血栓症を合併したと報告している<sup>9)</sup>。血栓症の内訳は、深部静脈血栓症13例、肺塞栓11例、バット・キアリ症候群などの内臓血栓症5例、虚血性脳卒中5例、虚血性心疾患3例であった(重複例あり)。血栓症発症に関連する要因として、ヘモグロビン8g/dl以下、LDH高値、脾摘後の3因子を挙げている。またAIHAの活動性が高い時期に血栓症が生じやすいとする報告もある<sup>10)11)</sup>。

溶血から血栓症に至る過程は多面的である。溶血赤血球から放出されたヘモグロビンやアルギナーゼは、一酸化窒素の産生を抑制し除去作用を有するため、血管収縮、内皮細胞における接着因子の発現増加、血小板の活性化と凝集、などをもたらす。また、一酸化窒素は第XIII因子活性を抑制するため、一酸化窒素の減少は血栓の安定化を促し線溶系を抑制する。溶血赤血球はADAMTS 13 (a disintegrin-like and metalloproteinase with throm-

bospondin type 1 motifs 13) の働きを阻害し、微小小胞体やフォスファチジルセリンの発現を促進し、血液凝固を惹起する。遊離したヘムは好中球を活性化して、NETs (neutrophil extracellular traps; 好中球が細胞外に放出するクロマチン網) を誘導し赤血球や活性化した血小板を取り込んでフィブリン沈着を促進する。こうした反応により血栓症のリスクが増大すると考えられる<sup>12)</sup>。脳梗塞発症によってAIHAが悪化した可能性も完全には否定できないが、本例において我々はAIHAの病態悪化が血栓形成を助長し脳梗塞の発症に寄与した可能性を考慮している。

非弁膜症性心房細動による心原性脳塞栓症の急性期に顕在化したAIHAの1例を報告した。AIHAは比較的稀な疾患ではあるが、高齢者の貧血では鑑別にあげるべき疾患であること、血栓症を誘発する可能性があること、などから、本例のように高齢貧血患者における脳梗塞においてはAIHAの存在に留意する必要があると考えられた。

著者のCOI (Conflict of Interest) 開示：本論文発表内容に関連して特に申告なし

## 文献

- 1) 大野良之：溶血性貧血。平成11年度報告書(特定疾患治療研究事業未対象疾患の疫学像を把握するための調査研究班)。2000, p31-88.
- 2) 前川 正, 小峰光博, 成内秀雄ほか：自己免疫性溶血性貧血の他施設共同プロスペクティブ研究-追加症例を含めた250例での成績。昭和62年度報告書, 1988, p206-207.
- 3) 草薨博昭, 野手洋治, 星野 茂：脳梗塞で発症した温式自己免疫性溶血性貧血の1例。臨床血液 1984; 25: 655-659.
- 4) Jin H, Sun W, Sun Y, Huang Y, Sun Y: Report of cold agglutinins in a patient with acute ischemic stroke. BMC Neurol 2015; 15: 222.
- 5) Lecouffe-Desprets M, Neel A, Graveleau J, Leux C, Perrin F, Visombian B, et al: Venous thromboembolism related to warm autoimmune hemolytic anemia: a case-control study. Autoimmun Rev 2015; 14: 1023-1028.
- 6) Prabhu R, Bhaskaran R, Shenoy V, G R, Sidharthan N: Clinical characteristics and treatment outcomes of primary autoimmune hemolytic anemia: a single center study from South India. Blood Res 2016; 51: 88-94.
- 7) Ruggeri M, Rodeghiero F: Thrombotic risk in patients



with immune haemolytic anaemia. *Br J Haematol* 2016; 172: 131–146.

- 8) 廣野 玄, 窪田智之, 船越和博, 渡辺卓也, 長谷川勝彦, 曾我憲二ほか: 慢性特発性寒冷凝集素症に合併した上腸間膜動脈閉塞症の1例. *日消誌* 2011; 108: 791–798.
- 9) Barcellini W, Fattizzo B, Zaninoni A, Radice T, Nichele I, Di Bona E, et al: Clinical heterogeneity and predictors of outcome in primary autoimmune hemolytic anemia: a GIMEMA study of 308 patients. *Blood* 2014; 124: 2930–2936.
- 10) Hendrick AM: Auto-immune haemolytic anaemia—a high-risk disorder for thromboembolism? *Hematology* 2003; 8: 53–56.
- 11) Rouminer M, Loustau V, Guillaud C, Languille L, Mahevas M, Khellaf M, et al: Characteristics and outcome of warm autoimmune hemolytic anemia in adults: New insights based on a single-center experience with 60 patients. *Am J Hematol* 2014; 89: E150–155.
- 12) L'Acqua C, Hod E: New perspectives on the thrombotic complications of haemolysis. *Br J Haematol* 2015; 168: 175–185.

## A case of autoimmune hemolytic anemia diagnosed by occurrence of cardioembolic stroke

Shunsuke Kimura<sup>1)</sup>, Masato Osaki<sup>1)</sup>, Shota Sakai<sup>1)</sup>, Yuichiro Ohya<sup>1)</sup>, Tetsuro Ago<sup>2)</sup>, Takanari Kitazono<sup>3)</sup> and Shuji Arakawa<sup>1)</sup>

### Abstract

A 79-year-old woman came to us because of sudden onset of dysarthria. She had taken apixaban due to her non-valvular atrial fibrillation. A neurological examination revealed mild facial palsy of her right side, and magnetic resonance imaging showed acute brain infarction at the left frontal lobe. There were no stenotic lesions on intracranial or extracranial magnetic resonance angiography, and she was diagnosed with cardioembolic stroke. Intravenous infusion of heparin and edaravone was initiated, and her neurological symptoms improved. However, she gradually developed jaundice and anemia. Gastro-intestinal bleeding was not observed, and her blood test met the diagnostic criteria for hemolytic anemia. Because both the direct Coombs test and cold agglutinin were positive, she was diagnosed with mixed-type autoimmune hemolytic anemia. Although her serum hemoglobin level decreased to 7.0 g/dl on the 12th hospital day, her anemia gradually improved after steroidal therapy with transfusion. It was revealed that she had shown mild anemia (hemoglobin: 9.2–10.9 g/dl) and hyperbilirubinemia (total bilirubin: 1.8–2.6 mg/dl) for 6 months. Therefore, her latent autoimmune hemolytic anemia became activated with the occurrence of cardioembolic stroke. Autoimmune hemolytic anemia might have promoted cardiac thrombus formation despite the administration of an anti-coagulant in this case. It should be noted that autoimmune hemolytic anemia can develop as thrombotic disease. In the present case, autoimmune hemolytic anemia was diagnosed based on the development of cardioembolic stroke.

**Key words:** Autoimmune hemolytic anemia, Brain infarction, Cardioembolic stroke, Atrial fibrillation  
(*Nippon Ronen Igakkai Zasshi* 2019; 56: 331–335)

1) Department of Cerebrovascular Medicine, Steel Memorial Yawata Hospital

2) Department of Medicine and Clinical Science, Graduate School of Medical Sciences, Kyushu University