

出血性病変が検出されずに広範な脳病変に至った アミロイドβ関連血管炎の1例

島野 雄也¹⁾ 須貝 章弘¹⁾ 山岸 拓磨¹⁾
中島 章博¹⁾ 柿田 明美²⁾ 小野寺 理^{1)*}

要旨：アミロイドβ関連血管炎 (amyloid β-related angiitis) では、皮質や皮質下の微小出血や脳表ヘモジデリンの沈着が、脳MRI上の重要な所見である。我々は、治療前にはこれらの所見を呈さなかったアミロイドβ関連血管炎を提示する。症例は75歳女性。右同名半盲と失語で発症し、昏睡に至った。脳MRIでは、びまん性の軟髄膜造影病変と散在性のDWI高信号病変を認めたが、T₂*WIでは微小出血は検出されなかった。病理所見からアミロイドβ関連血管炎と診断した。ステロイド治療により画像所見、臨床症状ともに改善した。治療後のsusceptibility-weighted imaging (SWI)では多数の微小出血を認めた。アミロイドβ関連血管炎の非侵襲的診断のために、微小出血以外の画像の特徴を集積すべきである。

(臨床神経 2020;60:187-192)

Key words：アミロイドβ関連血管炎、軟髄膜病変、微小出血、T₂*WI、SWI

はじめに

アミロイドβ関連血管炎 (amyloid β-related angiitis) は、血管に沈着したアミロイドβへの免疫反応により引き起こされる中枢神経系血管炎の一つである。臨床的には、脳アミロイドアンギオパチー関連炎症 (cerebral amyloid angiopathy-related inflammation) と同一の疾患概念であるが、病理学的には、狭義の脳アミロイドアンギオパチー関連炎症が血管周囲の炎症にとどまるのに対し、アミロイドβ関連血管炎は血管破壊性の炎症性変化を伴う点で区別される¹⁾。しかし、いずれの場合も、特徴的な画像所見を呈し、ステロイドを中心とした免疫療法に対する反応性が良い²⁾³⁾。このため、迅速な診断を目的とした脳アミロイドアンギオパチー関連炎症の臨床的診断基準が提唱されている。その必須項目には、血管破壊性変化に伴うと考えられる、皮質や皮質下における微小出血を含む出血、あるいは脳表ヘモジデリンの沈着の存在が含まれる⁴⁾⁵⁾。

我々は、複数回施行したMRIにて、微小出血や脳表ヘモジデリン沈着が検出されなかったアミロイドβ関連血管炎の1例を経験した。本例は、両側大脳に軟髄膜病変を認めた。治療可能な本症を見逃さないために、微小出血や脳表ヘモジデリン沈着以外のアミロイドβ関連血管炎の画像所見の特徴を見出すことは重要と考え、報告する。

症 例

患者：75歳、女性

主訴：言葉がでない

既往歴：高血圧症のために降圧薬を内服していた。日常生活動作は自立していた。

現病歴：前医に入院する1か月前に趣味の踊りが拙くなったと友人から指摘された。入院2日前に頭痛があり、人の名前を思い出せなかった。入院当日、言葉が出ず、視点が合わない様子がみられ、診察上では右同名半盲を認めた。頭部MRI DWI、FLAIR、T₂WIにおいて左側頭後頭葉に高信号を認めた (Fig. 1A, B)。FLAIR画像では皮質の高信号と脳溝の狭小化を認めた (Fig. 1B)。T₂*WIでは微小出血を認めなかった (Fig. 1C)。心房細動は認められなかったが、数日経過した心原性脳塞栓症が疑われ、エドキサパンが開始された。心エコー検査では、壁運動正常、壁の厚さ正常で、EF = 69%、左房径の拡大を認めなかった。入院4日後には全失語となり、さらに意識障害が進行した。脳波検査では全般的な徐波を認め、非痙攣性てんかん重積状態が疑われ、レベチラセタムが投与された。しかし、意識障害と全失語は改善せず、右不全麻痺につき左不全片麻痺が出現した。エドキサパンからアピキサパンへ抗凝固薬が変更された。入院36日後の頭部MRI DWIでは両側大脳半球皮質や皮質下に多発する高信号域を認め (Fig. 2A)、

*Corresponding author: 新潟大学脳研究所脳神経内科 [〒951-8585 新潟県新潟市中央区旭町通1-757]

¹⁾ 新潟大学脳研究所脳神経内科

²⁾ 新潟大学脳研究所病理学分野

(Received June 28, 2019; Accepted November 21, 2019; Published online in J-STAGE on February 26, 2020)

doi: 10.5692/clinicalneuroi.cn-001340

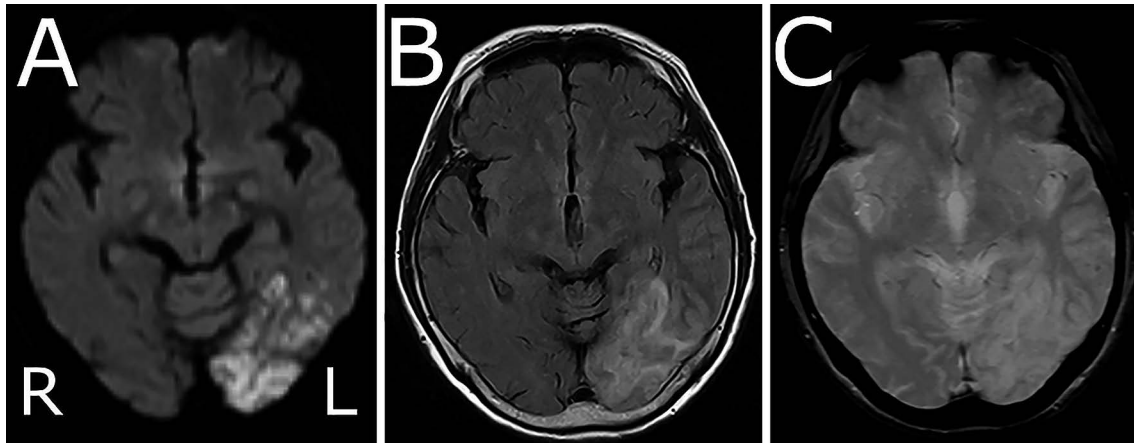


Fig. 1 MRI on admission.

(A) DWI (1.5 T; Repetition time (TR) 3,800; Echo time (TE) 80) showed high signal intensity from the occipital lobe to the temporal lobe. (B) FLAIR images (1.5 T; TR 8,000; TE 106) showed swelling of the cortex of the left temporal lobe. (C) T_2^* -weighted images (1.5 T; TR 650; TE 20) showed no microbleeding. (A–C) Manufacturer: SIEMENS; model name: Avanto.

同部位のみかけの拡散係数 (apparent diffusion coefficient; ADC) は低下していた。軽度の水頭症によるものと考える脳室の拡大を認めた。入院 39 日後の脳脊髄液検査では細胞数 $42/\mu\text{l}$ (単核球 88%)、蛋白 177 mg/dl 、糖 95 mg/dl であり、オリゴクローナルバンドが陽性であった。入院 46 日後のガドリニウム造影 $T_1\text{WI}$ では造影病変を認めなかった。前医入院 67 日後、進行する経過の精査加療を目的に当院に転院した。

転院時現症：体温 36.7°C 、血圧 $123/60\text{ mmHg}$ 、脈拍 $105/\text{分}$ ・整であった。一般身体所見に異常はなかった。神経学的には、JCS III-200 の意識障害を認め、頂部硬直を認めた。眼位は左または右に偏視することがあり、瞳孔は正円同大で対光反射は迅速であった。痛み刺激による左上肢の逃避反応は乏しかった。四肢深部腱反射は減弱しており、病的反射は認めなかった。

転院時検査所見：血算は異常がなく、CRP 陰性であったが、血沈 51 mm/時 と亢進していた。抗核抗体、抗 SS-A 抗体、抗 SS-B 抗体、抗好中球細胞質抗体 (MPO-ANCA)、抗好中球細胞質抗体 (PR3-ANCA)、血清アンジオテンシン変換酵素 (ACE) はいずれも陰性であった。可溶性 IL2 受容体は 898 U/l (正常値： $122\sim 496\text{ U/ml}$) と高値を認めた。脳脊髄液検査では、細胞数 $22/\mu\text{l}$ (単核球 100%)、蛋白 139 mg/dl 、糖 86 mg/dl (血糖 130 mg/dl) であり、 β_2 ミクログロブリン $4,158\text{ ng/ml}$ (61 歳以上の正常値： $996\sim 2,423\text{ ng/ml}$)、可溶性 IL-2 受容体 280 U/l (参考値 100 U/ml 以下) と高値を認めた。脳脊髄液の細菌培養、真菌培養、抗酸菌培養検査はいずれも陰性、結核菌 PCR は陰性であった。頭部 MRI FLAIR 画像では大脳全域に脳溝に沿った高信号を呈し (Fig. 2B)、ガドリニウム造影 $T_1\text{WI}$ では、両側大脳と小脳の軟髄膜に沿った造影効果を認めた (Fig. 2C)。左後頭葉の MR spectroscopy では、N-acetyl aspartate/creatinine 比は 1 未満であり、choline/creatinine 比はやや上昇していた。

転院後経過：前医入院 67 日後よりアピキサバンは中止した。前医入院 85 日後、診断確定のため、左後頭葉病変の脳生検を施行した。開頭後、硬膜は緊満し、硬膜切開すると、腫脹した後頭葉が硬膜切開窓から盛り上がるようであった。脳表、皮質、皮質下組織がともに検体として提出できるように、脳表から深さ約 1 cm 程度のところまでの $13 \times 10\text{ mm}$ 、 $10 \times 7\text{ mm}$ 、 $8 \times 4\text{ mm}$ 、 $6 \times 4\text{ mm}$ の合計 4 個の生検組織を摘出した。血管壁に多くの炎症細胞浸潤を認め、血管壁の破壊、フィブリノイド壊死、血栓形成を認めた。炎症細胞はリンパ球、特に CD3 陽性の T 細胞が主体であり、顆粒球は少数のみ存在した。多核巨細胞も認められた。脳実質にはアミロイド β の沈着は認めなかったが、血管壁にアミロイド β 蛋白の沈着を認めた (Fig. 3)。以上からアミロイド β 関連血管炎と診断した。ApoE 遺伝子型は $\epsilon 2/\epsilon 3$ であった。前医入院 100 日後の MRI FLAIR 画像では右頭頂後頭葉に新規病変を認め、 $T_2^*\text{WI}$ では皮質下に少数の微小出血を認めた (Fig. 4A, B)。前医入院 105 日後からメチルプレドニゾロン $1,000\text{ mg}$ 点滴静注を 3 日間、続いてプレドニゾロン 40 mg 内服を開始した。治療開始後、発語量は増え、会話は成立するようになり、前医入院 6 か月後までには、食事摂取が可能になり、軽介助下での歩行器歩行となった。画像所見では、大脳の腫脹と軟髄膜病変は改善傾向を示した。一方で、前医入院 123 日後の susceptibility-weighted imaging (SWI) では多数の微小出血を認めた (Fig. 4C)。本症例の経過概要を Fig. 5 に示した。

考 察

本症例は、繰り返し施行した $T_2^*\text{WI}$ において、微小出血や脳表へモジエリンの沈着を捉えられなかったアミロイド β 関連血管炎である。アミロイド β 関連血管炎またはアミロイドアンギオパチー関連炎症の診断には、脳 MRI におけるこれら

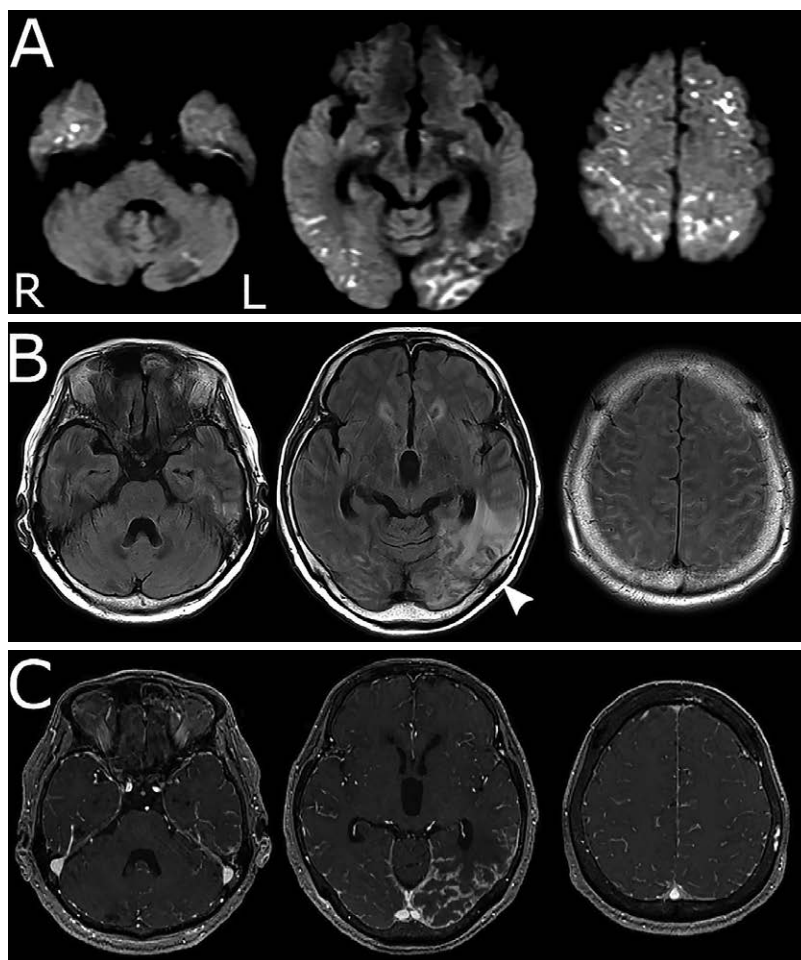


Fig. 2 MRI showed extensive brain lesion with diffuse leptomeningeal enhancement.

(A) DWI (1.5 T; TR 3,300; TE 70.1) performed on day 36 of hospitalization showed high signal scattered lesions in the bilateral cerebrum. (B, C) MRI performed on day 67 of hospitalization. (B) FLAIR images (3 T; TR 12,000; TE 92) showed high signal along the sulcus in the cerebral hemispheres and enlargement of the ventricle. The left occipital lobe lesion progressed in FLAIR images. White arrowheads indicates the brain biopsy site. (C) Gadolinium enhanced T₁-weighted image (3 T; TR 16; TE 4.7) showed diffuse leptomeningeal enhancement in the bilateral cerebral and cerebellar hemispheres. (A–C) Manufacturer: SIEMENS; model name: Prisma.

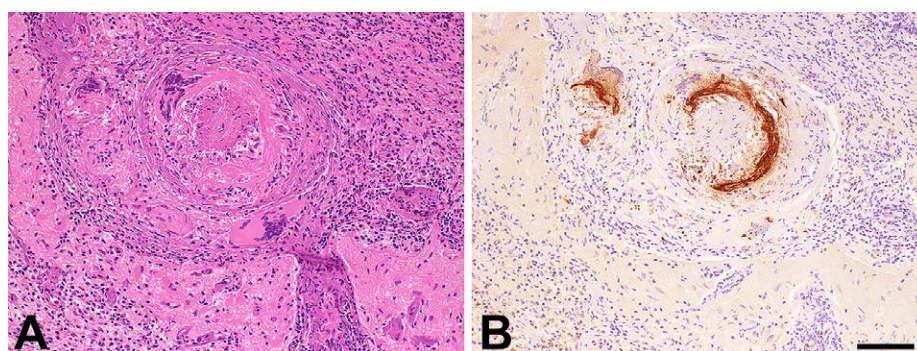


Fig. 3 Histopathological features of the biopsy specimen.

(A) Hematoxylin and eosin staining. A leptomeningeal artery showing destruction of the wall and thrombus within the lumen. Note the conspicuous inflammatory infiltrates and multinucleated giant cells in the arterial wall and adjacent subarachnoid space. Ischemic changes are evident in the nearby cerebral cortex. (B) Immunostaining with diaminobenzidine as the chromogen. A serial section of (A) demonstrating strong immunoreactivity for amyloid- β ($A\beta$) within the arterial wall and cytoplasm of a giant cell. There was no immunoreactivity in the cerebral parenchyma. Bar = 100 μ m for A and B.

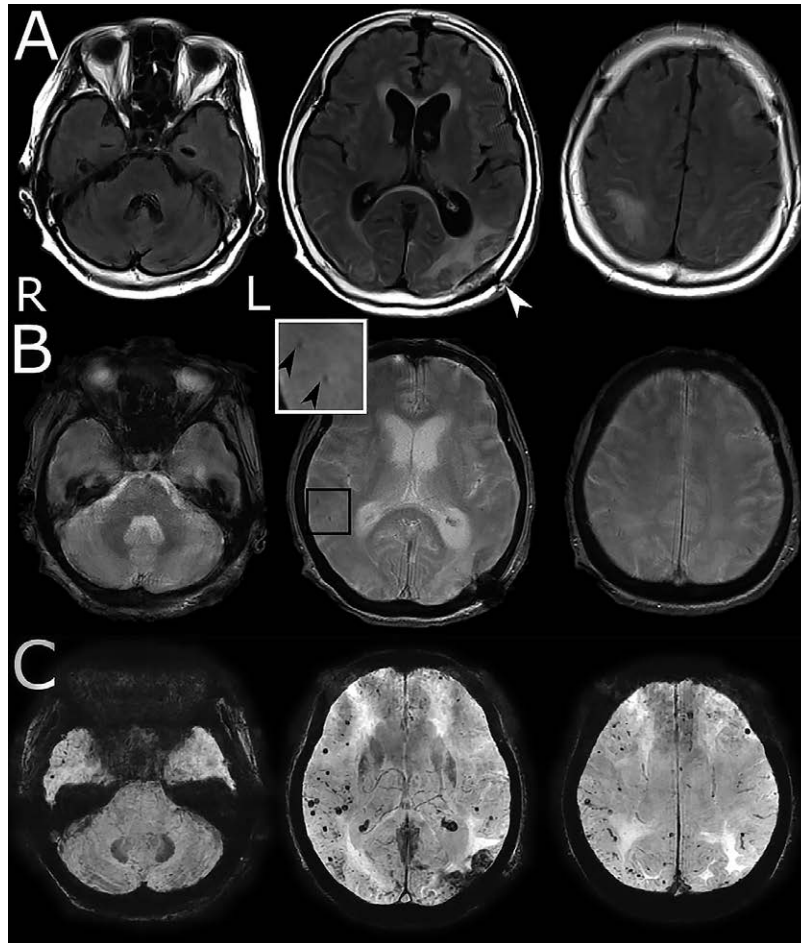


Fig. 4 MRI after steroid treatment showed a large number of microbleeding.

(A, B) MRI performed on day 100 of hospitalization. (A) FLAIR image (3 T; TR 10,000; TE 98) showed a new lesion in the right occipitoparietal lobe. (B) T_2^* -weighted image (3 T; TR 600; TE 10) showed slight microbleeding (black arrowheads in the magnified image). Superficial hemosiderosis associated with the brain biopsy was also observed in the left temporooccipital lobe. (C) Susceptibility-weighted imaging (SWI) (3 T; TR 58.6; TE 41.208) performed on day 122 of hospitalization, which was after steroid treatment, increased microbleeding. (A, B) Manufacturer: SIEMENS; model name: Prisma. (C) Manufacturer: GE MEDICAL SYSTEMS; model name: DISCOVERY MR750w.

の所見が重要とされる。2011年のChungらの脳アミロイドアンギオパチー関連炎症の診断基準では、微小出血を含む出血が皮質や皮質下に存在すること、あるいは脳葉出血の既往があることを必須としている⁴⁾。さらに、2016年のAurielらの診断基準でも、微小出血を含む出血が皮質や皮質下に存在すること、あるいは脳表ヘモジデリンの沈着を必須項目としている⁵⁾。しかし、これらの臨床的診断基準は、脳生検を経ずに診断することを目的にしており、感度よりも特異度を優先していることに留意すべきである⁵⁾。実際、アミロイドβ関連血管炎24症例において、SWIまたは T_2^* WIにおいて微小出血を認めたのは21例(87.5%)であった³⁾。本症例は、前入院3か月以上経った6回目の T_2^* WIにおいて、わずかな微小出血を検出し、4か月後のSWIで多数の微小出血を認めた。

本症例において、病初期には T_2^* WIで検出されなかった微小出血が、治療後のSWIで多数検出された画像経過から、血

管炎による浮腫が先行し、つづいて、脆弱化した血管から出血に至ったものと推定した。アミロイドβ関連血管炎の微小出血陰性の既報告でも、同様の病態が考察されている⁶⁾。一方、脳アミロイドアンギオパチーは抗凝固薬の内服に関連した脳内出血の危険因子とされるため⁷⁾、本症例では抗凝固薬を経過中に内服していた影響も考慮された。しかし、微小出血の顕著な増加は、抗凝固薬中止55日後であり、その影響は乏しいと考えられる。微小出血が多数出現する他疾患には、高血圧性の血管障害、可逆性後部白質脳症、感染性心内膜炎、心臓粘液腫などがあるが⁸⁾、本症例では身体所見、MRI所見、心エコー検査、臨床経過から否定された。本症例におけるオリゴクローナルバンド陽性の意義は明らかではないが、アミロイドβ関連血管炎では通常陰性であるものの⁹⁾、陽性であった報告も存在しており¹⁰⁾。この陽性所見では本症を否定できないと考えられる。

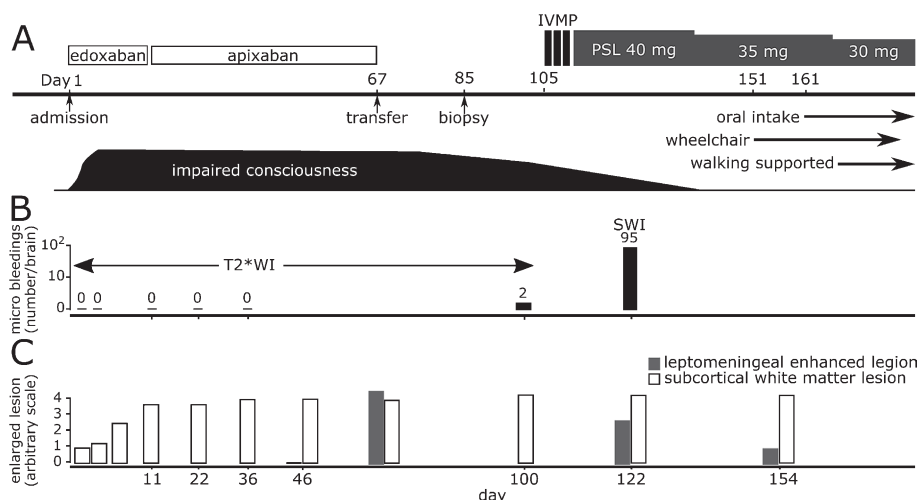


Fig. 5 Clinical course.

(A) Outline of the course of treatment and symptoms. (B, C) Despite the enlargement of subcortical white matter lesions and leptomeningeal lesions (C), no hemorrhagic lesions were detected in T_2^* WI (B). After treatment, neurological symptoms and leptomeningeal lesions improved, while increased microbleeding was detected in SWI (B). The horizontal axis represents the number of days of hospitalization. (C) Relative extent of enlargement for subcortical white matter lesions and leptomeningeal enhancement lesions. IVMP, intravenous methylprednisolone; PSL, prednisolone; T_2^* WI, T_2^* weighted image; SWI, susceptibility-weighted image.

本症例の病初期に微小出血が検出されなかったのは、SWIが撮像されなかったことによる可能性は否定できない。しかし、 T_2^* WIでは出血性病変が全く検出できず、SWIで出血性病変が検出できたアミロイドβ関連血管炎の報告は渉猟の範囲内で存在しない。一方、脳アミロイドアンギオパチー患者の検討では、 T_2^* WIに比しSWIが微小出血の検出により優れるとの報告があり¹¹⁾、アミロイドβ関連血管炎における微小出血の検出においても、SWIが優れているだろうことが推測される。しかしながら、 T_2^* WI陰性例に対し、アミロイドβ関連血管炎を疑いSWI撮像や生検といった診断プロセスに進むためには、出血性病変以外の画像的特徴を見出すことがより重要になる。

脳MRIにおける軟髄膜に沿った造影病変は、アミロイドβ関連血管炎を疑わせる所見のひとつである^{12)~14)}。本症例では、発症時には、ガドリニウム造影 T_1 WIで異常は明らかではなかったが、その後、両側大脳と小脳に軟髄膜病変が広がった。また、ガドリニウム造影 T_1 WIで異常が明らかでなかった時期でも、頭部MRI FLAIR画像で大脳全域に脳溝に沿った高信号を呈していた。これらは生検組織で認めた血管壁の炎症やアミロイドβ沈着の影響を反映しているものと推察された¹⁵⁾。微小出血が検出されなくともびまん性の軟髄膜病変を認めた場合には、アミロイドβ関連血管炎を疑うことが重要と思われる。

さらに本症例では、両側大脳半球の皮質や皮質下に細胞性浮腫を疑う散在性のDWI高信号を認めた。ステロイド治療に伴う臨床・画像所見の改善と併せて考えると、少なくとも大部分は多発性の小血管領域における可逆性の循環不全によるものと考えられる。渉猟する限り、このような画像所見を呈

したアミロイドβ関連血管炎の報告はなかった。したがって、この所見がアミロイドβ関連血管炎に特徴的かどうかの判断は、今後の続報を待つ必要がある。

発症当初、昏睡に至り、広範な大脳病変が急速に拡大したにも関わらずMRIにて微小出血が検出されなかったアミロイドβ関連血管炎を報告した。MRI所見として、びまん性の軟髄膜病変と、皮質及び皮質下に散在性のDWI高信号病変を認めた点が特徴的であった。これらの画像所見を呈した場合、現存の臨床的診断基準を満たさなくても本症を疑い、脳生検による病理学的診断による迅速な診断と、治療介入が望まれる。

本報告の要旨は、第224回日本神経学会関東・甲信越地方会で発表し、会長推薦演題に選ばれた。

謝辞：APOEの測定をいただきました新潟大学脳研究所遺伝子機能解析学分野 春日健作先生に深謝いたします。

※著者全員に本論文に関連し、開示すべきCOI状態にある企業、組織、団体はいずれも有りません。

文 献

- 1) Moussaddy A, Levy A, Strbian D, et al. Inflammatory cerebral amyloid angiopathy, amyloid-β-related angiitis, and primary angiitis of the central nervous system: similarities and differences. *Stroke* 2015;46:e210-e213.
- 2) Eng JA, Frosch MP, Choi K, et al. Clinical manifestations of cerebral amyloid angiopathy-related inflammation. *Ann Neurol* 2004;55:250-256.
- 3) Danve A, Grafe M, Deodhar A. Amyloid beta-related angiitis—a case report and comprehensive review of literature of 94 cases. *Semin Arthritis Rheum*. 2014;44:86-92.

- 4) Chung KK, Anderson NE, Hutchinson D, et al. Cerebral amyloid angiopathy related inflammation: three case reports and a review. *J Neurol Neurosurg Psychiatry* 2011;82:20-26.
- 5) Auriel E, Charidimou A, Gurol ME, et al. Validation of clinicoradiological criteria for the diagnosis of cerebral amyloid angiopathy-related inflammation. *JAMA Neurol* 2016;73:197-202.
- 6) Sakaguchi H, Ueda A, Kosaka T, et al. Cerebral amyloid angiopathy-related inflammation presenting with steroid-responsive higher brain dysfunction: case report and review of the literature. *J Neuroinflammation* 2011;8:116.
- 7) Charidimou A, Gang Q, Werring DJ. Sporadic cerebral amyloid angiopathy revisited: recent insights into pathophysiology and clinical spectrum. *J Neurol Neurosurg Psychiatry* 2012;83:124-137.
- 8) Charidimou A, Krishnan A, Werring DJ, et al. Cerebral microbleeds: a guide to detection and clinical relevance in different disease settings. *Neuroradiology* 2013;55:655-674.
- 9) Scolding NJ, Joseph F, Kirby PA, et al. Abeta-related angiitis: primary angiitis of the central nervous system associated with cerebral amyloid angiopathy. *Brain* 2005;128:500-515.
- 10) Kurian M, Burkhardt K, Assal F, et al. Amyloid plaques and intraneuronal tau inclusions in A-beta-related angiitis (ABRA). *Neuropathol Appl Neurobiol* 2012;38:391-394.
- 11) Cheng AL, Batool S, McCreary CR, et al. Susceptibility-weighted imaging is more reliable than T₂*-weighted gradient-recalled echo MRI for detecting microbleeds. *Stroke* 2013;44:2782-2786.
- 12) Salvarani C, Hunder GG, Morris JM, et al. Aβ-related angiitis: comparison with CAA without inflammation and primary CNS vasculitis. *Neurology* 2013;81:1596-1603.
- 13) Salvarani C, Morris JM, Giannini C, et al. Imaging findings of cerebral amyloid angiopathy, Aβ-related angiitis (ABRA), and cerebral amyloid angiopathy-related inflammation. *Medicine (Baltimore)* 2016;95:e3613.
- 14) 小池佑佳, 大内東香, 佐藤朋江ら. MRI で髄膜造影を呈し脳生検で診断した脳アミロイドβ関連血管炎の1例. *Brain Nerve* 2013;65:693-697.
- 15) Martucci M, Sarria S, Toledo M, et al. Cerebral amyloid angiopathy-related inflammation: imaging findings and clinical outcome. *Neuroradiology* 2014;56:283-289.

Abstract

Amyloid β-related angiitis presenting extensive brain involvement without detection of hemorrhagic lesions: A case report

Yuya Hatano, M.D.¹⁾, Akihiro Sugai, M.D., Ph.D.¹⁾, Takuma Yamagishi, M.D.¹⁾, Akihiro Nakajima, M.D.¹⁾, Akiyoshi Kakita, M.D., Ph.D.²⁾ and Osamu Onodera, M.D., Ph.D.¹⁾

¹⁾Department of Neurology, Brain Research Institute, Niigata University

²⁾Department of Pathology, Brain Research Institute, Niigata University

In amyloid β-related angiitis, cortical or subcortical microbleeding or cortical superficial siderosis supports clinical diagnosis. However, here we present a 75-year-old female case of amyloid β-related angiitis that did not initially show these lesions. The patient developed right homonymous hemianopia and aphasia, and subsequently became comatose. Her brain lesions progressed extensively from the left occipital lobe to the bilateral cerebral hemispheres, with diffused leptomeningeal lesions and scattered DWI high-intensity lesions. After pathological diagnosis, steroid treatment improved her symptoms as well as imaging findings. No hemorrhagic lesions were detected in the T₂*-weighted imaging performed before treatment. However, susceptibility-weighted imaging performed after treatment showed a number of lesions with microbleeding. The clinical features of amyloid β-related angiitis that do not show hemorrhagic lesions at onset should be investigated for rapid therapeutic intervention in the future.

(*Rinsho Shinkeigaku (Clin Neurol)* 2020;60:187-192)

Key words: amyloid β-related angiitis, leptomeningeal lesion, microbleeding, T₂*-weighted imaging, susceptibility-weighted imaging