



60-jähriger Patient mit Hemiparese links nach Bronchoskopie

60-year-old man with left-sided hemiparesis after bronchoscopy

Autoren

Marvin Meßemer¹, Stefan Waibel¹, Markus Weinger²

Institute

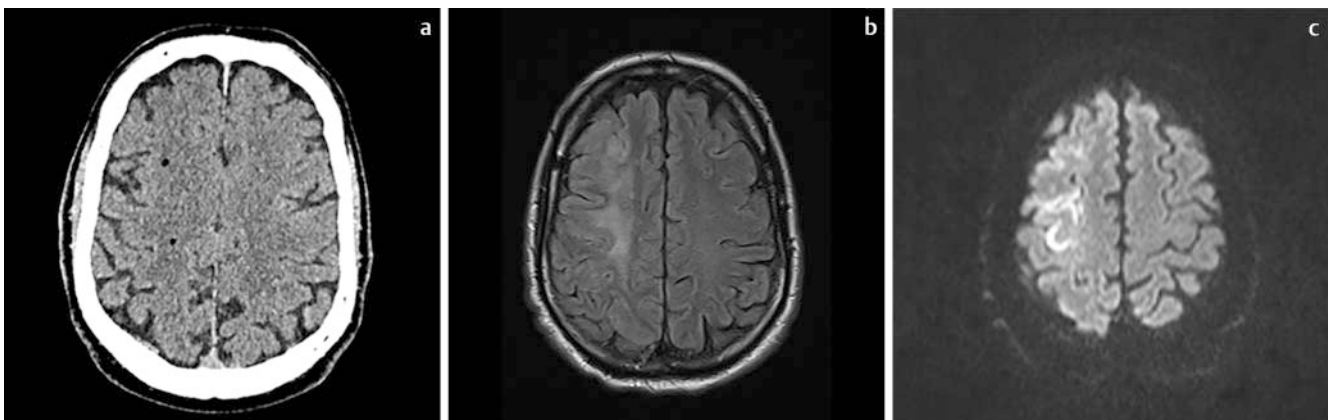
- 1 Zentrum für Innere Medizin, Kliniken Ostalb, Stauferklinikum Schwäbisch Gmünd
- 2 Diagnostische Radiologie und Nuklearmedizin, Kliniken Ostalb, Stauferklinikum Schwäbisch Gmünd

Bibliografie

DOI <https://doi.org/10.1055/a-1113-1121>
 Dtsch Med Wochenschr 2020; 145: 655–656
 © Georg Thieme Verlag KG, Stuttgart · New York
 ISSN 0012-0472

Korrespondenzadresse

Dr. med. Marvin Meßemer
 Stauferklinikum Schwäbisch Gmünd
 Zentrum für Innere Medizin, Wetzgauer Straße 85,
 73557 Mutlangen
marvin.messemer@kliniken-ostalb.de



► **Abb. 1** **a** CT-Schädel, transversale Schicht. **b** MRT-Schädel, transversale Sequenz: T2Flair-Wichtung. **c** MRT-Schädel, transversale Sequenz: DWI-b1000-Wichtung.

Ein 60-jähriger Mann stellt sich mit Dyspnoe und respiratorischer Partialinsuffizienz in der zentralen Notaufnahme vor. Es stellt sich radiologisch der Verdacht auf eine pulmonale Sarkoidose, woraufhin eine Bronchoskopie mit Kryobiopsie durchgeführt wird. Unmittelbar danach entwickelt der Patient eine linksseitige armbetonte Hemiparese, was zur dargestellten zerebralen Bildgebung führt (► **Abb. 1a**, 3 Tage später ► **Abb. 1b, c**). Die Untersuchungen zeigen 2 pathologische Befunde.

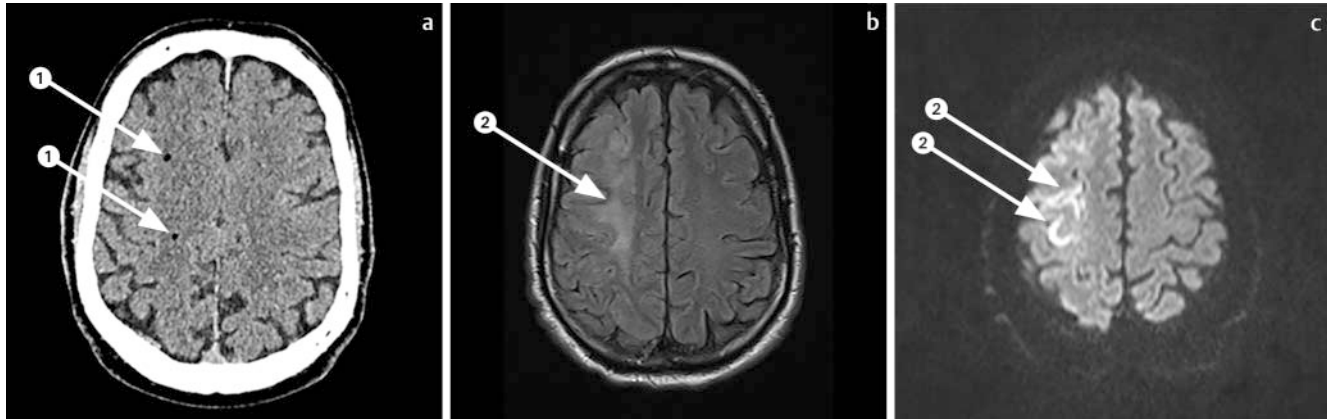FRAGEN

- Welche Befunde sind es?
- Erlauben diese Befunde eine Diagnose?
Wenn ja, welche?
- Sind Differenzialdiagnosen möglich?
Wenn ja, welche?



60-jähriger Patient mit Hemiparese links nach Bronchoskopie

60-year-old man with left-sided hemiparesis after bronchoscopy



► **Abb. 2** a CT-Schädel, transversale Schicht. b MRT-Schädel, transversale Sequenz: T2Flair-Wichtung. c MRT-Schädel, transversale Sequenz: DWI-b1000-Wichtung.

Befunde

1. 2 kleine Luftbläschen in der rechten Großhirnhemisphäre im paraventriculären Marklager und kortikal frontal
2. Kortikale Diffusionsrestriktion rechts frontal mit umgebendem Marklagerödem

Diagnose

Zerebrale Ischämie nach Luftembolisation

Differenzialdiagnosen

Zerebrale Ischämie anderer embolischer Ätiologie (Vorhofflimmern, Plaques)

Erläuterung

Bei der notfallmäßig durchgeführten CT-Bildgebung nach Ausbildung der Hemiparese wurden Luftbläschen erkannt. In Zusammenschau mit Klinik und Verlauf (Z. n. Bronchoskopie) ergab sich somit die Verdachtsdiagnose einer zerebralen Luftembolisation mit konsekutiver Ischämie. Die Ischämie konnte im Verlaufs-MRT gesichert werden. Bei unserem Patienten wurde umgehend im Zeitfenster eine systemische Lyse-Therapie mit Actilyse durchge-

führt mit dem Hintergedanken einer möglichen Thrombusbildung durch den Kontakt Luft-Blut. Wir entließen den Patienten nach Diagnostik und Therapieeinleitung der Sarkoidose sowie neurologischer Frührehabilitation ins häusliche Umfeld. Eine weitere neurologische RehaMaßnahme wurde bei residueller Hemisymptomatik in die Wege geleitet.

Die Luftembolisation mit konsekutiver zerebraler Ischämie gehört zu den sehr seltenen, aber schwerwiegenden Komplikationen einer Bronchoskopie [1]. Direkte Ursachen für die Embolie werden diskutiert, wie Druckveränderungen durch Atemmanöver (Husten, Pressen) des Patienten direkt während der Biopsie. Die Druckveränderung (Über- zu Unterdruck) während der Probenentnahme könnte zu einem Übertritt von Luft aus der Alveole ins Blut führen, konsekutiv dann zu einer Embolisierung der Luft. Letztlich ist der genaue Pathomechanismus jedoch nicht geklärt [2].

Literatur

- [1] Tsuji T, Sonobe S, Koba T et al. Systemic Air Embolism Following Diagnostic Bronchoscopy. Intern Med 2017; 56: 819–821
- [2] Almas ET, Casserly B. Air embolism following bronchoscopy with fine needle aspiration: An unexpected complication. Respir Med Case Rep 2018; 25: 228–232