

## 非失語性呼称障害：自験例報告および文献的考察

稲富雄一郎<sup>1)\*</sup> 松田 実<sup>2)</sup> 水田 秀子<sup>3)</sup>

要旨：71歳，女性，右利き。突然の会話困難で発症した。入院時，覚醒は良好であったが，多幸的であり，失見当識，近時記憶障害，病態否認を認めた。発話は流暢で復唱や単語理解は良好であり，視覚性呼称障害も軽微であった。一方，喚語障害，無関連錯語を認め，語流暢性課題時や自由会話，特に病院で激昂した場面の説明で顕著となる状況依存性を伴っていた。MRIでは左視床灰白隆起動脈領域に梗塞巣を認めた。SPECTでは左視床，前頭葉眼窩部，内側部，側頭葉内側部に集積低下を認めた。本例は非失語性呼称障害であると診断した。同症候の既報告例では喚語障害と無関連錯語に加え，情動障害，病態否認のいずれかが併存していた。

(臨床神経 2021;61:288-296)

Key words：非失語性呼称障害，無関連錯語，視床，病態否認，状況依存性

## 前 文

失語の定義について，山鳥は「大脳の損傷に由来する，一旦獲得された言語記号の操作能力の低下ないし消失」とした<sup>1)</sup>。しかし続けて「実際の臨床では失語性の障害と非失語性の境界は明らかではない」，「理論的にも失語と非失語の境界は必ずしも明らかでない」とも述べた。

一方，浜中らは失語の辺縁群を形成する非失語性の言語障害を，“peri-aphasic language disorders”と総称した<sup>2)</sup>。その範疇として，失語と意識障害，認知症，精神運動性障害，前頭葉性思考障害との境界領域に，それぞれ非失語性呼称障害，語義失語，反響言語/同語反復/無言症，力動性失語を位置づけた。

このうち非失語性呼称障害（non-aphasic misnaming）は，1952年に Weinstein と Kahn が提唱した症候概念である<sup>3)</sup>。波多野はその特徴として，言語症候では無関連錯語，記号索性錯語，書字障害を，随伴症候では失見当識，記憶力障害，作話，ふざけ症，でまかせ応答，病態否認，保続などを指摘した<sup>4)</sup>。初報告から約70年の現時点で報告は17症例<sup>2)3)5)~13)</sup>のみであり（Table 1），特に，海外では Cummings<sup>5)</sup>の報告を最後に報告例はなく，成書でも Weinstein の初報告の紹介にとどまる<sup>14)15)</sup>。発症機序については知覚・意欲の変化<sup>3)</sup>，遷延錯乱状態<sup>2)</sup>，思考・情動障害<sup>4)</sup>，左右脳離断に伴う作話反応<sup>6)</sup>などが論じられてきたが，いまだ一定の結論は得られていない。

このように非失語性呼称障害についての理論的な定義は未確立にもかかわらず，症例検討がされてきた。神経症候の中には明確な定義は困難であるが，その症候概念が一連の類似性をもって総括される，Wittgenstein のいう「家族的類似性」<sup>16)</sup>を持つものがある。本症候の概念についても，その家族的類似性が共有されてきたと考える。本症候の既報告例の臨床像を鳥瞰し，症候学上の問題点を抽出することは，その症候概念を明確にし，定義設定にも有用と考える。

そこで本稿では，まず非失語性呼称障害と考えられた1自験例を報告し，既報告例の臨床的特徴について検討する。その上で，非失語性呼称障害の症候概念の解明を試みた。なお，本報告に際し患者より書面による承諾をえた。

## 症 例

患者：71歳，女性，右利き

主訴：会話困難

既往歴：糖尿病を指摘されていた。機会飲酒。喫煙歴なし。家族歴：特記事項なし。2親等内に左利きの者なし。

生活歴：教育歴16年。経営コンサルタント会社を自営。最近は食品加工業者と取引があった。

現病歴：今回発症まで会話，行動に異常はなかった。2011年7月某日（第1病日）夜，自宅で会話がかみ合わないことに娘が気付いた。翌日も出社したが，会話がかみ合わず，文字も上手く書けなかった。本人に自覚症状はなかった。同日

\*Corresponding author: 済生会熊本病院脳神経内科 [〒 861-4193 熊本市南区近見 5-3-1]

<sup>1)</sup> 済生会熊本病院脳神経内科<sup>2)</sup> いずみの杜診療所<sup>3)</sup> 藤井会リハビリテーション病院リハビリテーション部

(Received September 14, 2020; Accepted January 5, 2021; Published online in J-STAGE on April 17, 2021)

doi: 10.5692/clinicalneuro1.cn-001545

Table 1 Clinical characteristics of patients with non-aphasic misnaming reported in the literature.

Age/Sex	Paraphasia	Neurological deficits other than paraphasia	Etiology	Responsible lesion	Clinical classification**	Disease course (time after onset)	Reference
<b>Right hemispheric lesion</b>							
52F*	irrelevant, monemic	selective misnaming, amnesia, anosodiaphoria	tumor	(operative finding) right frontal lobe	4***	not described	3
55M	verbal, irrelevant, neologisms	amnesia, confabulation, paraphagia, paralexia, anosodiaphoria, situation-dependent	trauma	(operative finding) right temporal lobe	4	(3 months) slightly improved with dysgraphia	2
65M	irrelevant, neologisms, preservation	disorientation, selective misnaming, confabulation, paraphagia, anosognosia	ICH	right temporal lobe, putamen, globus pallidus, internal capsula	4***	(8 months) no marked change	6
<b>Left hemispheric lesion</b>							
24M	irrelevant, neologisms	confabulation, paraphagia, anosodiaphoria, moria, situation-dependent	trauma	(operative finding) left frontal and temporal lobe	3	(4 months) improved with amnesia	2
66M	irrelevant, neologisms	amnesia, irritability	toxic disease	(EEG) slow waves in the left temporal lobe	3	not described	5
52F	irrelevant, neologisms, preservation	disorientation, amnesia, paraphagia, anosodiaphoria, apathy	SAH	left frontal lobe, globus pallidus, putamen	1***	(1.5 years) almost improved with paraphasia	9
49M	irrelevant, monemic, preservation	disorientation, moria, euphoria	SAH	left frontal lobe, thalamus, internal capsula	2***	(1 month) improved with amnesia	9
62M	irrelevant, monemic, neologisms	disorientation, amnesia, irritability	trauma	left temporal lobes	2***	(7 months) almost improved with irritability	9
32M	irrelevant, neologisms	disorientation, amnesia, confabulation, anosodiaphoria, euphoria	trauma	left temporal and right occipital lobes	3***	(7 months) slightly improved with amnesia	9
59M	irrelevant, monemic, neologisms	auditory comprehension disturbance, paraphagia, anosodiaphoria, situation-dependent	trauma	left frontal and temporal lobes	2***	(2 years) no marked change	10
55M	irrelevant, monemic	transcortical sensory aphasia, disorientation, amnesia, confabulation, anosodiaphoria, apathy	BI	left frontal and temporal lobes SPECT: low-uptake lesion in the left frontal lobe	2	(6 months) no marked change	11
72F	irrelevant, monemic, preservation	disorientation, amnesia, confabulation, anosodiaphoria, apathy, moria	BI	left thalamus and internal capsula SPECT: low-uptake lesion in the left frontal lobe	2	(6 months) improved with paraphasia	12
54M	irrelevant, monemic, neologisms	transcortical sensory aphasia, disorientation, amnesia, confabulation, apathy	SAH	left frontal and temporal lobes	2	(7.5 months) improved with anosodiaphoria	13
71F	irrelevant, monemic, preservation	disorientation, amnesia, paraphagia, euphoria, anosognosia, situation-dependent	BI	left thalamus and internal capsula SPECT: low-uptake lesion in the left frontal and temporal lobes	3	(3 months) improved with mild word-finding difficulty	present case
<b>Bilateral hemispheric lesion</b>							
46M	verbal, irrelevant	paraphagia, paralexia, anosodiaphoria, situation-dependent	trauma	(EEG) bilateral temporal lobes (right < left)	3	(10 months) improved with amnesia	2
34F	irrelevant	disorientation, amnesia, amnesia, confabulation, paraphagia, anosodiaphoria	trauma	(EEG) slow waves in the bilateral frontal lobes	3	(1.5 months) improved with amnesia	7
34M	irrelevant, neologisms	disorientation, amnesia	trauma	bilateral temporal and left occipital lobes, globus pallidus	1***	(2 years) almost improved	9
<b>Unknown lesion</b>							
44M	verbal, irrelevant, preservation	disorientation, amnesia, confabulation, anosodiaphoria, moria	alcohol abuse	not described	3	(2 months) improved with Korsakov syndrome	8

The evaluation of each neurological symptom, including the classification of paraphasia, is according to the authors' descriptions. \*Only one case was described in detail in this report. \*\*Clinical classification of non-aphasic misnaming based on the analysis of misnaming and location of lesions by Higashitani et al.<sup>9</sup> Group 1 cases with irrelevant paraphasia and irrelevant utterances; Group 2 cases with monemic paraphasia and irrelevant utterances; Group 3 cases with predominantly irrelevant paraphasia; Group 4 cases with non-aphasic misnaming caused by a lesion in the right hemisphere. \*\*\*Classified by Higashitani et al.<sup>9(10)</sup> BI: brain infarction; EEG: electroencephalography; ICH: intracerebral hemorrhage; SAH: subarachnoid hemorrhage; SPECT: single-photon emission computed tomography.

Table 2 Results of the Standard Language Test of Aphasia in the present patient.

	Items of subtests	Perfect score	Day 3	3 months
<b>Auditory comprehension</b>	Auditory word recognition	10	10	10
	Sentence comprehension	10	9	10
	Follow verbal commands	10	8	10
	Kana letter discrimination	10	10	10
<b>Speaking</b>	Object naming	20	19	20
	Word repetition	10	10	10
	Describe behaviors	10	6	10
	Describe a picture	6	3	6
	Sentence repetition	5	4	5
	Word fluency (listing)		2/min.	11/min.
	Read aloud kanji word	5	5	5
	Read aloud kana letters	10	10	10
	Read aloud kana words	5	5	5
	Read aloud short sentences	5	5	5
<b>Reading comprehension</b>	Kanji word-picture matching	10	10	10
	Kana word-picture matching	10	10	10
	Sentence picture matching	10	9	10
	Follow written commands	10	7	10
<b>Writing</b>	Write kanji words	5	5	5
	Write kana words	5	5	5
	Write a description of a picture	6	4	6
	Write kana letters to dictation	10	10	10
	Write kanji words to dictation	5	5	5
	Write kana words to dictation	5	5	5
	Write a dictated sentence	5	4	5

当院救急外来を介助受診し、当科に入院した。なお外来受付時に受付職員と会話中に患者が激昂する場面があった。

一般身体所見：血圧 147/77 mmHg, 脈拍 80 回/分, 整, 体温 36.0°C, 軽度肥満, その他には異常なし。

神経学的所見：意識は覚醒し、多幸的で診療には協力的であった。脳神経に異常なく、右上下肢筋力が MMT4+ と低下していた。協調、変換運動、感覚系は正常であった。

神経心理学的所見：見当識の質問には年を 2064 年、月日も大きく外れ、現在地をロケット地方のロケット病院（本症例で唯一の新造語）と答えた。自伝的記憶、社会的出来事の想起は良好であった。また近時記憶障害を認め、改訂長谷川式簡易知能スケールで 11 点（失点は見当識 3 点、引き算 1 点、逆唱 2 点、遅延再生 6 点、物品記銘 2 点、語流暢性 5 点）、Mini-Mental State Examination (MMSE) は 20 点（失点は見当識 3 点、引き算 3 点、遅延再生 3 点、書字 1 点）であった。視覚認知や行為には異常なかった。

言語（標準失語症検査, Table 2）では、発話は流暢かつ多弁であり、音の歪み、プロソディの異常、努力性は認めなかった。復唱は 4 文節文まで可能であり、単語、短文理解、口頭指示への従命は異常なかった。呼称では時に無関連錯語（こま→エンピツ）や、記号素が二つ以上組み合わせられて生じる記号素性錯語（てんとう虫→ナントカクリーム、門松→コンビニマクラ）を認めた。音韻性錯語は認めず、目標語と音の関連性がない非実在語である新造語はまれであった。また呼称、物品用途説明課題に際して前の質問への回答が保続となることがあった。自由会話や語流暢性課題（野菜→クラゲ、カモツ、ヤマトニ）では無関連錯語や的外れな応答が顕著であった。家族によれば、これら錯語の一部は業務上の会話で本人が最近使った可能性があるとのことであった。

以下に発話の実例を提示する。文脈から本人の意図が明確な語句は漢字表記とした。

「(お子さんは何人いますか?) いません。もうアレですか

## A. Writing a description of a picture

男の人がいます。

男の人がいます。

道があるきはじめました。

道をぬるきははじめました。

ところ\_がきゆうに風がふいてきて

ところきゆうに風がふいてきて

ぼうしをとばされ川に(お)

ぼうしをとばされ川にお

ちそうになりおっこちそうになりました。

ちそうになりおこちそうになりました。

かわにお(ち)そうになってひろいあげました。かわにかうにかいてひろいあげました。

## B. Writing dictated sentence

本屋で地図を買った。

本屋でち地図を買った。

野球のニュースを見た。

野球のニュースを見た。

地下鉄はとても便利  
です。

地下鉄はとても便利  
です。

ボクシングの試合があった。

ボクシングのしあひがあった。

海辺の町にくらす。

うみべのちのくらす。

海辺の町に暮らす。

うみべのちにくらす。

Fig. 1 Writing samples.

A. Writing a description of a cartoon: Correct sentences are shown on the left side of the patient's writing samples. Errors (including word neologisms) are underlined. B. Writing a dictated sentence: Test sentences are shown on the left side of the patient's writing samples. Errors (including word neologisms and preservations) are underlined.

ら。(ではこの前来てたのは?)もう嫁いでますから、リード  
ですの(註:二人娘,うち一人と同居)。

「(お住まいはどこでした?)えーっと××タクシーの方だ  
から、えーっと。もう保険に入ったから利子はないと」。

「(どのように外来を受診しましたか?)えっと、なんで来  
たねて言いなはったけん、昨日できました、て、だけんで、  
丁度あん人のコップを、こぎゃんコップに入るぐらいの石は  
引っ付けてきて、引っ付けてきて、そしてそれが昨日の暴力と  
関係がある、ということで、いや違う、暴力ていうか、私は  
そういう人が入ることを非常に平べったくしたカタですね、  
あの、普通の、モノサシていうかあの、そんなみじめですよ  
ね、そんなのを出して、そして昨日のだけけんいうて、昨日の  
申し、申し込み書か、それをずっとハツゲンしてもらって、  
とにかく、もうなんもにかもなくして、もう話がついとつと  
ならですね、えっとリンククにしましょう、とってリンクク  
はこのハナと違って、うちが持って行ったのと違って、(以  
下略)」。

多弁であり、自己修正や途絶はわずかであった。一方、仕  
事内容や家庭生活の説明では内容は空疎で省略が多かったが、  
無関連錯語はわずかに認める程度であった。上述のように外  
来で激昂した場面の説明になると、無関連錯語や的外れな応  
答が顕著となる状況依存性を伴っていた。標準失語症検査の  
漫画説明では「すぐくスムーズに発達しました。そしたら突  
風が吹いてきて帽子が飛ばされました。慌てて一生懸命風  
に向かって追いかけてました。そしたら運良く川を渡ろうとする  
のにつかまりました。ボートに流されようとした物につかま

りました」。患者に会話に不自由があるか複数回尋ねたが、常  
に不自由はないと答えた。

読字は良好であった。書字では書称は良好であるが、書き  
取りや自由書字で音韻性錯書、省略、保続、新造文字(多く  
は実在する文字、部首の合成)を認めた(Fig. 1)。Frontal  
Assessment Battery (FAB)では10/18点(類似性2点、語想  
起1点、運動順序1点、葛藤指示3点、Go-No-Go課題0、把  
握行為3点)と低下していた。

検査所見:血液検査ではHbA1c 11.9%であった。頭部MRI  
(Fig. 2A~C)では左視床前腹側核、背内側核、内包膝部を含  
む視床灰白隆起動脈領域に梗塞巣を認めた。MRAでは異常を  
認めなかった。<sup>123</sup>I-IMP脳血流SPECTの3D-SSPによる統計  
画像(Fig. 2C)では上述の梗塞巣に加え、左眼窩回を含む前  
頭葉眼窩部、帯状回、上前頭回を含む前頭葉内側部、鉤部、  
海馬傍回、紡錘状回を含む側頭葉内側部に集積低下を認めた。

臨床経過:入院日よりアスピリンの内服開始とともに言語  
聴覚訓練を開始し、転院先の回復期リハビリテーション病院  
でも継続した。発症3か月後の再診時には、自由会話で時に  
途絶が見られ、軽度の語流暢性障害を認める他は、会話には  
支障なかった(Table 2)。長谷川スケールは23点、MMSEは  
22点、FABは14点に改善していた。発症1年後は会話には  
支障なく、語流暢性も良好であった。本人によれば入院した  
ことは覚えているが、症状については覚えていなかった。発  
症後は退職したが、日常生活は自立していた。

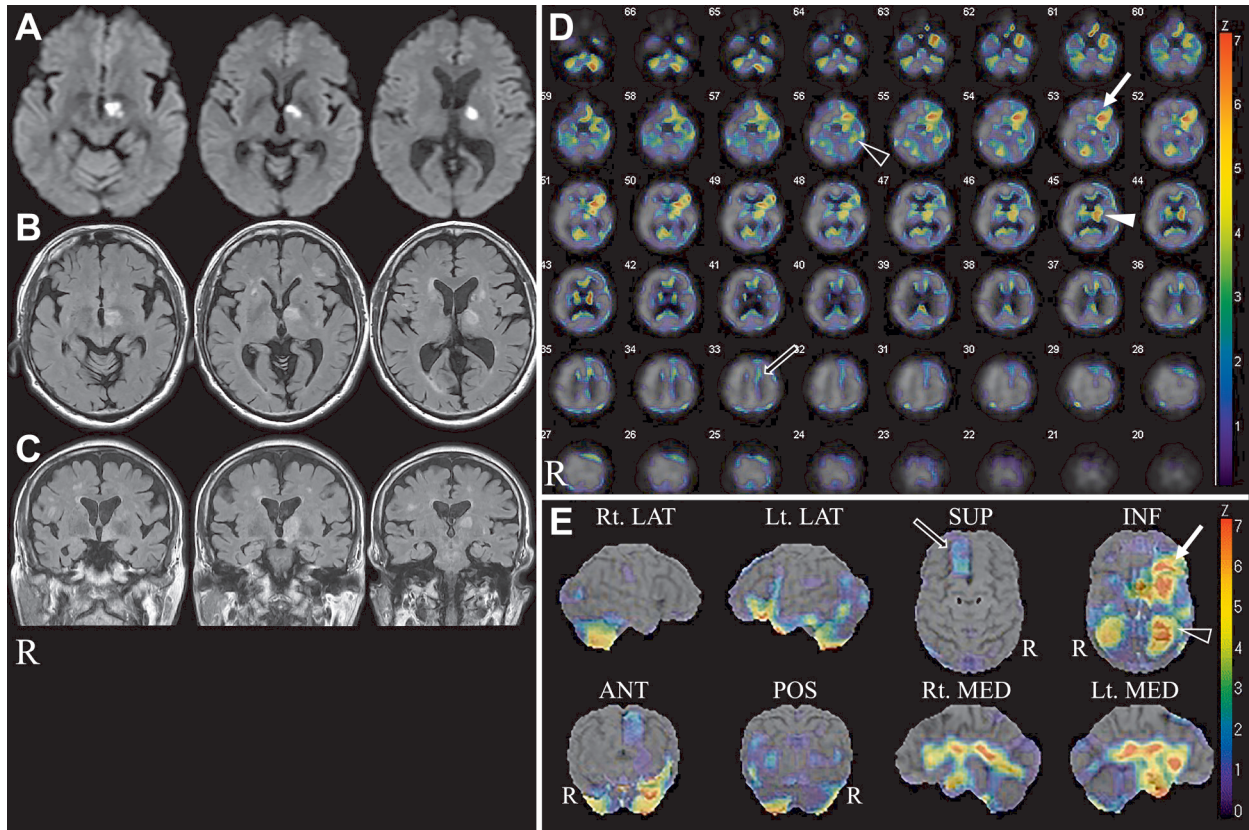


Fig. 2 MRI and SPECT findings.

A: Diffusion-weighted imaging on Day 1 showing a recent infarct in the ventral anterior and medial dorsal nuclei of the left thalamus and in the genu of the left internal capsule. B, C: Fluid-attenuated inversion recovery imaging (A: axial view; B: coronal view) on Day 5 showing a recent infarct in the ventral anterior and dorsal medial nuclei of the left thalamus and in the genu of the left internal capsule. D, E: Three-dimensional stereotactic surface projections of  $^{123}\text{I}$ -IMP SPECT imaging (D: axial view; E: 3D images) on Day 3 showing low-uptake regions in the left orbital gyri (white arrow), uncus of the hippocampus, parahippocampal and fusiform gyri (black arrowhead), left cingulate and superior frontal gyri (black arrow), and left thalamus (white arrowhead).

## 考 察

自験例では言語症候として喚語障害、無関連錯語、保続、書字障害を、随伴症候として失見当識、記銘力障害、病態否認を認めた。以上所見は波多野の指摘した非失語性呼称障害の臨床的特徴<sup>4)</sup>にも適合すると考えられた。以下、自験例、および同症候と診断された既報告17例 (Table 1) の臨床的特徴について総括する。

### 言語症候

自験例では無関連錯語を認め、記号素性錯語、保続も認めた。新造語は1語だけであった。既報告例では全例に無関連錯語を認め、記号素性錯語7例、新造語10例、保続5例であった。

また Weinstein ら<sup>3)</sup> や森ら<sup>6)</sup> の報告例では、特定の Kategorii に呼称障害が現れる対象選択性を認めた。意味 Kategorii、親密度別の詳細な呼称課題による錯語分析を実施した報告<sup>17)18)</sup>があるが、自験例でも同手法により対象選択性が顕

在化した可能性がある。なお自験例では誤反応として直近の業務に関連する語が頻出していた。さらに自験例では無関連錯語が、呼称課題場面よりも語流暢性課題や自由会話、特に激昂した場面の説明時に高頻度に確認された。既報告例でも錯語が日常生活では観察されず問診時に顕著であった症例<sup>2)</sup>や、自験例と逆に錯語や語新作は自由会話よりも呼称課題時に顕著であった症例<sup>10)</sup>の報告もある。一般的に失語症候は、課題のセット、すなわち課題、観察場面など、与えられた時の具体的状況に依拠することが知られている<sup>19)</sup>。対象選択性に加え、このような状況依存性が純粋な失語症例と比較して顕著となることも、本症候の特徴に挙げられる可能性がある。

### 書字障害

自験例の書字障害は、音韻性錯書、省略、保続、新造文字であった。既報告例では6例に失書が随伴した。その内訳は類音性錯書<sup>2)6)7)13)</sup>、無関連錯書<sup>11)</sup>などであり、非失語性呼称障害の錯語の特徴とも理論的共通性が示唆される。一方、前島らは左視床病変を有する症例の書字障害の特徴として無反

Table 3 Clinical characteristics of patients with non-aphasic misnaming reported in the literature.

1. Word-finding difficulty and frequent irrelevant paraphasia are always observed. Occasionally, monemic paraphasia, neologisms, and preservation may be found. These symptoms are observed in visual naming, verbal fluency, and/or free-talking tasks. Their paraphasia may be observed when naming objects in a specific category. Their paraphasia may also have situation-dependent, as its frequency can change depending on the scene and content of conversation.
2. Always complicated with either anosognosia or emotional disturbance, such as apathy, euphoria, and moria.
3. Amnesia with disorientation and spontaneous confabulation may be observed.
4. Phonologically related, irrelevant, and monemic paraphasia can be observed.
5. Aphasia can coexist. However, in patients with non-aphasic misnaming, irrelevant paraphasia and/or monemes of monemic paraphasia may be for existing words. Phonemic paraphasia is not observed. Most neologisms can be divided into real words. Apraxia of speech is not observed. Verbal comprehension is preserved, although errors due to paraphasia may be observed in their response to oral questions.

## 日本語訳

1. 喚語障害とこれに伴う顕著な無関連錯語を必ず認める。時に記号素性錯語、新造語、保続を伴う。錯語は特定のカテゴリーに属する対象の呼称課題に限定される対象選択性を有することがある。また錯語は会話の場面や内容によって解離を認める状況依存性を伴う事がある。
2. 病態否認あるいはアパシー、多幸症、ふざけ症をなどの情動障害のいずれかを必ず伴う。
3. 失見当識、自発性作話を伴う記憶障害が併存することがある。
4. 類音性錯書、無関連錯書、記号素性錯書が見られることがある。
5. 失語症が併存することがある。しかし非失語性呼称障害では、無関連錯語や記号素性錯語を構成する記号素は全て実在語であり、音韻性錯語は認めない。記号素に分割してもなお非語を伴う新造語はまれである。発語失行は認めない。また錯語による口頭質問への誤反応は認めるが、音声言語理解は温存されている。

応、置換、省略、想起困難、形態性錯書を指摘している<sup>20)</sup>、自験例ではこのうち省略が該当する。また本例の新造文字は実在する文字、部首から合成されたが、これは非失語性呼称障害の特徴である記号素性錯語が、実在語の合成語であることも共通性がある。

## 記憶障害

自験例では失見当識や記憶力障害を認めた。また自由会話では「石ばひっつけて」、「暴力」など作話のような発言もみられた。しかし石とは申込書の文鎮と考えれば意味性錯語と解釈できる。また不本意な入院要請を言葉の暴力と感じたと解釈すれば、同様に錯語に帰することも可能である。自験例ではこの他の場面では作話と断定できる発言は認めなかった。既報告例では失見当識 11 例、記憶障害 12 例、作話 9 例の報告がある。作話の診断には自験例同様に錯語との異同の検証が必要と考える。一方で、過去の受診時と混同する、架空の語学歴や戦争の話をする<sup>2)</sup>、物品使用方法をでたらめに説明する<sup>6)</sup>など、自発性作話の随伴が明らかな症例もある。

## 病態否認、情動障害

自験例では高頻度に出現する錯語にもかかわらず平然と会話を続け、自身の言語症候については常に明確に否認し、病態否認であると考えられた。多幸症も認めた。既報告例では病態否認(または無関心) 12 例、情動障害としてはふざけ症 4 例、アパシー 4 例、多幸症 2 例の報告があり、全例で病態否認か情動障害のいずれかが確認された。

## 症候学的特徴の総括

以上の症例検討に基づいて、非失語性呼称障害の症候学的特徴を、Table 3 に提示した。喚語障害と無関連錯語を全例に認めた。また情動障害あるいは病態否認を必ず伴っていた。さらに錯語の出現に対象選択性や状況依存性を伴う症例も認めた。特徴的な錯語症候に加えてこのような対象選択性や状況依存性を有することや、情動障害や病態否認といった非言語性随伴症候を伴うことが、純粋な失語症と非失語性呼称障害を区別する症候学上の指標となると考える。

例えば無関連錯語と記号素性錯語を認めながら、非失語性呼称障害と診断されなかった 7 症例が報告されている<sup>17)18)21)22)</sup>。この 7 症例ではいずれも情動障害も病態否認も伴わず、各著者らの解釈通りに純粋な失語症であると考えられることができる。

また非失語性呼称障害を上述の様に古典的失語症<sup>23)24)</sup>とは異なる症候概念と考えるのであれば、既報告例<sup>11)13)</sup>のように失語症との併存例も理論的に成立する。一方、非失語性呼称障害について、操作主義的な立場から失語症分類を適用するならば、自験例を超皮質性感覚失語や失名辞失語に含めることも可能である。さらに自験例では自由会話場面で了解困難な流暢性発話を認めたが、これは Wernicke 失語で認める意味性ジャルゴン<sup>25)26)</sup>とも解釈できる。このような非失語性呼称障害と古典的失語症の範疇に関する議論は、本論文の趣旨である臨床像の解明を超えた分類学の問題であり、ここでは問題提起にとどめる。

### 病巣と発症機序

自験例では左視床から内包膝部に梗塞巣を認め、左前頭、側頭葉に遠隔効果と考えられる SPECT 上の集積低下を伴った。既報告例の責任病巣については SPECT, 脳波や開頭手術所見まで集計すると、前頭葉右 3 例左 9 例、側頭葉右 4 例左 10 例、後頭葉右 1 例左 1 例、左視床および内包 1 例、レンズ核右 1 例、左 2 例であった。東谷らは発語分析の結果と病変部位を考慮して、非失語性呼称障害を 4 亜型（詳細は Table 1 脚注を参照）に分類することを提唱した<sup>9)</sup>。Table 1 には自験例及び既報告例に適応を試みた同分類案を提示した。右半球病変症例<sup>2)3)6)</sup>が必然的に第 4 群になる他は、同分類と病巣との関連を見いだすには至らなかった。本例を含め錯語の状況依存性を伴った症例<sup>2)10)</sup>では、側頭葉病変が確認されている。ただし既報告例、特に外傷例では前頭、頭頂葉病変が併存していた可能性もある。

自験例と同様に視床と内包に局限した病変は他に林らの報告<sup>12)</sup>がある。視床損傷で失語ないし失語様症状が生じることは知られており<sup>27)28)</sup>。左視床出血 31 例中 13 例<sup>29)</sup>、左視床血管障害 11 例中 7 例に認めたという報告<sup>28)</sup>がある。視床失語の特徴として流暢性で復唱は良好で、聴理解障害、呼称障害、書字障害が症候の主体であり、語性錯語や新造語の報告もある<sup>28)</sup>。この特徴は非失語性呼称障害とも類似しており、視床失語と診断された症例の中に同症候が含まれていた可能性がある。

一方、既報告例では主要な責任病巣として前頭葉が指摘されてきた。大槻らは超皮質性感覚失語症例の責任病巣を検討し、無関連錯語は前頭葉、意味性錯語は頭頂-後頭葉損傷例に多かったとしている<sup>30)</sup>。自験例では左前頭葉内側部に集積低下を認めたが、この領域には補足運動野を含み、その障害で語流暢性障害を来すことが知られている<sup>31)32)</sup>。また前頭葉眼窩部は作話<sup>33)</sup>や脱抑制<sup>34)</sup>の責任病巣と想定されている。以上のように、非失語性呼称障害と、一般論としての無関連錯語や作話の責任病巣として前頭葉が共通しており、両者の間に共通した神経基盤があることが想定される。また本例で認めた視床病変に関連する知見として、Crosson は神経放射線学的知見から、視床-基底核-前頭葉皮質ループが、言語選択に関与している仮説を提唱している<sup>35)</sup>。

また側頭葉も既報告例における主要な責任病巣に挙げられる。本症候の主要症候である記憶障害や情動障害には海馬や扁桃体を含む側頭葉内側部が関与する<sup>36)</sup>。視床病変に関連する知見として、Nishio らは自験例と同様に左視床前腹側部障害により失語症候に加えて記憶障害が出現した 6 例を報告<sup>37)</sup>し、その発症に海馬を含む Papez 回路の破綻が関連していることを報告している。自験例や林らの報告<sup>12)</sup>では視床に加え、内包膝部も病変に含んでおり、梗塞を免れた外側背側核、正中核群、髄板内核群と内側側頭葉などの神経連絡<sup>38)</sup>の破綻が、本症候に関与した可能性もある。

大槻は意味処理、語の処理、音韻処理、音声処理、構音実現の段階を経て口頭言語が表出されるという、言語処理過程の認知心理学的モデルを提唱している<sup>39)</sup>。このモデルを用い

て、非失語性呼称障害の発症機序に関する著者らの仮説を以下に論じる。まず、言語処理過程の最上流に位置する意味処理の段階は思考や判断などの認知過程とも深く関連しており、純粋な言語処理以外の要因からも影響を受けやすいことが想定される。本症候の患者においては、言語処理過程の外部に位置する神経基盤の障害により、この意味処理過程が脱抑制をきたし目標語と異なる領域の概念や語彙が異常に賦活される。そして語の処理過程では、異常に賦活された誤った語彙の選択を抑制できず、結果的に大量の無関連錯語が産生される。さらにこの言語処理過程外部の障害は、同時に記憶障害や情動障害も来す、という仮説である。このような情動障害を来した言語処理過程外部の障害を想定することにより、一次的に言語処理過程が損傷された場合にはあまり認めない、既報告例における呼称障害の対象選択性や、情動変化を伴う検査場面で言語症候が顕著となった本例の状況依存性といった非失語性呼称障害の言語症候の特異性についても説明可能かもしれない。

自験例の梗塞病巣や SPECT 上集積低下を認めた領域の損傷が、非失語性呼称障害の発症機序に各々どの様に関与したかを推測するには、症例集積も、基礎研究の知見も十分ではない。しかしながら、以上の検討から、非失語性呼称障害は言語処理過程の外部に位置する神経基盤の障害による言語症候であり、情動障害、病態否認などの非失語性症候が随伴することが特徴である可能性がある。これらの点が、言語処理過程自体の障害である失語症との本質的な差異であるかもしれない。

## 結 論

非失語性呼称障害の自験例を報告し、既報告例の臨床的特徴を総括した。本症候の家族的類似性に依拠しない症候概念や定義の確立、理論的な発症機序の解明には、同症候のみならず、失語症、作話の純粹例、あるいは合併例の症例集積に基づく比較検討が必要である。

※著者全員に本論文に関連し、開示すべき COI 状態にある企業、組織、団体はいずれも有りません。

## 文 献

- 1) 山鳥 重. 言語の障害. 神経心理学入門. 東京: 医学書院; 1984. p. 157-251.
- 2) 浜中淑彦, 池村義明, 大橋博司ら. 脳外傷後の「遷延錯乱状態」("confusion prolongee")における錯語様言語障害について—頭部外傷後の精神病理学知見補遺—. 精神神経誌 1969;71: 1308-1328.
- 3) Weinstein EA, Kahn RL. Non-aphasic misnaming (paraphasia) in organic brain disease. *AMA Arch Neurol Psychiatry* 1952;67: 72-79.
- 4) 波多野和夫. 非失語性言語障害. 鳥居方策編: 精神科 MOOK No. 29 神経心理学. 東京: 金原出版; 1993. p. 253-261.
- 5) Cummings J, Hebben NA, Obler L, et al. Nonaphasic

- misnaming and other neurobehavioral features of an unusual toxic encephalopathy: case study. *Cortex* 1980;16:315-323.
- 6) 森 悦朗, 山鳥 重. 右外側型脳内出血に伴った nonaphasic misnaming の 1 例. *失語症研究* 1982;2:261-267.
  - 7) 元村直靖, 森 悦朗, 山鳥 重. 頭部外傷後に特異な言語行動異常を呈した 1 例. *精神医学* 1984;26:1209-1213.
  - 8) 鹿島晴雄. 非失語性の錯語様言語障害. *失語症研究* 1984;4:562-566.
  - 9) 東谷則寛, 浅野紀美子, 滝沢 透ら. 非失語性呼称障害とその周辺. *失語症研究* 1986;6:1043-1048.
  - 10) 東谷則寛, 向井泰二郎. 著明な記号素性錯語を呈した一例. *神経心理学* 1987;3:227-233.
  - 11) 藤 克良, 安部博史, 岩崎敬雄ら. 非失語性呼称錯誤と考えられた脳塞栓症の 1 例. *福岡大学医学紀要* 1998;25:185-191.
  - 12) 林竜一郎, 大橋昌資, 渡辺 良ら. 左視床・内包梗塞により記憶障害, 作話と非失語性呼称錯誤を生じた 1 例. *脳と神経* 2003;55:530-535.
  - 13) 元木雄一朗, 武井徳子, 東川麻里ら. 非失語性呼称障害の 1 例—語新作と記号素性錯語に関する考察—. *高次脳機能研究* 2017;37:321-329.
  - 14) Weinstein EA. Behavioral aspects of jargonaphasia. In: Brown JW, editor. *Jargonaphasia*. New York: Academic Press; 1981. p. 139-150.
  - 15) Mendez MF, Padilla CR. Delirium. In: Robert B, Daroff RB, Jankovic J, et al. editors. *Bradley's Neurology in Clinical Practice* 7th ed. London: Elsevier Inc.; 2016. p. 23-33.e2.
  - 16) Cooper R. はじめに—精神医学の科学哲学. 伊勢田哲治, 村井俊哉監訳. *精神医学の科学哲学*. 名古屋: 名古屋大学出版社; 2015. p. 1-15.
  - 17) 目黒祐子, 濱田沙和, 萱場 文ら. 左被殻出血後様々な錯語を呈した超皮質性感覚失語の一例. *臨床神経心理* 2014;25:21-28.
  - 18) 大石如香, 今村 徹, 丸田忠雄ら. 左被殻出血後に記号素性錯語を呈した一例. *高次脳機能研究* 2016;36:476-483.
  - 19) 山鳥 重. 一般症状. *神経心理学入門*. 東京: 医学書院; 1984. p. 43-55.
  - 20) 前島伸一郎, 岡本さやか, 岡崎英人ら. 視床病変による読み書き障害. *神経心理学* 2016;32:322-332.
  - 21) 水田秀子, 田中春美, 松田 実ら. 記号素性錯語を呈した被殻出血後の失語症の 3 例. *失語症研究* 1994;14:204-212.
  - 22) 永井知代子, 武田貴裕, 吉澤浩志ら. “分化型ジャルゴン”の転帰と病巣. *脳神経* 2005;57:500-507.
  - 23) Benson DF, Ardila A. Classifications of aphasia. In: *Aphasia: A clinical Perspective*. New York: Oxford University Press; 1996. p. 111-120.
  - 24) 大槻美佳. Broca 失語と Wernicke 失語: 失語症の新しいみかたとアプローチ. *理学療法ジャーナル* 2016;50:969-978.
  - 25) 松田 実. ジャルゴンの分類. *日本高次脳機能障害学会編: 錯語とジャルゴン*. 東京: 新興医学出版社; 2018. p. 46-51.
  - 26) 鈴木則夫, 松田 実, 長濱康弘ら. 物は「ごはん」, 場所は「三重県 (または四日市)」—一般名詞と地名で別の常同的語性錯語を使用したジャルゴン失語の 1 例—. *神経心理学* 2012;28:160-168.
  - 27) Schmahmann JD. Vascular syndromes of the thalamus. *Stroke* 2003;34:2264-2278.
  - 28) De Witte L, Brouns R, Kavadias D. Cognitive, affective and behavioural disturbances following vascular thalamic lesions: a review. *Cortex* 2011;47:273-319.
  - 29) 中野明子, 塚原ユキ, 佐藤睦子ら. 左視床損傷後に生じる神経心理学的症状について. *失語症研究* 1983;3:387-393.
  - 30) 大槻美佳, 相馬芳明. 局在性病変による錯語. *失語症研究* 1999;19:182-192.
  - 31) Rubens AR. Aphasia with infarction in the territory of the anterior cerebral artery. *Cortex* 1975;11:239-250.
  - 32) Benson DF, Ardila A. Extrasylvian (Transcortical) aphasic syndrome. In: *Aphasia: a clinical Perspective*. New York: Oxford University Press; 1996. p. 146-165.
  - 33) Schnider A. Orbitofrontal reality filtering. *Front Behav Neurosci* 2013;7:67.
  - 34) Whitwell JL, Josephs KA. Recent advances in the imaging of frontotemporal dementia. *Curr Neurol Neurosci Rep* 2012;12:715-723.
  - 35) Crosson B. Thalamic mechanisms in language: a reconsideration based on recent findings and concepts. *Brain Lang* 2013;126:73-88.
  - 36) LaBar KS, Cabeza R. Cognitive neuroscience of emotional memory. *Nat Rev Neurosci* 2006;7:54-64.
  - 37) Nishio Y, Hashimoto M, Ishii K, et al. Neuroanatomy of a neurobehavioral disturbance in the left anterior thalamic infarction. *J Neurol Neurosurg Psychiatry* 2011;82:1195-1200.
  - 38) Aggleton JP, Dumont JR, Warburton EC. Unraveling the contributions of the diencephalon to recognition memory: a review. *Learn Mem* 2011;18:384-400.
  - 39) 大槻美佳. 錯語の分類と神経基盤. *日本高次脳機能障害学会編: 錯語とジャルゴン*. 東京: 新興医学出版社; 2018. p. 23-39.



**Abstract****Non-aphasic misnaming: a case report and literature review**

Yuichiro Inatomi, M.D.<sup>1)</sup>, Minoru Matsuda, M.D.<sup>2)</sup> and Hideko Mizuta, RST, Ph.D.<sup>3)</sup>,

<sup>1)</sup> Department of Neurology, Saiseikai Kumamoto Hospital

<sup>2)</sup> Izumi-no-mori Clinic

<sup>3)</sup> Department of Rehabilitation, Fujii-kai Rehabilitation Hospital

A 71-year-old, right-handed woman was admitted to our hospital due to a sudden difficulty with conversation. On admission, she was alert, but had a euphoric mood, disorientation, and a disturbance of recent memory. Her speech was fluent. Her repetition and auditory word cognition were excellent, but she had a slight difficulty with naming visual objects. She frequently showed word-finding difficulty and irrelevant paraphasia during free conversation and a word fluency task. Her irrelevant paraphasia was observed more frequently when she was asked to explain her outbreak of anger at the hospital, i.e., it was situation-dependent. She also had anosognosia. MRI showed an infarct in the territory of the left tuberothalamic artery. Single-photon emission computed tomography revealed low-uptake lesions in the left thalamus and orbital frontal, medial frontal, and medial temporal lobes. The patient was diagnosed with non-aphasic misnaming. The clinical characteristics of patients with non-aphasic misnaming in the literature were reviewed. All of the patients with non-aphasic misnaming had word-finding difficulty and irrelevant paraphasia. Additionally, they had either emotional disturbance or anosognosia.

(Rinsho Shinkeigaku (Clin Neurol) 2021;61:288-296)

**Key words:** non-aphasic misnaming, irrelevant paraphasia, thalamus, anosognosia, situation-dependent

---