

¹Departamento de Neurología.
Facultad de Medicina Universidad
de Santiago de Chile. Santiago,
Chile.

²Servicio de Neurología. Facultad
de Medicina Clínica Alemana-
Universidad del Desarrollo.
Santiago, Chile.

Trabajo no recibió financiamiento.
Los autores declaran no tener
conflictos de interés.

Recibido el 27 de marzo de 2020,
aceptado el 23 de noviembre
de 2020.

Correspondencia a:

Dr. Víctor Navia
Servicio de Neurología Clínica
Alemana de Santiago.
Manquehue Norte 1410, 10^{mo}
piso. Vitacura, Santiago, Chile.
vh.na a@udd.cl

Trombolisis endovenosa con tenecteplase en ventana extendida tras selección por CT y AngioCT: Caso clínico

CLAUDIO MONTECINOS¹, MARÍA JOSÉ ANGEL¹, VÍCTOR NAVIA²

Thrombolysis with Tenecteplase in a stroke with a long time window after onset of symptoms. Report of one case

We report a 78-year-old man with a basal Rankin score of 2 points, last seen 10 hours before in good conditions, who arrived at the emergency department with left hemiparesis, hypoesthesia, and spacial neglect. Neuroimaging was compatible with stroke in the territory of the right middle cerebral artery. Due to the evolution time of the stroke, usual thrombolysis was contraindicated. Therefore, a thrombolysis with Tenecteplase was used with reversal of symptoms without symptomatic bleeding and with recovery of baseline functionality.

(Rev Med Chile 2021; 149: 128-131)

Key words: Stroke; Tenecteplase; Thrombolytic Therapy.

La terapia de reperfusión está fuertemente asociada con un mejor resultado en el ataque cerebrovascular isquémico agudo (ACV)¹. Alteplase, trombolítico endovenoso (IVT) es el fármaco con mejor evidencia de uso en ACV. Como desventaja, tiene una vida media corta, requiriendo infusión continua de 1 h^{2,3,5}.

La trombolisis con tenecteplase (TNK) ha sido considerado como opción de trombolisis en etapas tempranas con ventajas farmacocinéticas respecto a alteplase, principalmente útil en trombectomía mecánica, logrando mejor tasa de reperfusión y menor riesgo de sangrado⁸⁻¹¹.

Pacientes con ACV del despertar pueden ser candidatos a terapia de reperfusión con selección por imágenes avanzadas^{6,7,12,13}, aunque no está claro su beneficio cuando solo se cuenta con tomografía computada y angiografía por tomografía computada (CT/CTA), pero un estudio concluyó que con un mayor puntaje en la escala ASPECTS predecía un resultado favorable en el estudio de perfusión por CT con una sensibilidad de 79% y 81% de especificidad¹⁹. En el estudio SELECT

también demostró concordancia entre puntajes altos de ASPECTS y estudio de perfusión por CT¹⁸.

Comunicamos el caso clínico de un paciente de 78 años evaluado más de 10 h después de última vez que fue visto bien, trombolizado con tenecteplase tras selección con imágenes cerebrales disponibles.

Caso clínico

Paciente de 78 años, sexo masculino, diestro, con antecedente de hipertensión arterial, enfermedad renal crónica etapa III y deterioro cognitivo en estudio, Rankin 2 activo, usuario de losartán, furosemida y atorvastatina. Fue visto en buenas condiciones 10 h previas a ser traído por familiares a servicio de urgencia hospitalario. El paciente fue encontrado a las 9:30 am confuso, disártrico y con debilidad del hemicuerpo izquierdo.

Ingresa normotenso en Glasgow 15, destacando al examen neurológico hemianopsia homónima izquierda, mirada preferente a derecha,

hemiparesia faciobraquiocrural izquierda M4 con plantar extensor izquierdo, hemihipoestasia y negligencia del mismo lado con NIHSS de 13 pts. En los estudios de laboratorio destacaba creatinemia de 1,87 mg/dl. Se realizó CT de cerebro y se calculó ASPECTS de 8 puntos (Figuras 1A y 1B), CTA de cuello y cerebro con vasos intracraneos permeables (Figuras 1C y 1D), estenosis carotídea derecha significativa. No se realizó resonancia magnética (RM) cerebral difusión/*flair* por no disponibilidad en urgencia.

Con contraindicación de trombolisis según protocolo por tiempo de evolución y sin indicación de trombectomía por vasos permeables al angioCT y dada buena funcionalidad previa se decide, previo consentimiento informado, trombolisis con TNK 0,25 mg/kg a pasar en 1 minuto, con presión arterial normal previo a TNK.

Durante el procedimiento con presión arterial estable, sin eventos adversos, ingresó a unidad de cuidados intermedios (UTI) para manejo, monitorización y completar estudio.

A las 24 h, NIHSS era de 9 puntos, la CT de cerebro de control destacaba una pequeña transformación hemorrágica a nivel temporal superior derecho, sin evidencias de lesión isquémica (Figura 2A). La RM realizada posteriormente mostró ACV en territorio limítrofe de arteria cerebral media derecha (Figura 2B).

Se inició neurorehabilitación integral. A los 11 días se definió el alta con NIHSS de 1 punto, Rankin 3, y se aumentó la dosis de atorvastatina de 20 a 80 mg como estabilizador de placa. Se discute el tratamiento quirúrgico de carótida derecha, dado el antecedente de deterioro cognitivo, sospechoso de Alzheimer, que pudiera contraindicar la cirugía.

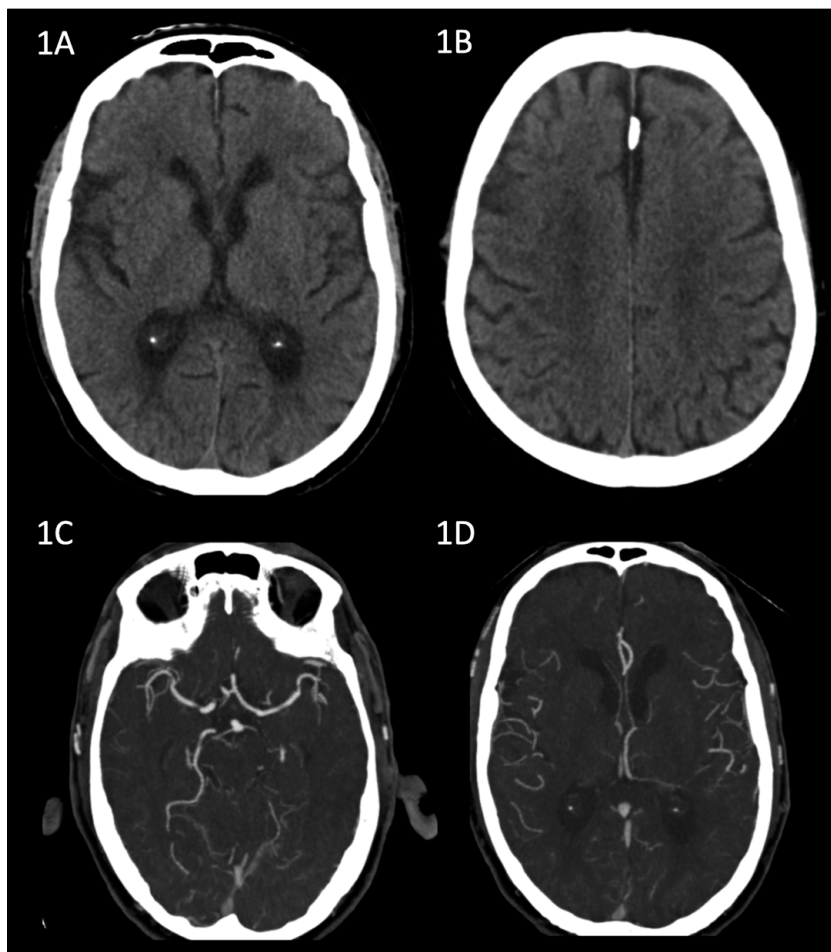


Figura 1. 1A y 1B: CT de cerebro sin contraste, ASPECTS de 8 puntos. 1C y 1D muestran permeabilidad de vasos en CTA de cerebro.

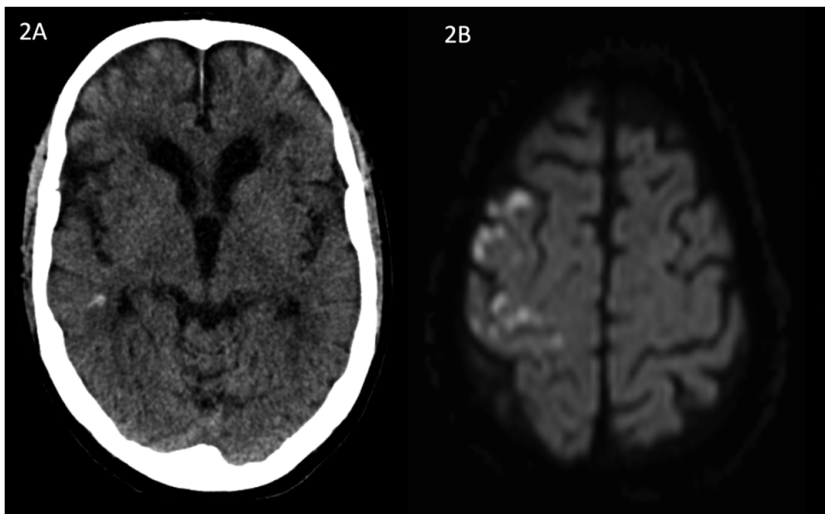


Figura 2. 2A: CT de cerebro sin contraste con pequeño foco de hemorragia temporal derecha. 2B: RM de cerebro que muestra infartos de zona limítrofe.

Finalmente, se programó una endarterectomía carotídea derecha a la séptima semana, la que se realizó sin incidentes.

El paciente y su hija entregaron su consentimiento para la publicación del caso clínico.

Discusión

Aproximadamente, entre 5 y 12% de los ACV isquémicos reciben tratamiento trombolítico a tiempo, pero existen condiciones donde el paciente despierta con el déficit siendo difícil determinar el tiempo de evolución, existen estudios que demuestran beneficio de terapia trombolítica en este grupo de pacientes si es posible identificar un área de penumbra significativo en perfusión CT/RM o si existe una discordancia (*mismatch*) difusión/*flair* en la RM, es decir, la presencia de hiperintensidad en difusión, sin que esta se observe en *flair*, lo cual implica evolución hiperaguda^{12,13}.

La mayoría de los centros no cuentan con imágenes avanzadas por lo que la CT de cerebro con ASPECTS ≥ 7 y buen estado de colaterales al CTA orientan a que hay tejido cerebral que puede ser reperfundido a pesar de estar fuera de la ventana terapéutica¹⁴⁻¹⁶. TNK se ha usado en ventana extendida con beneficios hasta 24 horas desde el inicio de los síntomas, con alta tasa de recanalización y baja tasa de complicaciones hemorrágicas¹⁷.

Nuevos estudios actualmente en curso intentan

demostrar que es seguro usar TNK en pacientes con ACV isquémico agudo, incluso con menor transformación hemorrágica y con la ventaja principal de su facilidad de administración, requiriendo solo un bolo endovenoso²⁰⁻²².

Falta evidencia para dilucidar si ASPECTS es una herramienta alternativa en pacientes con ACV del despertar si no se cuenta con neuroimágenes avanzadas.

Existe evidencia de que los pacientes con ACV del despertar seleccionados por imágenes avanzadas podrían beneficiarse de IVT con TNK, se requiere confirmación por ensayos controlados aleatorios en curso²³, nuestro caso clínico está en línea con esa hipótesis.

Referencias

1. Rha JH, Saver JL. The impact of recanalization on ischemic stroke outcome: a meta-analysis. *Stroke* 2007; 38 (3): 967-73.
2. Del Zoppo GJ, Poeck K, Pessin MS, Wolpert SM, Furlan AJ, Ferbert A, et al. Recombinant tissue plasminogen activator in acute thrombotic and embolic stroke. *Ann Neurol* 1992; 32 (1): 78-86.
3. Lees KR, Bluhmki E, von Kummer R, Brodt TG, Toni D, Grotta JC, et al. Time to treatment with intravenous alteplase and outcome in stroke: an updated pooled analysis of ECASS, ATLANTIS, NINDS, and EPITHET trials. *Lancet* 2010; 375 (9727): 1695-703.

4. Powers WJ, Rabinstein AA, Ackerson T, Adeoye OM, Bambakidis NC, Becker K, et al. Guidelines for the Early Management of Patients With Acute Ischemic Stroke: 2019 Update to the 2018 Guidelines for the Early Management of Acute Ischemic Stroke: A Guideline for Healthcare Professionals From the American Heart Association/American Stroke Association. *Stroke* 2019; 50 (12): e344-418.
5. Goyal M, Demchuk AM, Menon BK, Eesa M, Rempel JL, Thornton J, et al. Randomized assessment of rapid endovascular treatment of ischemic stroke. *N Engl J Med* 2015; 372 (11): 1019-30.
6. Burgos AM, Saver JL. Evidence that Tenecteplase Is Noninferior to Alteplase for Acute Ischemic Stroke: Meta-Analysis of 5 Randomized Trials. *Stroke* 2019; 50 (8): 2156-62.
7. Kheiri B, Osman M, Abdalla A, Haykal T, Ahmed S, Hassan M, et al. Tenecteplase versus alteplase for management of acute ischemic stroke: a pairwise and network meta-analysis of randomized clinical trials. *J Thromb Thrombolysis* 2018; 46 (4): 440-50.
8. Campbell BC, Mitchell PJ, Kleinig TJ, Dewey H, Churilov L, Yassi N, et al. Endovascular therapy for ischemic stroke with perfusion-imaging selection. *N Engl J Med* 2015; 372: 1009-18.
9. Berkhemer OA, Fransen PS, Beumer D, van den Berg LA, Lingsma HF, Yoo AJ, et al. A randomized trial of intraarterial treatment for acute ischemic stroke. *N Engl J Med* 2015; 372 (1): 11-20.
10. Campbell BC, Mitchell PJ, Churilov L, Yassi N, Kleinig TJ, Dowling R, et al. Tenecteplase versus Alteplase before Thrombectomy for Ischemic Stroke, *N Engl J Med* 2018; 378: 1573-82.
11. Campbell BC, Mitchell P, Churilov L, Yassi N, Kleinig TJ, Dowling R, et al. Effect of Intravenous Tenecteplase Dose on Cerebral Reperfusion Before Thrombectomy in Patients With Large Vessel Occlusion Ischemic Stroke The EXTEND-IA TNK Part 2. *JAMA* 2020; 323 (13): 1257-65.
12. Thomalla G, Simonsen C, Boutiti F, Andersen G, Berthezene Y, Cheng B, et al. MRI-Guided thrombolysis for stroke with unknown time of onset. *N Engl J Med* 2018; 379: 611-22.
13. Campbell BC, Ma H, Ringleb PA, Parsons M, Churilov L, Bendszus M, et al. Extending thrombolysis to 4-5-9 h and wake-up stroke using perfusion imaging: a systematic review and meta-analysis of individual patient data. *Lancet* 2019; 394 (10193): 139-47.
14. Rusanen H, Saarinen JT, Sillanpää N. Collateral circulation predicts the size of the infarct core and the proportion of salvageable penumbra in hyperacute ischemic stroke patients treated with intravenous thrombolysis. *Cerebrovas Dis* 2015; 40 (3-4): 182-90.
15. Armon C, Wainstein J, Gour A, Levite R, Bartal A, Kriboushay A, et al. CT-guided thrombolytic treatment of patients with wake-up strokes. *E Neurological Sci* 2019; (14): 91-9.
16. Sykora M, Kellert L, Michel P, Eskandari A, Feil K, Rémi J, et al. Thrombolysis in Stroke With Unknown Onset Based on Non-Contrast. *J Am Heart Assoc.* 2020; 9 (4): e014265.
17. Kate M, Wannamaker R, Kamble H, Riaz P, Gioia LC, Buck B, et al. Penumbra imaging-based thrombolysis with tenecteplase is feasible up to 24 hours after symptom onset. *J Stroke* 2018; 20 (1): 122-30.
18. Sarraj A, Hassan AE, Grotta J, Sitton C, Cutter G, Cai C, et al. Optimizing Patient Selection for Endovascular Treatment in Acute Ischemic Stroke (SELECT): A Prospective, Multicenter Cohort Study of Imaging Selection. *Ann Neurol.* 2020; 87 (3): 419-33.
19. Yaghi S, Bianchi N, Amole A, Hinduja A. ASPECTS is a predictor of favorable CT perfusion in acute ischemic stroke. *J Neuroradiol.* 2014; 41 (3): 184-7.
20. Parsons M. Tenecteplase versus Alteplase for Stroke Thrombolysis Evaluation (TASTE) trial. <https://www.anzctr.org.au/Trial/Registration/TrialReview.aspx?id=363714>.
21. Muir K. Alteplase-Tenecteplase Trial Evaluation for Stroke Thrombolysis (ATTEST2); [ClinicalTrials.gov. number,NCT02814409](https://clinicaltrials.gov/number/NCT02814409)
22. Kvistad C. The Norwegian Tenecteplase Stroke Trial 2 (NOR-TEST 2); [ClinicalTrials.gov. number,NCT03854500](https://clinicaltrials.gov/number/NCT03854500)
23. Roaldsen MB. Tenecteplase in wake-up ischemic stroke trial: Protocol for a randomized-controlled trial. *Int J Stroke.* 2021 Jan 14: 1747493020984073.