

## 症例報告

## 脳梗塞と脳静脈血栓症を来した発作性夜間ヘモグロビン尿症の1例

前園 恵子<sup>1)\*</sup> 田中瑛次郎<sup>1)</sup> 芦田 真士<sup>1)</sup>  
小椋 史織<sup>1)</sup> 中原 功策<sup>2)</sup> 永金 義成<sup>1)</sup>

要旨：症例は65歳、女性。6年前に発作性夜間ヘモグロビン尿症（paroxysmal nocturnal hemoglobinuria, 以下PNHと略記）と診断された。発熱と上気道炎症状が出現した7日後に右下肢脱力が出現し入院した。軽度の右下肢単麻痺を認め、頭部MRIで多発する急性期梗塞巣と皮質静脈に一致したT<sub>2</sub>\*強調画像無信号域を認め、PNHに伴う脳梗塞、脳静脈血栓症と診断した。ヘパリンナトリウム静注を開始後、入院第6病日に右上下肢麻痺が増悪、頭部CTで左前頭葉に皮質下出血を認めた。エクリズマブ投与後、開頭血腫除去術を実施したが改善なく、入院第26病日に死亡した。PNHにおける血栓症合併は致命的経過をたどることがあり、エクリズマブの緊急導入を含めた集中治療を早期に開始すべきである。

（臨床神経 2022;62:27-32）

Key words：発作性夜間ヘモグロビン尿症、脳静脈血栓症、エクリズマブ

## はじめに

発作性夜間ヘモグロビン尿症（paroxysmal nocturnal hemoglobinuria, 以下PNHと略記）は、glycosylphosphatidylinositol (GPI) アンカー合成に関わる遺伝子に変異を有する造血幹細胞がクローン性に拡大して生じる、補体介在性血管内溶血を主徴とする造血幹細胞疾患である<sup>1)</sup>。10万人あたりの発生頻度が年間0.1～0.2人程度の稀な疾患であるが<sup>2)</sup>、血管内溶血とともに血栓症を合併することが知られており<sup>3)</sup>、PNHが脳静脈血栓症<sup>4)</sup>や脳梗塞<sup>5)</sup>で発症する場合もある。血栓症は死因の40～67%を占める重篤な合併症であったが<sup>6)</sup>、近年、補体C5に対するヒト化モノクローナル抗体であり、終末補体活性化経路を完全に阻止する作用を持つエクリズマブによる血栓症リスクの軽減が期待されている。しかしながら我々は、脳梗塞と脳静脈血栓症を来したPNH患者に、エクリズマブを含む急性期治療を行ったが死に至った症例を経験したため、血栓症を合併したPNH患者に対するエクリズマブの導入時期を含めた急性期治療について考察し、報告する。

## 症 例

症例：65歳、女性

主訴：右足が動かしにくい

既往歴：59歳時に再生不良性貧血と診断され、シクロスポ

リンを内服していた。63歳時に褐色尿が出現し、フローサイトメトリーでCD55、CD59が欠損した赤血球を20%以上認め、PNHと診断された。以降はシクロスポリンとメテノロンを内服し、安定していた。

家族歴：特記事項なし。

生活歴：機会飲酒、喫煙なし。アレルギー歴なし。

現病歴：2015年1月初旬より、38°C台の発熱と上気道炎症状が出現したため、市販の感冒薬を服用して様子を見ていた。頭痛はなかった。これらの症状の出現から7日後（入院前日）の朝、起床時より右足の動かしにくさを自覚し翌日まで改善しなかったため、当院を独歩で救急受診した。身体所見、検査所見より脳静脈血栓症、脳梗塞と診断し、急性期治療として抗凝固療法が必要と判断し、入院加療とした。

入院時一般身体所見：身長165 cm、体重60 kg、体温38.0°C、血圧153/86 mmHg、脈拍90/分、不整脈なし。胸腹部に異常なし。神経学的所見：意識は清明で、失語や消去現象を認めなかった。脳神経系に異常所見を認めず、上肢Barre徴候は陰性で、Mingazzini徴候は右で陽性だった。感覚障害はなく、協調運動でも異常は認められなかった。血液検査では、ヘモグロビン10.5 g/dl、総ビリルビン1.7 mg/dl、LDH 689 U/l、ハプトグロビン10 mg/dl以下で溶血性貧血の所見を認めた。また、白血球7,700/μl、CRP 4.37 mg/dlと軽度の炎症所見を認め、血小板11.9 × 10<sup>4</sup>/μlの減少とDダイマー26.8 μg/mlの異常高値を認めた。尿中赤血球30/μl、尿沈渣で

\*Corresponding author: 京都第二赤十字病院脳神経内科〔〒602-8026 京都府京都市上京区春帯町355-5〕

<sup>1)</sup> 京都第二赤十字病院脳神経内科

<sup>2)</sup> 京都第二赤十字病院脳神経外科

(Received June 22, 2021; Accepted September 10, 2021; Published online in J-STAGE on December 18, 2021)

doi: 10.5692/clinicalneuroi.cn-001657

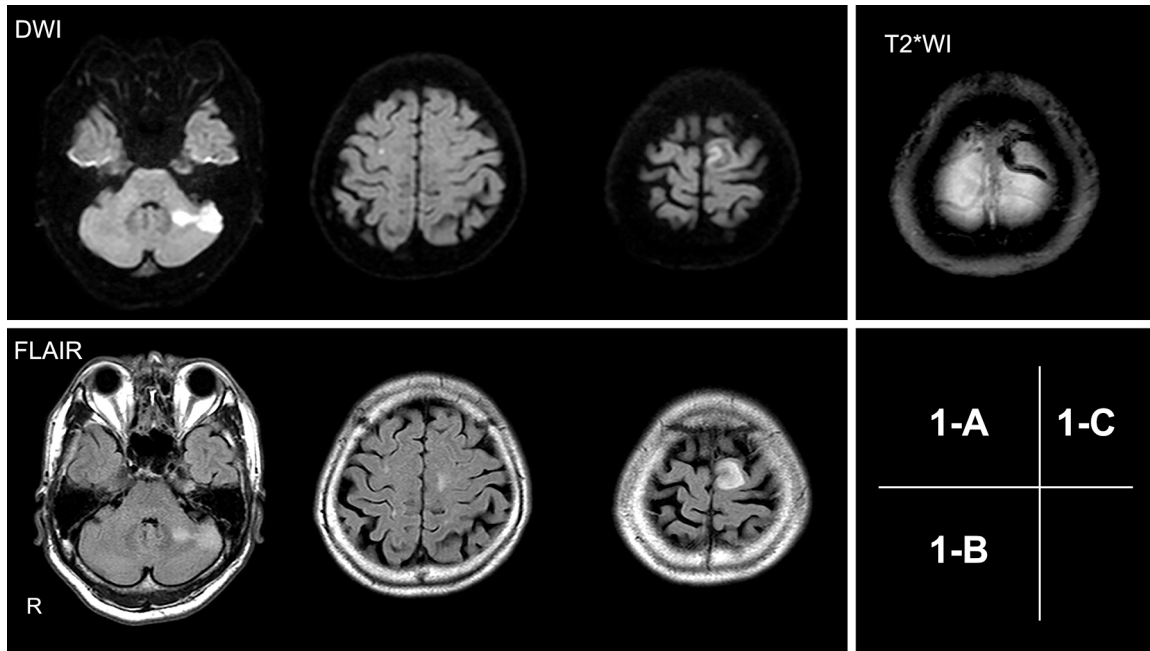


Fig. 1 MRI of the brain on admission.

Diffusion-weighted imaging (A) and FLAIR imaging (B) show multiple high-intensity areas suggestive of subacute multiple infarcts in the left cerebellum and bilateral cerebral hemispheres.  $T_2^*$ -weighted imaging (C) depicts hypointensities in the left cortical vein.

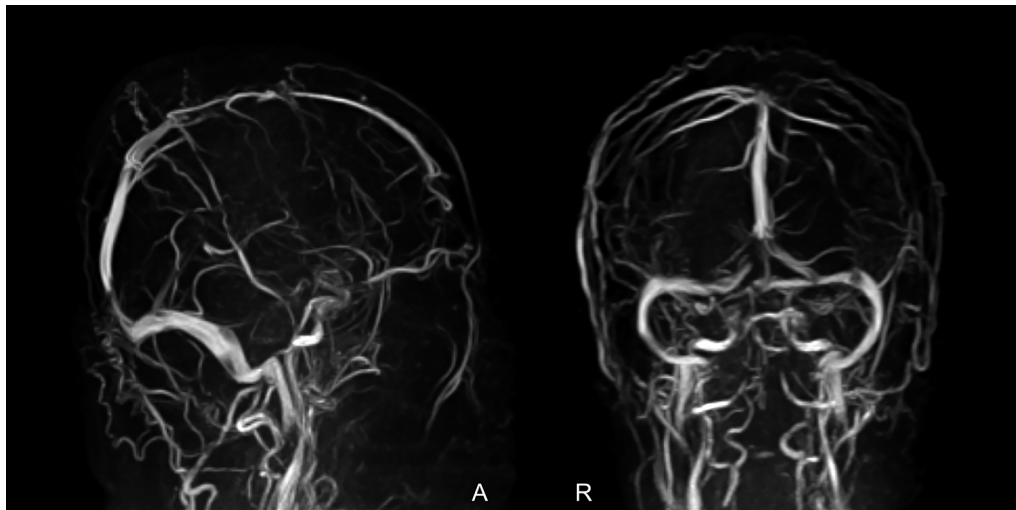


Fig. 2 MR venography on hospital day 5.

MR venography reveals decreased signal intensity in the left cortical vein and confluence of the sinuses.

はヘモジデリン陽性だった。好中球アルカリフォスファターゼスコア (NAP スコア) は 114 と低値で、フローサイトメトリーでは CD55, CD59 の両方が欠損した赤血球を 39.5% に認めた。

入院時の頭部 MRI では、拡散強調画像、FLAIR 画像および  $T_2$  強調画像で左小脳、両前頭葉皮質に高信号域を認め (Fig. 1)、 $T_2^*$  強調画像では左前頭葉の皮質静脈に一致して無信号域を認めた (Fig. 2)。12 誘導心電図、Holter 心電図、頸動脈エコー、経胸壁心エコーでは塞栓源性疾患は検出せず、

下肢静脈エコーでは深部静脈血栓を認めなかった。

入院後経過 (Fig. 3) : 感染症を契機に溶血発作とともに脳静脈および動脈の血栓症を発症したと考え、ヘパリンナトリウム持続静注 (10,000 単位/日) による急性期治療を開始した。入院第 4 病日の血液検査では、Hb 10.7 g/dl、総ビリルビン 1.2 mg/dl、LDH 508 U/l と溶血所見は改善傾向であった。また、白血球 2,800/ $\mu$ l、CRP 3.32 mg/dl と炎症所見も改善傾向で、D ダイマーは 15.92  $\mu$ g/ml に低下した。APTT は 20.0 秒であった。入院第 5 病日に撮像した MR Venography では、左前

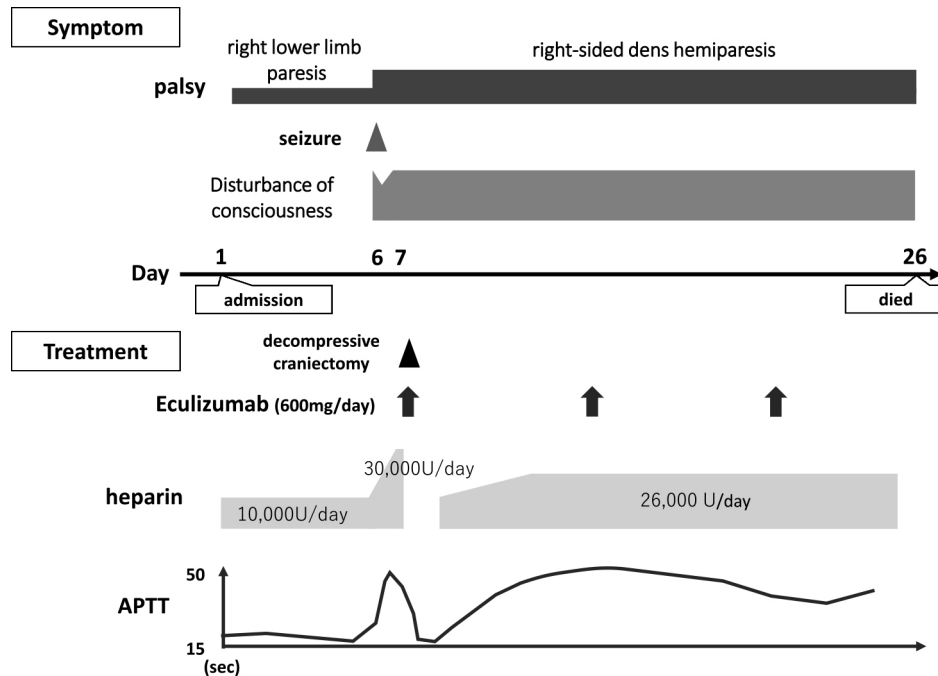


Fig. 3 Clinical course.

She was admitted due to her right leg weakness, and was diagnosed with cerebral venous thrombosis and brain infarction. Heparin infusion was commenced on the day of admission. However, she developed right-sided dens hemiparesis with generalized seizure on hospital day 6, and then deteriorated into coma despite dose escalation of heparin. Brain CT showed large hematoma accompanied by severe brain edema in the left frontal lobe. On hospital day 7, she underwent decompressive craniectomy for hematoma, and prior to the surgery, eculizumab was administered. Although we continued to treat with eculizumab and heparin, she remained in a coma and died on hospital day 26.

頭葉皮質静脈、上矢状静脈洞の一部、静脈洞交会部の描出不良を認めた (Fig. 2)。入院第6病日に右下肢から全身に広がる強直間代発作と右片麻痺が出現し、頭部単純CTで左前頭葉に血腫を認めた (Fig. 4A)。脳出血の原因は、皮質静脈の閉塞による静脈圧亢進と考え、同日よりAPTTを指標 (前値の1.5~2.0倍) にヘパリンナトリウムを増量したが、翌入院第7病日に重度の意識障害と瞳孔不同が出現し、頭部単純CTで左前頭葉に著明な脳浮腫を伴う血腫拡大を認めたため (Fig. 4B)、緊急開頭血腫除去術を行った。手術に先立って、侵襲による溶血発作の悪化抑制目的にエクリズマブを投与し、術後もヘパリンナトリウムとエクリズマブを併用投与した。手術翌日には、WBC 10,600/ $\mu$ l、CRP 4.09 mg/dl、Hb 10.5 g/dl、総ビリルビン 4.0 mg/dl、LDH 780 U/l、ハプトグロビン 10 mg/dl 以下と手術侵襲の影響とそれによるPNHの病態悪化と考えられる所見があった。その後は徐々に血液検査所見は改善し、入院第18病日にはLDH 328 U/l、ハプトグロビン 119 mg/dl と溶血発作も改善したものの意識障害は改善せず、入院第24病日に呼吸停止し、同日の頭部単純CTで右後頭葉に新たに出血性病変を認めた (Fig. 4C)。人工呼吸管理を行ったが、入院第26病日に死亡した。

### 考 察

本症例は、感染症を契機にPNHの病態が悪化し、脳静脈

血栓症、脳梗塞を来した。初期治療として行ったヘパリンナトリウムの効果が乏しく、エクリズマブを併用投与したものの不幸な転帰をたどったことから、より早期にエクリズマブの投与を検討すべきであったと考えられた症例である。

血栓症は、溶血性疾患の中でもPNHに特徴的な症状として知られている<sup>1)</sup>。その頻度については、International PNH Registryに登録されたPNH患者1610例中16%に血栓症の既往があったと報告されているが<sup>7)</sup>、米国例に比して本邦例では約1/3の頻度に過ぎなかったという日米比較から<sup>8)</sup>、本邦での血栓症の発症頻度はもう少し低い可能性がある。PNHにおける血栓症の発症機序はまだ十分には解明されていないものの、溶血による赤血球内のフォスファチジルセリンの露出<sup>9)</sup>、溶血により遊離したヘモグロビンへの一酸化窒素の吸着<sup>1)</sup>などが血栓形成を惹起すると推察されている。本症例においても溶血性変化が著明であったことから、溶血を契機に血栓症が続発したものと考える。さらに、PNH患者の血小板がCD59などの補体制御因子を欠損していることによる血小板表面での補体の活性化<sup>10)</sup>、PNH患者の単球や好中球でのGPIアンカー型蛋白であるウロキナーゼレセプターの欠損による線溶系抑制<sup>11)</sup>も血栓形成に関与していると考えられている。

PNHの血栓症は、脳静脈を含めた静脈血栓症として認めることが多いが<sup>4)</sup>、頻度は少ないながらも動脈性の脳梗塞を合併することが知られており、PNHの初発症状として脳梗塞を

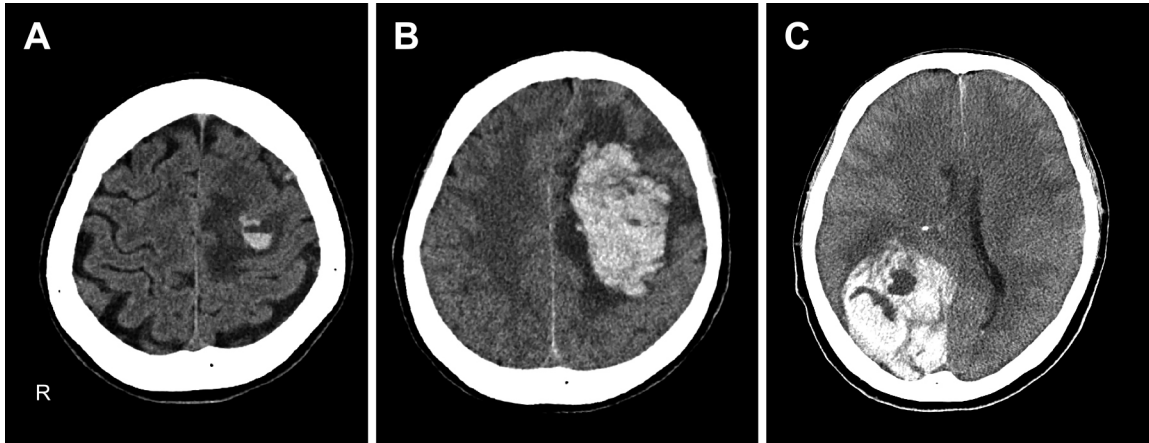


Fig. 4 CT of the brain on hospital days 6, 7, and 24.

Intracerebral hemorrhage surrounded by moderate brain edema is found in the left frontal lobe on hospital day 6 (A). CT of the brain on hospital day 7 shows significant expansion of hematoma with extensive brain edema leading to midline shift (B). Another massive intracerebral hemorrhage in the right occipital lobe is depicted on CT of the brain on hospital day 24 (C).

発症する場合もある<sup>5)12)</sup>。その機序については、上述のような溶血に起因する凝固・線溶系の破綻による脳梗塞に加えて、経食道心エコーで卵円孔開存を認めたことから奇異性脳塞栓症と推察した報告がある<sup>13)</sup>。本症例においても、脳梗塞巣は、大脳半球だけでなく小脳半球にも認められたことから塞栓症機序が推察されたが、重症化したため経食道心エコーは実施できなかった。

本例のように、血栓症の合併はPNHの転帰を大きく左右する。欧米の報告では、血栓症が死因の約半数を占め、PNH発症時に血栓症を合併していると死亡リスクは5倍以上となる<sup>3)8)</sup>。死因となる血栓症は、欧米では静脈血栓が多いが、本邦では動脈血栓の頻度が高い<sup>8)</sup>。Audebertらは脳梗塞合併例の転帰を調査し、9例中4例が入院後の積極的な治療にもかかわらず1~2か月以内に死亡したと報告している<sup>5)</sup>。

PNHの治療は、造血幹細胞移植の適応となる重症例を除いて対症療法が主体である。本例は再生不良性貧血から移行したPNHであり、骨髄不全に対してシクロスポリンとメテノロンが投与され、溶血や血栓症については外来で定期観察されていた。血栓症に対する抗凝固薬の予防投与は、PNH顆粒球の割合が高いなどの血栓症のハイリスク例に対してワルファリンを使用することもある<sup>14)</sup>が、近年では血管内溶血に効果のあるエクリズマブで治療を受けた195例のPNH患者の長期フォローアップにおいて血栓症の発症頻度が82%減少したとの報告があり<sup>15)</sup>、エクリズマブによる血栓予防効果が期待されている<sup>16)</sup>。

一方、血栓症の急性期には重篤な転帰を回避するため積極的な治療介入が必要である。ヘパリンナトリウムによる抗凝固療法とエクリズマブ投与を行うことが推奨されており<sup>3)</sup>、超急性期かつ重篤である場合には血管内治療や血栓溶解療法も考慮される<sup>17)18)</sup>。未分画ヘパリンのみの投与は有効性が疑問視されており<sup>4)</sup>、特に脳梗塞発症例では抗凝固療法とエクリズマブとの併用が重要と考えられている<sup>5)</sup>。本症例におい

てエクリズマブ投与に慎重であった理由の一つとしては、エクリズマブに特徴的かつ致死的な合併症としての髄膜炎菌感染症が懸念されたことがあげられる。一般的にエクリズマブ投与開始2週間前にワクチン接種すること、長期にペニシリンを投与することが推奨されているが、ワクチン接種後も髄膜炎菌感染症を来した報告もあり<sup>19)</sup>、本例のように感染症を併発している場合は特に投与が慎重になると考えられる。ワクチン接種後2週間をあげずにエクリズマブの投与が必要な場合は、接種後2週間、抗菌薬の投与を併用することが推奨されており、本症例ではすでに抗菌薬を投与していたので継続した<sup>20)</sup>。また、本症例の診療当時のPNHの診療ガイドでは、エクリズマブ投与の適応として「溶血のため赤血球輸血が必要と考えられ、今後も輸血の継続が見込まれる患者が対象となる」と記載されていたが、血栓症急性期の治療としてエクリズマブ治療の記載はなく、血栓症の発症リスクが軽減される程度の記載であったため<sup>21)</sup>、合併症のリスクを凌駕するほどの効果が得られるかどうかの判断ができなかったことがエクリズマブ投与に慎重となったもう一つの理由と考える。また、当時の溶血所見に基づいた重症度分類では、中等症以上(Hb 10 g/dl未滿かつ中等度溶血所見(血清LDH値で正常上限の4~5倍程度))でエクリズマブの適応と考えられたが、本症例は貧血、溶血所見ともに中等症以上の基準を満たさなかったため、その点でも投与がためらわれた。現行のPNHの診療ガイドでは、中等症以上(以下のいずれかを認める①中等度溶血(血清LDHで正常上限の3~5倍程度)または時に(1.2回/年)溶血発作を認める、②溶血に伴う臓器障害・症状を認める)でエクリズマブの適応があり、血栓症に対する治療としても「血栓予防・改善効果」として記載されているため<sup>1)</sup>、本症例でも投与可能と考えるが、急性期の投与のタイミングや効果についての明確な記載はない。本症例においてエクリズマブを投与した目的は、抗凝固療法のみでは血栓症がコントロールできず救命目的の開頭手術が必要と

なったため、手術侵襲による更なるPNH病態の悪化、血栓症の発症を予防することであった。PNHを背景にした脳静脈血栓症急性期においてエクリズマブの使用を論じた先行文献はほとんどなく、脳静脈血栓症を発症後に脳圧亢進で急変し、救命目的の開頭減圧術後にエクリズマブを投与し転帰良好であった1例のみ報告があった<sup>22)</sup>。報告例では1日の経過であった一方で、本症例では1週間余り抗凝固療法で対処も血栓症が悪化したという時間軸の点で異なっていた。本症例のエクリズマブ投与はいつのタイミングが適当であったかについては推論の域を出ないが、できるだけ早期のエクリズマブ投与が望ましい可能性があり、遅くとも抗凝固療法で効果が乏しく、入院第6病日にけいれん発作、脳出血をきたした時点で投与する方策もあったと考える。今後、PNHによる血栓症と診断された時点でエクリズマブの投与を考慮すべきかどうかについて、更なる症例の蓄積、検討が必要である。

## 結 語

脳梗塞と脳静脈洞血栓症を合併し、死に至ったPNHの1例を経験した。血栓症を発症した場合は、抗凝固療法のみではなく、早期からエクリズマブの併用投与を含めた積極的な治療介入が必要と考える。

謝辞：本症例のフローサイトメトリー検査等していただきました京都第二赤十字病院血液内科 赤荻 照章先生に深謝いたします。

※著者全員に本論文に関連し、開示すべきCOI状態にある企業、組織、団体はいずれもありません。

## 文 献

- 1) 厚生労働科学研究費補助金 難治性疾患克服研究事業. 特発性造血障害に関する調査研究班 (研究代表者 三谷絹子) /PNHの診断基準と診療の参照ガイド改訂版作成のためのワーキンググループ. 発作性夜間ヘモグロビン尿症診療の参照ガイド 令和1年改訂版. 2020.
- 2) Devalet B, Mullier F, Chatelain B, et al. Pathophysiology, diagnosis, and treatment of paroxysmal nocturnal hemoglobinuria: a review. *Eur J Haematol* 2015;95:190-198.
- 3) Hill A, Kelly RJ, Hillmen P. Thrombosis in paroxysmal nocturnal hemoglobinuria. *Blood* 2013;121:4985-4996; quiz 5105.
- 4) Meppiel E, Crassard I, Latour RP, et al. Cerebral venous thrombosis in paroxysmal nocturnal hemoglobinuria: a series of 15 cases and review of the literature. *Medicine (Baltimore)* 2015;94:e362.
- 5) Audebert HJ, Planck J, Eisenburg M, et al. Cerebral ischemic infarction in paroxysmal nocturnal hemoglobinuria report of 2 cases and updated review of 7 previously published patients. *J Neurol* 2005;252:1379-1386.
- 6) Socie G, Schrezenmeier H, Muus P, et al. Changing prognosis in paroxysmal nocturnal haemoglobinuria disease subcategories: an analysis of the International PNH Registry. *Intern Med J* 2016;46:1044-1053.
- 7) Schrezenmeier H, Muus P, Socie G, et al. Baseline

- characteristics and disease burden in patients in the International Paroxysmal Nocturnal Hemoglobinuria Registry. *Haematologica* 2014;99:922-929.
- 8) Nishimura JI, Kanakura Y, Ware RE, et al. Clinical course and flow cytometric analysis of paroxysmal nocturnal hemoglobinuria in the United States and Japan. *Medicine (Baltimore)* 2004;83:193-207.
- 9) Hugel B, Socié G, Vu T, et al. Elevated levels of circulating procoagulant microparticles in patients with paroxysmal nocturnal hemoglobinuria and aplastic anemia. *Blood* 1999;93:3451-3456.
- 10) Wiedmer T, Hall SE, Ortel TL, et al. Complement-induced vesiculation and exposure of membrane prothrombinase sites in platelets of paroxysmal nocturnal hemoglobinuria. *Blood* 1993;82:1192-1196.
- 11) Ronne E, Pappot H, Grondahl-Hansen J, et al. The receptor for urokinase plasminogen activator is present in plasma from healthy donors and elevated in patients with paroxysmal nocturnal haemoglobinuria. *Br J Haematol* 1995;89:576-581.
- 12) Ziakas PD, Poulou LS, Rokas GI, et al. Thrombosis in paroxysmal nocturnal hemoglobinuria: sites, risks, outcome. An overview. *J Thromb Haemost* 2007;5:642-645.
- 13) Tiu R, Yacoub H, Maciejewski J, et al. Recurrent ischemic stroke in paroxysmal nocturnal hemoglobinuria: paroxysmal nocturnal hemoglobinuria or missed patent foramen ovale? *J Stroke Cerebrovasc Dis* 2009;18:409-410.
- 14) Hall C, Richards S, Hillmen P. Primary prophylaxis with warfarin prevents thrombosis in paroxysmal nocturnal hemoglobinuria (PNH). *Blood* 2003;102:3587-3591.
- 15) Hillmen P, Muus P, Roth A, et al. Long-term safety and efficacy of sustained eculizumab treatment in patients with paroxysmal nocturnal haemoglobinuria. *Br J Haematol* 2013;162:62-73.
- 16) Brodsky RA. Paroxysmal nocturnal hemoglobinuria. *Blood* 2014;124:2804-2811.
- 17) Yamazaki T, Suzuki K, Sumi M, et al. Cerebral embolism as a complication of paroxysmal nocturnal hemoglobinuria. *Eur Neurol* 2005;53:217-220.
- 18) Hauser AC, Brichta A, Pabinger-Fasching I, et al. Fibrinolytic therapy with rt-PA in a patient with paroxysmal nocturnal hemoglobinuria and Budd-Chiari syndrome. *Ann Hematol* 2003;82:299-302.
- 19) Socie G, Caby-Tosi MP, Marantz JL, et al. Eculizumab in paroxysmal nocturnal haemoglobinuria and atypical haemolytic uraemic syndrome: 10-year pharmacovigilance analysis. *Br J Haematol* 2019;185:297-310.
- 20) 後藤明彦. PNHの周術期管理. *血液フロンティア* 2016;26:837-842.
- 21) 厚生労働科学研究費補助金 難治性疾患克服研究事業. 特発性造血障害に関する調査研究班 (研究代表者 黒川峰夫) /PNHの診断基準と診療の参照ガイド改訂版作成のためのワーキンググループ. 発作性夜間ヘモグロビン尿症診療の参照ガイド 平成25年改訂版. 2014.
- 22) 岩田吉生, 森田泰慶, 辻 潔ら. 脳静脈血栓症を合併し、開頭減圧術・術後エクリズマブ投与が有効であったPNHの1例. *PNH Frontier* 2019;6:46-49.

**Abstract****Brain infarction and cerebral venous thrombosis in paroxysmal nocturnal hemoglobinuria: case report**

Keiko Maezono, M.D.<sup>1)</sup>, Eijirou Tanaka, M.D.<sup>1)</sup>, Shinji Ashida, M.D., Ph.D.<sup>1)</sup>,  
Shiori Ogura, M.D.<sup>1)</sup>, Yoshikazu Nakahara, M.D., Ph.D.<sup>2)</sup> and Yoshinari Nagakane, M.D., Ph.D.<sup>1)</sup>

<sup>1)</sup> Department of Neurology, Kyoto Second Red Cross Hospital

<sup>2)</sup> Department of Neurosurgery, Kyoto Second Red Cross Hospital

A 65-year-old woman with a six-year history of paroxysmal nocturnal hemoglobinuria (PNH) was admitted due to weakness in the right leg following a seven-day history of fever and upper respiratory infection. MRI revealed several high-intensity areas in bilateral frontal lobe cortices and the left cerebellum on diffusion-weighted imaging, and signal hypointensity along the course of the cortical vein in the left frontal lobe on T<sub>2</sub>\*-weighted imaging. We diagnosed cerebral venous thrombosis and brain infarction, and commenced heparin infusion. She developed right-sided dens hemiparesis on hospital day 6, when brain CT showed subcortical hemorrhage in the left frontal lobe. Despite eculizumab administration and decompressive craniectomy for hematoma, she died on hospital day 26. Thrombosis in PNH has been recognized as a life-threatening complication, and intensive treatment including emergent administration of eculizumab is warranted if this situation arises.

(Rinsho Shinkeigaku (Clin Neurol) 2022;62:27-32)

**Key words:** paroxysmal nocturnal hemoglobinuria, cerebral venous thrombosis, eculizumab

---