

ALEXIA SEM AGRAFIA

ESTUDO CLINICO-TOMOGRAFICO

AMAURI BATISTA DA SILVA *

RICCARDO PRATESI *

JOAQUIM PEREIRA BRASIL NETTO **

A perda da capacidade de identificação dos símbolos gráficos e a consequente impossibilidade de leitura com manutenção da habilidade para escrever é condição rara em clínica neurológica. A primeira descrição completa da síndrome acompanhada da confirmação anatômica deve-se a Déjérine⁷ que, com sua genial intuição, chegou mesmo a antecipar a teoria das desconexões, arduamente defendida por Geschwind⁹ desde a década de 60. A síndrome comporta além da alexia, frequente hemianopsia homônima direita, possível anomia para cores e raramente hemiacromatopsia. São descritos distúrbios transitórios da memória verbal, imputados à lesão do hipocampo esquerdo, além de alterações em geral transitórias do cálculo escrito. O paciente consegue escrever espontaneamente ou sob ditado, mas não consegue ler o que acaba de escrever.

Neste registro relatamos dois casos por nós estudados recentemente, sendo interessante que em ambos houve boa regressão dos distúrbios da leitura. Achamos por bem sugerir que todos os pacientes com alterações hemianópticas à direita, por provável lesão isquêmica em território da artéria cerebral posterior esquerda, sejam mais detalhadamente examinados a fim de que esta síndrome possa ser mais frequentemente diagnosticada.

OBSERVAÇÕES

Caso 1 — A.V.S.P., sexo masculino, branco, 35 anos, dextro, registro 982635, funcionário de uma editora, foi admitido na Unidade de Neurologia do Hospital de Base de Brasília em 10-09-83 logo após ter tido súbito mal-estar quando jogava futebol: ele sentiu dormência no lado direito do corpo, ficou tonto, nauseado e teve dificuldade para ver o que se passava à sua direita. Nós o examinamos no terceiro dia de internação e constatamos tratar-se de paciente em bom estado geral, P.A. 140x90, 120 batimentos cardíacos por minuto, ausência de dispnéia e de edema. Ele estava consciente, lúcido, alerta, cooperador, com hemianopsia homônima direita, discreta hemiparesia, hiporreflexia ósteo-muscular e hemi-hipoestesia superficial e profunda do mesmo lado. Havia miose, enftalmia, hiperemia conjuntival e anidrose facial à esquerda. Havia sincinesias homolaterais de imitação à direita e discreta distonia caracterizada por pronação distal do membro superior que entrava em abdução quando da marcha, sur-

gindo também tendência à flexão dorsal do pé. Funções corticais superiores — paciente tranqüilo, bem orientado no tempo e espaço, falando fluentemente, boa compreensão oral, débito normal, eventual anomia sem parafasias, boa repetição oral, ausência de perseveração, cálculo oral preservado, ausência de apraxia ideatória, ideomotora ou construtiva. Boa denominação digital, eventual confusão direita/esquerda, autotopognosia normal. Havia total incapacidade de reconhecimento das letras do alfabeto, parcial para os números, impossibilidade completa de leitura de palavras mono, di ou polissilábicas, ou de um pequeno texto. Ele escrevia com a mão esquerda (distonía à direita) espontaneamente ou sob ditado, observando-se então forma bizarra da escrita, inclinada da esquerda para a direita e de cima para baixo. Ele era incapaz de ler poucos segundos depois o que acabara de escrever. Cópia difícil, servil, extremamente lenta. Cálculo escrito impossível. Havia boa identificação das imagens, das fisionomias e dos objetos. Denominava bem as cores, emparelhava-as facilmente e as relacionava facilmente com imagens ou coisas (verde-esperança, ouro-amarelo, céu-azul, como exemplos). Ele era capaz de repetir na ordem, após alguns segundos, 5 nomes de objetos ou de animais, porém se queixava da memória: na verdade era incapaz de lembrar o endereço e o telefone do escritório onde trabalhava nos últimos 8 meses. Exames complementares: radiografias do tórax e crânio normais; hemograma, glicemia, uréia, creatinina, ácido úrico e eletrólitos normais; VDRL, negativo; lipidograma com 878 mg/dl de lípidos totais, 234 mg/dl de colesterol e 421 mg/dl de triglicérides. Angiografia vertebral revelou artéria vertebral direita hipoplásica, de bom calibre à esquerda, não se visualizando a artéria cerebral posterior esquerda. Tomografia computadorizada do crânio mostrou área hipodensa em regiões infero-mesiais têmporo-occipitais esquerdas, sobretudo ao longo da fissura inter-hemisférica, que se estendia desde porções posteriores do tálamo até ao polo occipital, compatível a isquemia em território da artéria cerebral posterior esquerda (Fig. 1). Revisão clínica realizada no dia 12-02-85 evidenciou paciente lúcido, cooperador, com discreta hemiparesia e hemidistonía distal à direita, hemianopsia homônima do mesmo lado; hemi-hipoestesia tátil-térmico-dolorosa à direita, sem qualquer sinal de hiperpatia e hiperreflexia profunda ipsilateral. Não mais havia distúrbios óculo-simpáticos à esquerda. A avaliação das funções corticais superiores demonstrou linguagem espontânea fluente, sem anomia ou parafasias, boa compreensão oral, repetição perfeita, ausência de distúrbios práticos, boa distinção direita-esquerda, boa orientação visuo-espacial, memória recente e remota sem anormalidades; boa identificação e denominação das cores; capaz de identificar facilmente os símbolos gráficos do alfabeto e os números, com leitura rápida e boa interpretação do texto; não mostrou qualquer dificuldade para escrever espontaneamente, sob ditado ou de copiar, sendo capaz de ler o que escrevera; cálculo oral e por escrito sem erros. O doente está trabalhando numa banca de revistas de sua propriedade desde o ano passado, negando qualquer obstáculo à realização do seu trabalho. Em suma, o paciente apresentou quadro ictal e foi evidenciada alexia sem agrafia, severa, associada nos primeiros dias a discretos distúrbios da memória verbal. Havia, ainda, outras manifestações como hemianopsia homônima direita, síndrome de Claude Bernard-Horner à esquerda, hemiparesia e hemidistonía à direita, além de alterações da sensibilidade superficial e profunda do mesmo lado. Não havia anomia para cores. A tomografia computadorizada do crânio confirmou a isquemia extensa em território córtico-subcortical da artéria cerebral posterior esquerda. Revisão clínica feita 17 meses depois demonstrou total recuperação da alexia e persistência da hemianopsia homônima direita, além de discretas alterações sensitivo-motoras no dimídio direito.

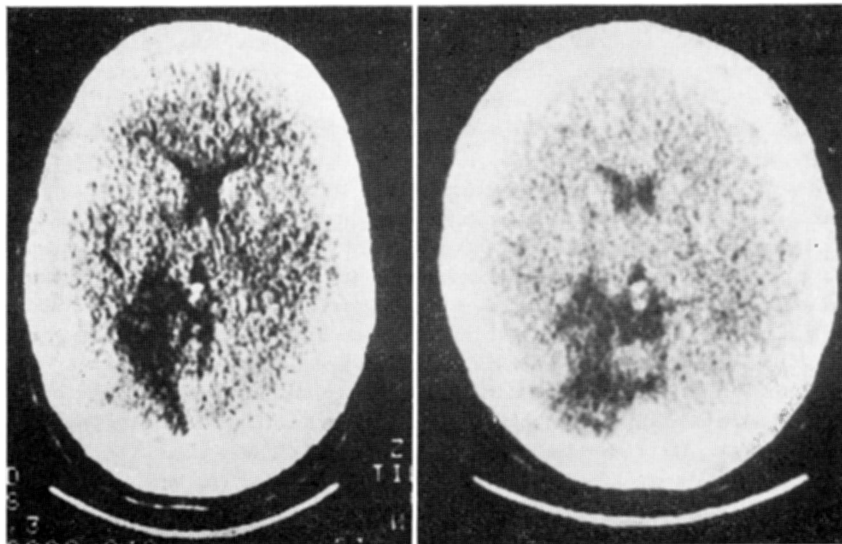


Fig. 1 — Tomografia computadorizada do crânio. À esquerda, do caso A.V.S.P., mostrando área hipodensa infero-mesial têmporo-occipital que se estende até porções posteriores do tálamo, à esquerda. À direita, do caso G.C.S., evidenciando área hipodensa em região infero-lateral têmporo-occipital com extensão para porções posteriores do tálamo, à esquerda.

Caso 2 — G.C.S., sexo feminino, branca, 27 anos, dextra, registro 215799, funcionária pública, foi internada na Unidade de Neurologia do Hospital de Base de Brasília em 21-01-85 por ter apresentado quadro súbito de dormência no dimídio direito, náuseas e vômitos. Exame neurológico efetuado na primeira semana de internação evidenciou paciente em bom estado geral, P.A. 110x80, 80 batimentos cardíacos por minuto, consciente, cooperadora, bem orientada no tempo e espaço, quadrantanopsia superior direita, fundoscopia normal, pupilas isocóricas e fotorreagentes, boa oculomotricidade, ausência de nistagmo; discreta hemiparesia direita e hemi-hipoestesia superficial do mesmo lado, sem astereognosia ou fenômeno de extinção ou agrafostesia. Havia também moderada ataxia cerebelar com discreta decomposição dos movimentos e dismetria aos testes indicador-nariz e calcanhar-joelho ipsilateralmente. Funções corticais superiores: boa fluência e articulação verbais, denominação correta dos objetos, compreensão oral e repetição preservadas, ausência de parafasias e de perseveração. Não havia apraxia de membros, construtiva nem do vestir-se, boa distinção direita-esquerda e denominação dos dedos e de partes do corpo perfeita orientação visuo-espacial e ausência de agnosia para imagens, objetos e fisionomias. Não havia anomia para cores aos testes de denominação ou de identificação das cores antes denominadas pelo examinador. Incapacidade de reconhecimento das letras do alfabeto com total impossibilidade de leitura de palavras ou de pequenas frases; era capaz, no entanto, de escrever espontaneamente e sob ditado, porém poucos segundos após nada conseguia ler do que escrevera. Boa identificação dos números, cálculo oral e por escrito sem anormalidades. Exames complementares: radiografias do crânio e do tórax sem anormalidades; hemograma, glicemia, uréia, creatinina, ácido úrico,

testes para doença reumática e urinálise, normais; VDRL, negativo; tomografia computadorizada do crânio evidenciou zona hipodensa extensa em áreas pósterio-inferiores têmporo-occipitais à esquerda, compatível a isquemia em território da artéria cerebral posterior deste lado (Fig. 1). Revisão clínica cerca de 2 semanas depois já revelou melhora acentuada da denominação e do reconhecimento das letras do alfabeto, com leitura lenta e laboriosa de palavras e de curtas frases. Exame neurológico no dia 18-04-85 mostrou quadrantanopsia superior direita, discreta hemi-hipoestesia superficial e ataxia cerebelar ipsilaterais. Linguagem oral preservada, escrita perfeita, cálculo sem alterações; boa capacidade de identificação das letras do alfabeto e dos números, sendo capaz de ler corretamente e de interpretar textos, apesar de fazê-lo lentamente. As demais funções práxicas e cognitivas estavam normais, como nas primeiras avaliações. Em suma, a paciente apresentou quadro agudo neurológico, caracterizado por alexia sem agrafia, quadrantanopsia superior direita, sem anomia para cores e sem alterações da memória verbal ou de afasia. Havia manifestações motoras (hemiparesia e hemiataxia discretas) e sensitivas, no dimídio direito. O curso evolutivo se caracterizou pela rápida regressão dos distúrbios da leitura no prazo de três meses. A tomografia computadorizada do crânio confirmou a existência de infarto em território da artéria cerebral posterior esquerda.

COMENTARIOS

Alexia, segundo Benson & Geschwind⁴, consiste na perda da capacidade de compreensão da palavra escrita ou impressa secundária a uma lesão cerebral. Esse distúrbio já era conhecido desde muito tempo, porém deve-se a Déjérine⁶, em 1891, a descrição do caso de paciente de 63 anos de idade que, após quadro ictal, tornou-se incapaz de *ler e de escrever*. Ele também tinha hemianopsia e discreta hemiparesia à direita, acalculia e parafasias verbais sem anomia. Na necrópsia verificou-se infarto cerebral com destruição limitada do giro angular esquerdo, com poupança relativa dos giros temporal superior e supramarginal. Déjérine admitiu ser o giro angular esquerdo o centro da imagem visual dos símbolos gráficos. Déjérine⁷, em 1892, relatou o excepcional caso de um paciente que desenvolveu súbita incapacidade para ler, inclusive música, mantendo a capacidade para escrever espontaneamente ou sob ditado, mas que não conseguia ler o que acabava de escrever; o paciente era capaz de reconhecer os números e de calcular; sua linguagem, memória e inteligência eram normais. Curiosamente ele era incapaz de reconhecer as cores no seu campo visual direito — hemiacromatopsia —, no qual ele identificava normalmente formas geométricas e diversos objetos. Não havia acromatopsia no campo visual esquerdo. Alguns anos depois, pouco antes de morrer, esse doente apresentou agrafia. A necrópsia revelou dois infartos cerebrais à esquerda: o mais antigo envolvia a face inferior e mesial da região temporal e occipital, a substância branca periventricular, o esplênio do corpo caloso; o mais recente destruiu o giro angular. Déjérine admitiu que a lesão da substância branca periventricular occipital deveria ter provocado a interrupção de conexões inter e intrahemisféricas: as impressões visuais recebidas pelo lobo occipital direito não poderiam atingir as regiões homólogas do hemisfério cerebral esquerdo e daí não chegariam ao giro angular deste lado. Estava assim explicada a alexia pura que

o doente apresentou na primeira fase de sua enfermidade. O infarto secundário do giro angular veio acrescentar a agrafia. Déjérine não deu ênfase especial ao papel da lesão do esplênio do corpo caloso na síndrome por ele descrita. Foix & Hillemand⁸, pelo contrário, deram grande importância à lesão do esplênio no mecanismo da alexia sem agrafia. Geschwind & Fusillo¹⁰ relataram caso de alexia sem agrafia em que havia hemianopsia homônima direita e anomia para cores no campo visual preservado, além de distúrbios transitórios da memória verbal. A necrópsia revelou infarto do córtex visual primário e secundário à esquerda, substância branca periventricular, giros lingual e fusiforme, hipocampo e esplênio do corpo caloso ipsilaterais. Eles insistiram na dificuldade que tinha o doente para denominar as cores, selecionar cores previamente denominadas, mas emparelhava cores corretamente, coloria figuras de objetos adequadamente e respondia bem às questões do tipo relação cor/imagem. Eles justificaram os distúrbios transitórios da memória verbal como secundários a lesão hipocampal esquerda. O doente escrevia de forma peculiar, comportando-se como se estivesse de olhos vendados, pois a escrita não seguia as linhas horizontais do papel, inclinando-se de cima para baixo e da esquerda para a direita. Ajax e col.¹ publicaram os achados clínico-patológicos de um caso de alexia sem agrafia com hemianopsia homônima direita e sem anomia para cores. As lesões do esplênio e do forceps major se limitavam às fibras mais ventrais, poupando por completo as fibras dorsais. Eles admitem que as fibras ventrais são essenciais para a decodificação da palavra escrita, enquanto as dorsais são capitais para a denominação das cores, conforme afirmara anteriormente Greenblatt¹¹. Vincent e col.¹⁵ relataram o caso de um paciente com alexia sem agrafia, sem hemianopsia nem anomia para cores, que tinha meningioma da tampa do cerebelo que comprimia a face inferior da junção têmporo-occipital esquerda. Eles explicaram a alexia pura pelo envolvimento das fibras mais ventrais do esplênio do corpo caloso e admitem igualmente que as fibras dorsais poupadas justificam a inexistência de distúrbios na denominação das cores. Para muitos autores a alexia sem agrafia seria uma forma de agnosia visual, porém há casos na literatura⁴ em que a agnosia visual para objetos e imagens não se acompanha de alexia.

Há na literatura várias classificações das alexias, dependendo de variações na sintomatologia dos pacientes. Déjérine considerava a "cegueira verbal com agrafia" e a "cegueira verbal pura", com base nos casos por ele descritos; Wernicke sugeria dois tipos básicos: literal e verbal. No primeiro o doente não conseguia denominar ou compreender as letras isoladas; no segundo o doente não teria obstáculos para ler e reconhecer letras isoladas, mas teria impossibilidade para ler as palavras. Goldstein considerava simplesmente a alexia primária e a secundária, conforme o distúrbio de leitura fosse o elemento primordial do quadro neurológico ou fosse apenas um apêndice de distúrbios mais complexos da linguagem. Benson & Geschwind preferem a seguinte classificação, que se baseia nos conceitos originais de Déjérine: alexia com agrafia, alexia sem agrafia, afasia aléxica, hemialexia e pseudoalexia. As duas primeiras já foram exemplificadas mediante citação de casos da literatura e dos nossos próprios. A terceira forma, afasia aléxica, para Benson³ a terceira alexia, viria

associada à afasia de Broca e consistiria fundamentalmente numa forma de alexia literal severa que dependeria de dificuldades na exploração oculomotora do espaço, falta de habilidade para manter sequências verbais e para compreender a estrutura sintática. Ele estudou 61 casos de afasia de Broca e encontrou alexia severa em 34, moderada em 17, só não havendo componente aléxico em 10 casos. A propósito, Henderson¹³ comenta que na realidade Déjérine já considerara esse terceiro tipo de alexia com notável acuidade. Trescher & Ford¹⁴ relataram os achados clínicos num paciente operado por Dandy, com secção do esplênio do corpo caloso para retirada de cisto colóide do terceiro ventrículo. O doente não conseguia reconhecer letras nem palavras que lhe eram apresentadas no campo visual esquerdo, apesar de não ter qualquer alteração campimétrica. Akelaitis² criticou o trabalho acima, referindo-se a casos pessoais de lesão cirúrgica do esplênio do corpo caloso sem hemialexia secundária. Benson & Geschwind⁴ acham, no entanto, que esse material estava contaminado por casos de encefalopatia infantil, com e sem epilepsia, o que sugere que o hemisfério cerebral direito pode “aprender a ler” desde que as lesões do hemisfério dominante ocorram na infância, antes da definição da dominância hemisférica. Admitiam, ainda, falhas técnicas na avaliação dos pacientes. Finalmente, na pseudoalexia o doente comete erros por omissão ou por substituição quando o texto lhe é apresentado no campo visual acometido, sobretudo no esquerdo, nos casos em que há lesão parietal direita e consequente negligência do campo visual esquerdo. O paciente pode ler bem se o material lhe for apresentado no campo visual preservado ou verticalmente.

Nossos dois pacientes apresentavam alexia sem agrafia bastante severa na fase de instalação do processo. Nos dois, o início agudo era sugestivo de oclusão vascular no território da artéria cerebral posterior esquerda. A tomografia computadorizada do crânio confirmou essa impressão diagnóstica. Num deles havia hemianopsia homônima direita e no outro quadrantanopsia superior direita. Nenhum deles manifestou anomia para cores, mas o primeiro teve dificuldades mnésicas verbais transitórias, o que sugere envolvimento hipocampal. Em ambos a evolução foi excelente em termos da recuperação da alexia. Havia, ainda, outros distúrbios neurológicos óculo-simpáticos e sensitivo-motores, plenamente justificáveis por lesão da artéria cerebral posterior, acometendo estruturas tálamo-subtálamo-mesencefálicas, que não serão aqui mais detalhadamente avaliados por não serem o motivo fundamental desta comunicação.

Não há muitos casos de alexia sem agrafia confirmados anatomicamente. Benson & Geschwind⁴ descreveram 17 casos da literatura até 1966. Greenblatt¹² acrescenta mais 10 casos até 1981. Em geral as lesões são isquêmicas, por infarto em território da artéria cerebral posterior esquerda e acometem quase sempre o córtex calcarino, substância branca occipital, giros lingual e fusiforme, esplênio do corpo caloso, giros para-hipocampal e hipocampo, tálamo posterior. Há referências na literatura a patologias diversas como tumores primários ou metastáticos, malformação artério-venosa, abscesso cerebral e traumatismo crânio-encefálico.

A interpretação atual do mecanismo da alexia sem agrafia se baseia na teoria das desconexões, brilhantemente desenvolvida por Geschwind⁹: haveria a incapacidade da transferência dos estímulos linguísticos percebidos pelo lobo occipital direito para áreas do hemisfério cerebral esquerdo envolvidas com a interpretação da linguagem visual: giro angular. Geschwind sugeria duas vias alternativas: uma que iria das áreas 18 e 19 do hemisfério cerebral direito para áreas correspondentes do hemisfério cerebral oposto, daí chegando ao giro angular esquerdo; outra, que iria das áreas 18 e 19 do hemisfério direito para o giro angular ipsilateral e daí cruzaria a linha média para chegar ao giro angular esquerdo. No que toca à anomia para cores, que não existia em nossos doentes, autores diversos^{1,11,15} admitem que esse distúrbio só ocorre quando as fibras mais dorsais do esplênio do corpo caloso e sua continuação no forceps major estão lesadas.

RESUMO

Os autores apresentam os achados clínicos e tomográficos de dois casos de alexia sem agrafia e fazem revisão da literatura. Os dois pacientes tiveram infarto extenso em território da artéria cerebral posterior esquerda, desenvolvendo severa alexia, sem agrafia, com distúrbios do campo visual à direita, sem anomia para cores, um deles manifestando transitórias dificuldades mnésicas verbais. Nos dois casos a evolução foi muito boa com regressão total da alexia, constatada 17 meses depois no primeiro caso e três meses após no segundo caso. São feitas considerações sobre as causas e os prováveis mecanismos das alexias, sobretudo da alexia sem agrafia, e a sugestão de que todos os pacientes com alterações hemianópticas à direita por oclusão da artéria cerebral posterior esquerda sejam bem estudados neurologicamente a fim de que essa síndrome possa ser detectada pois, apesar de rara, é possível que muitos casos passem despercebidos por falta de mais acurada investigação semiótica.

SUMMARY

Alexia without agraphia: a clinico-tomographic study.

The authors report the clinical findings and CT-scanning results in two cases of alexia without agraphia and review the literature on this subject. Both patients had extensive infarction in the territory supplied by the left posterior cerebral artery and developed severe alexia without agraphia, right hemianopia without color-anomia and one of them presented with transient verbal memory difficulties. In both cases the evolution was very good, with total regression of the alexia after 17 months in the first patient and almost complete recovery after three months in the second one. The authors comment on the causes and possible mechanisms of the alexias, especially of the alexia without agraphia, and suggest that every patient with right hemianopic disturbances due to occlusion of the left posterior cerebral artery be thoroughly studied from a neurological point of view, so that this syndrome can be detected since, notwithstanding its recognized rarity, it seems highly probable that many cases have been overlooked as a result of incomplete examination of the patients.

REFERÊNCIAS

1. AJAX, E.T., SCHENKENBERG, T. & KOSTELJANETZ, M. — Alexia without agraphia and the inferior splenium. *Neurology* 27:685, 1977.
2. AKELAITIS, A.J. — A study of gnosis, praxis and language following section of the corpus callosum. *J. Neurosurg.* 1:94, 1944.
3. BENSON, D.F. — The third alexia. *Arch. Neurol.* 34:327, 1977.
4. BENSON, D.F. & GESCHWIND, N. — The Alexias. In P.J. Vinken & G.W. Bruyn (eds.): *Handbook of Clinical Neurology*. Vol. 4. North Holland, Amsterdam, 1969.
5. DAMASIO, A.R. — Pure Alexia. *Trends in Neurosciences*, 1983, pg. 93.
6. DEJERINE, J. — Sur un cas de cécité verbale avec agraphie, suivi d'autopsie. *Mem. Soc. Biol.* 3:197, 1891.
7. DEJERINE, J. — Contribution à l'étude anatomo-pathologique et clinique des différentes variétés de cécité verbale. *Mem. Soc. Biol.* 4:61, 1892.
8. FOIX, C. & HILLEMAND, P. — Rôle vraisemblable du splenium dans la pathogénie de l'alexie pure par lésion de la cérébrale postérieure. *Bull. Mem. Soc. méd. Hôp. Paris* 49:393, 1925.
9. GESCHWIND, N. — Disconnexion syndromes in animals and man: part. I. *Brain* 88:237, 1965.
10. GESCHWIND, N. & FUSILLO, M. — Color-naming defects in association with alexia. *Arch. Neurol.* 15:137, 1966.
11. GREENBLATT, S.H. — Alexia without agraphia or hemianopsia. *Brain* 96:307, 1973.
12. GREENBLATT, S.H. — Localization of lesions in alexia. In A. Kertesz (ed.): *Localization in Neuropsychology*. Academic Press, New York, 1983.
13. HENDERSON, V.W. — Jules Déjérine and the third alexia. *Arch. Neurol.* 41:430, 1984.
14. TRESCHER, J.H. & FORD, F.R. — Coloyd cyst of the third ventricle. *Arch. Neurol. Psychiat.* 37:959, 1937.
15. VINCENT, F.M., SADOWSKY, C.H., SAUNDERS, R.L. & REEVES, A.G. — Alexia without agraphia, hemianopia, or color-naming defect: a disconnection syndrome. *Neurology* 27:689, 1977.

Unidade de Neurologia, Hospital de Base de Brasília — 70000 - Brasília, DF - Brasil.