



## 痙攣発作後の初回 MRI で異常所見が認められなかった

## 抗ミエリンオリゴデンドロサイト糖蛋白抗体関連片側大脳皮質性脳炎の 1 例

今井 優希<sup>1)</sup> 尾上 祐行<sup>1)</sup> 沼畑 恭子<sup>1)</sup>  
小川 知宏<sup>1)</sup> 赤岩 靖久<sup>1)</sup> 宮本 智之<sup>1)\*</sup>

要旨：31 歳男性が全身痙攣を発症し、頭部 MRI で異常を認めず特発性全般てんかんとして加療を開始した。その後痙攣を繰り返し左片麻痺、左半側空間無視を合併し緊急入院した。微熱、遷延性頭痛、脳脊髄液圧上昇、単核球優位の脳脊髄液細胞数増多を認めた。MRI（第 8 病日）では右大脳皮質の浮腫を認め、無菌性髄膜炎として加療した。第 32 病日に血清抗 myelinoligodendrocyte glycoprotein (MOG) 抗体陽性が判明し、抗 MOG 抗体関連片側大脳皮質性脳炎として免疫治療を追加した。本症では発症時に特徴的な画像を認めない場合があり注意が必要である。

Key words：痙攣、頭痛、抗 MOG 抗体、FLAMES、片側大脳皮質性脳炎

## はじめに

痙攣、頭痛で発症し頭部 MRI で大脳皮質を中心に fluid-attenuated inversion recovery (FLAIR) で高信号を呈する抗 myelinoligodendrocyte glycoprotein (MOG) 抗体陽性例の報告が増えている<sup>1)~5)</sup>。その中で痙攣を伴う片側皮質の FLAIR 高信号所見を FLAIR-hyperintense lesions in anti-MOG-associated encephalitis with seizures (FLAMES)<sup>6)</sup> と呼称している。今回、無菌性髄膜炎様で難治性痙攣を呈し、発症時に画像変化を認めず画像検査を繰り返し行い、痙攣再発時に初めて FLAMES を示した症例を報告する。

## 症 例

患者：31 歳男性

主訴：頭痛、繰り返す痙攣発作、左半身麻痺

既往歴：片頭痛、性器ヘルペス。

家族歴：母親が片頭痛。

生活歴：機会飲酒、喫煙、20 本/日。

現病歴：31 歳時、両側眼球上転、左上肢の強直性痙攣が 5 分程度持続し自然消失した後に近医へ搬送された。発症 4 日前から頭痛が持続していたが、頭部 MRI では異常所見は認められなかった。第 3 病日に紹介初診となった。頭痛は片頭痛発作と判断し加療した。脳波では異常なかった。第 4 病日か

ら朝のみ体温 37°C 台の発熱を繰り返した。第 6 病日仕事中心、一過性に構音障害が出現した。第 7 病日に左上肢から全身痙攣となり、他医療機関でレベチラセタム 500 mg が開始された。第 8 病日に意識障害と左上肢麻痺を認め、当科へ緊急入院した。

入院時身体所見：身長 173 cm、体重 82 kg、体温 37.4°C、血圧 134/73 mmHg、脈拍数 80 回/分・整、その他特記事項はなかった。

入院時神経学的所見：意識レベル GCS 14、JCS I-2 と軽度の意識障害と、右に眼球偏位し、左注視障害、左不全片麻痺と左半側空間無視を認めた。項部硬直、Kernig 徴候は認めなかった。

検査所見：好中球優位の白血球数の増多 (19,000 個/ $\mu$ l)、CRP 2.06 mg/dl と CK 4,342 U/l は上昇し、抗核抗体、ANCA、抗甲状腺自己抗体、抗 AQP4 抗体 (ELISA 法) はいずれも陰性であった。脳脊髄液検査では初圧 250 mmH<sub>2</sub>O、細胞数 762 個/ $\mu$ l (単核球優位) の細胞数増多を認めた。髄液糖 67 mg/dl (血清糖 119 mg/dl)、Cl 123 mmol/l と正常範囲で、蛋白 72.5 mg/dl と IgG index 0.985 は上昇していた。

頭部 MRI 所見：第 1 病日 (前医) では、拡散強調画像 (diffusion-weighted imaging, 以下 DWI と略記)、apparent diffusion coefficient (ADC)、FLAIR にて異常を認めなかった (Fig. 1A~D)。第 8 病日 (当科入院時) では右側頭葉から頭頂葉、右島回、右前頭弁蓋に DWI 高信号 (Fig. 1E, F)、ADC

\*Corresponding author: 獨協医科大学埼玉医療センター脳神経内科 [〒 343-8555 埼玉県越谷市南越谷 2-1-50]

<sup>1)</sup> 獨協医科大学埼玉医療センター脳神経内科

(Received July 21, 2022; Accepted November 15, 2022; Published online in J-STAGE on January 31, 2023)

臨床神経 2023;00:000-000

doi: 10.5692/clinicalneuroi.cn-001796

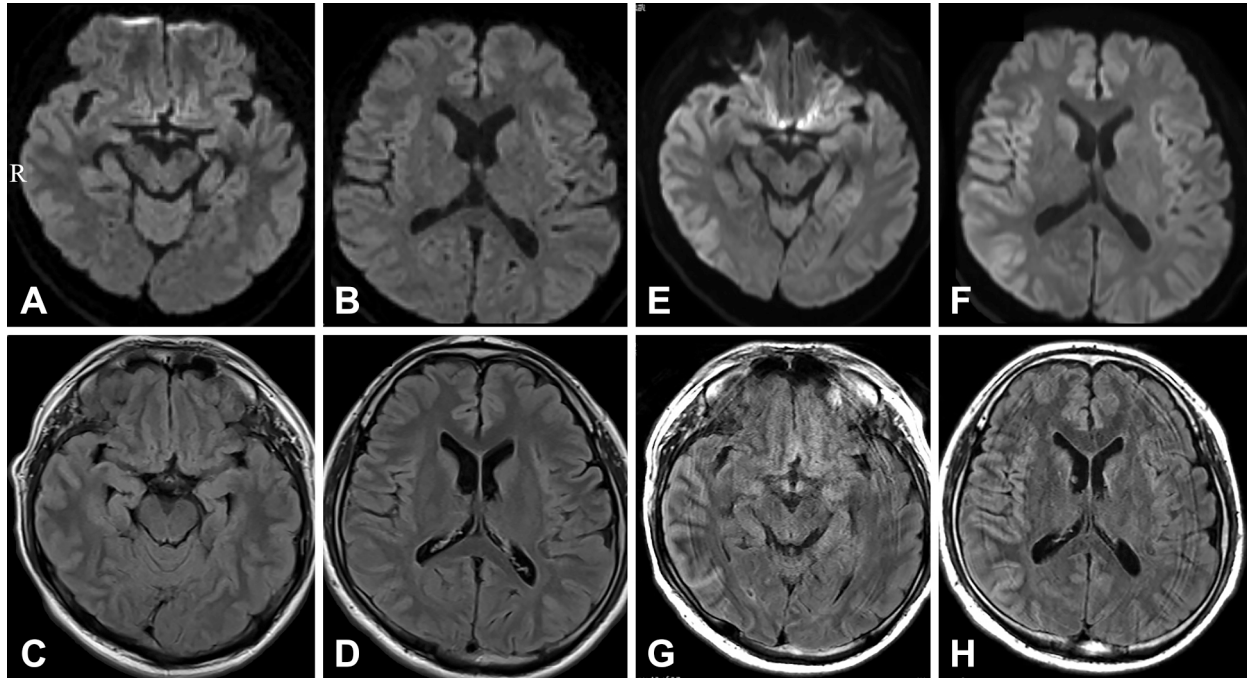


Fig. 1 Brain MRI.

MRI findings on day 1 after the first seizure (A–D) and on day 8 after the recurrent seizure (E–H). Diffusion-weighted imaging (DWI) of the brain MRI on day 1 showed no signal change or decrease in apparent diffusion coefficient (ADC). Fluid-attenuated inversion recovery (FLAIR) showed no abnormal high signal (Fig. 1A–D). On day 8, brain MRI showed signal change on DWI (Fig. 1E, F), slight decrease on ADC, and abnormal high signal with edema in the right parieto-temporal cortex, insular gyrus, and frontal operculum on FLAIR (Fig. 1G, H) (1.5 T; A: TR 5,200 ms, TE 86 ms; B: TR 5,200 ms, TE 86 ms; C: TR 10,000 ms, TE 103 ms; D: TR 10,000 ms, TE 103 ms; 3.0 T; E: TR 5,700 ms, TE 79 ms; F: TR 5,700 ms, TE 79 ms; G: TR 10,000 ms, TE 115 ms; H: TR 10,000 ms, TE 115 ms). Abbreviations: TR, Repetition time; TE, Time to echo.

軽度低信号，FLAIR 高信号所見を認めた (Fig. 1G, H)。

入院後経過 (Fig. 2)：大脳皮質のMRI 高信号所見 (Fig. 1G, H) は痙攣重積に伴う変化を疑ったが，神経所見と脳脊髄液所見，DWI での信号変化がFLAIR よりも軽度であることから無菌性髄膜炎を疑い，第8病日にアシクロビル 2.4 g/日，intravenous methylprednisolone pulse (IVMP) 1,000 mg/日を開始した。第11病日から意識レベル，左不全片麻痺，左半側空間無視は改善した。第12病日の脳脊髄液 HSV, VZV-PCR 陰性の結果からアシクロビルは中止し，遷延性頭痛に対してアセトアミノフェンの点滴静注を継続した。第32病日に血清抗 MOG 抗体 (cell-based assay) 陽性が判明し，第33病日から IVMP 1,000 mg/日 (2 コース目) と後療法を prednisolone 40 mg/日から開始した。退院時には後遺症はなく，外来で prednisolone を1か月に10 mg ずつ漸減し第165病日に終診となった。

## 考 察

成人で FLAMES の特徴はやや男性に多く，発症年齢は平均 29 歳，痙攣，頭痛，発熱，皮質症状など四つの所見が多い<sup>6)</sup>。脳脊髄液所見の中央値は初圧 280 mmH<sub>2</sub>O，細胞数 48/mm<sup>3</sup>，

蛋白 67 mg/dl とされる。約 90% で皮質を含む特徴的な FLAIR 高信号の MRI 画像を認める。8 割が片側性の病変で，2 割で傍皮質領域病変，2 割で脳梁病変をとまう<sup>7)</sup>。画像所見の出現時期について，発症時から認めた報告<sup>1)5)</sup> と，10 日から 35 か月で認めた報告がある<sup>1)2)6)</sup>。経時的に画像を撮影した症例<sup>5)</sup> では初回から画像異常を認めていた。初回に画像異常がなく経時的に画像撮影し異常を確認した報告はない。本例の特徴は片側大脳皮質の浮腫を伴う画像所見が初発痙攣時では認めなかった点である。そのため初回の痙攣発作時を特発性全般てんかんと判断し抗てんかん薬のみで治療され発作をくり返した。2 回目の MRI 画像で FLAMES を認めたが，抗 MOG 抗体陽性が判明するまで継続的なステロイド治療の導入がおくれた。片側大脳皮質の FLAIR 高信号は本疾患以外に，Creutzfeldt-Jakob 病，低酸素性虚血性脳症，単純ヘルペス脳炎，辺縁系脳炎，てんかん，ミトコンドリア脳筋症，抗 NMDA 受容体脳炎，自己免疫性 glial fibrillary acidic protein (GFAP) アストロサイトパチー，家族性片麻痺性片頭痛等で見られることから網羅的な鑑別が必要である<sup>6)8)9)</sup>。本疾患では本例と同様に初期診断の遅れによって痙攣を繰り返した例も報告されている<sup>10)</sup>。本例の経験からも特徴的な FLAMES を確認した場合，種々の鑑別診断を念頭に自己免疫疾患が疑わ

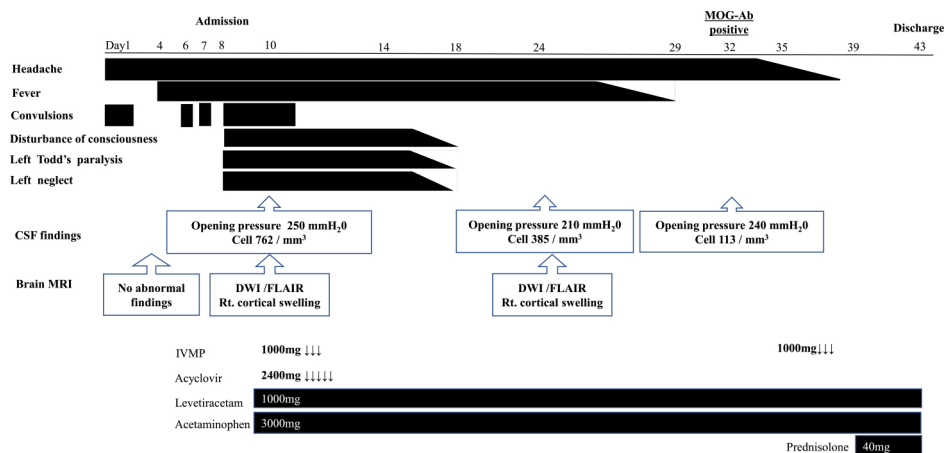


Fig. 2 In-hospital clinical course.

The patient developed headache, convulsions, and fever. The initial brain MRI showed no abnormal findings. The patient was admitted to our hospital because of recurrent convulsions, impaired consciousness, Todd's palsy, and left-sided neglect. On day 8 after symptom onset, the second brain MRI showed abnormal signals with edema in the right temporoparietal gyrus. There was increased CSF cellularity and increased CSF pressure. The patient was diagnosed with meningoencephalitis and treated with antiviral therapy. Symptomatic treatment was continued for headache. On day 32, anti-myelin oligodendrocyte glycoprotein antibody (MOG-Ab) was detected, and steroid therapy was added. Abbreviations: DWI, diffusion-weighted image; FLAIR, fluid-attenuated inversion recovery; IVMP, intravenous methylprednisolone pulse; Rt, right.

れる場合、抗体の結果に依存せず積極的な免疫治療を導入することが重要であると考えられた。

※著者全員に本論文に関連し、開示すべき COI 状態にある企業、組織、団体はいずれもありません。

## 文 献

- Ogawa R, Nakashima I, Takahashi T, et al. MOG antibody-positive, benign, unilateral, cerebral cortical encephalitis with epilepsy. *Neurol Neuroimmunol Neuroinflamm* 2017;4:e322.
- 足立 洋, 井出裕季子, 高橋利幸ら. 抗 myelin oligodendrocyte glycoprotein (MOG) 抗体陽性の大脳皮質性脳炎の 1 例. *臨床神経* 2018;58:767-770.
- 福嶋直弥, 鈴木美紀, 小川 諒ら. 片側大脳皮質性脳炎を生じた抗 MOG 抗体陽性多相性散在性脳脊髄炎の 1 例. *臨床神経* 2017;57:723-728.
- 押部奈美子, 竹下幸男, 高橋志織ら. 皮質性脳炎, 間脳・視床・大脳白質病変, 視神経炎を 1 年の経過で連続して呈した myelin-oligodendrocyte glycoprotein 抗体陽性の 11 歳女性例. *臨床神経* 2022;62:211-216.
- 加藤拓真, 山本敦史, 今井啓輔ら. 髄膜炎様症状後の全身痙攣で初発し頭痛後の全身痙攣で再発した抗ミエリンオリゴグロタン糖蛋白抗体陽性の片側大脳皮質性脳炎の 1 例. *臨床神経* 2022;62:217-223.
- Budhram A, Mirian A, Le C, et al. Unilateral cortical FLAIR-hyperintense lesions in anti-MOG-associated encephalitis with seizures (FLAMES): characterization of a distinct clinico-radiographic syndrome. *J Neurol* 2019;266:2481-2487.
- Yao T, Zeng Q, Xie Y, et al. Clinical analysis of adult MOG antibody-associated cortical encephalitis. *Mult Scler Relat Disord* 2022;60:103727.
- Flanagan EP, Hinson SR, Lennon VA, et al. Glial fibrillary acidic protein immunoglobulin G as biomarker of autoimmune astrocytopathy: analysis of 102 patients. *Ann Neurol* 2017;81:298-309.
- Fear D, Patel M, Zand R. Serial magnetic resonance imaging findings during severe attacks of familial hemiplegic migraine type 2: a case report. *BMC Neurol* 2021;21:173.
- Wang W, Yin J, Fan Z, et al. Case report: four cases of cortical/brainstem encephalitis positive for myelin oligodendrocyte glycoprotein immunoglobulin G. *Front Neurol* 2022;12:775181.

**Abstract****Absence of cortical lesions after the first seizure in a patient with anti-myelin oligodendrocyte glycoprotein-associated cortical encephalitis**

Yuki Imai, M.D.<sup>1)</sup>, Hiroyuki Onoue, M.D., Ph.D.<sup>1)</sup>, Kyoko Numahata, M.D.<sup>1)</sup>, Tomohiro Ogawa, M.D., Ph.D.<sup>1)</sup>, Yasuhisa Akaiwa, M.D., Ph.D.<sup>1)</sup> and Tomoyuki Miyamoto, M.D., Ph.D.<sup>1)</sup>

<sup>1)</sup> Department of Neurology, Dokkyo Medical University Saitama Medical Center

A 31-year-old man developed headache and generalized convulsions. At the time of the first seizure, there was no distinct MRI abnormality. He was admitted to the hospital with repeated seizures, left-sided hemiparesis, and left-sided neglect. He had a slight fever, elevated cerebrospinal fluid (CSF) pressure, and increased CSF cell count with predominance of mononuclear cells. A repeat MRI scan on day 8 after the recurrent seizure showed cortical edema in the right cerebral hemisphere on fluid-attenuated inversion recovery (FLAIR), abnormal high signal on DWI, and decreased apparent diffusion coefficient. The patient was diagnosed with aseptic meningoencephalitis and treated with antiviral drugs and methylprednisolone pulse therapy. Serum anti-myelin oligodendrocyte glycoprotein (MOG) antibody was subsequently detected, and prednisolone was added to treat the FLAIR-hyperintense lesions in anti-MOG antibody associated encephalitis with seizures (FLAMES). It is important to identify the clinical picture and typical images of FLAMES to allow early treatment.

(Rinsho Shinkeigaku (Clin Neurol) 2023;00:000-000)

**Key words:** seizure, headache, anti-MOG antibody, FLAIR-hyperintense lesions, unilateral cerebral cortical encephalitis

---