

日本赤十字社医療センター神経内科 玉岡 晃◇園生雅弘 作田 学

概要 Hemichorea-hemiballismを呈した尾状核小梗塞の1例を報告する。症例は83才女性で、高血圧と慢性関節リウマチの既往があり、急性発症の左側のhemichorea-hemiballismを主訴として入院した。X線CTでは明確な病変は確認できなかったが、NMR-CT (long spin echo法)にて、尾状核を中心とする高信号域が認められ、尾状核小梗塞と考えられた。尾状核小梗塞のみにより、hemichorea-hemiballismを呈した例の報告は極めて少なく、本例はhemichorea-hemiballismの責任病巣を考える上で貴重な症例であるため報告した。hemichorea-hemiballismの発症機序に関する考察を試み、ballistic movementsがLuys体以外の病変でも生じ得ることを強調した。

〔日内会誌 76:1064~1066, 1987〕

はじめに

Hemichoreaやhemiballismの発症機序に関しては、古くより検討されてきたが、未だ十分解明されているとは言い難い。また、hemichoreaは、時に体肢近位部の粗大で突発的な動きを伴うことがあり、hemichorea-hemiballismと一括して称されることがある。今回、我々は尾状核小梗塞によりhemichorea-hemiballismを呈した症例を経験したので、他の同様な不随意運動を呈した脳梗塞の文献報告例とあわせ検討することにより、hemichorea-hemiballismの責任病巣に関して若干の考察を試みた。

症 例

患者： AS, 83才, 女性。

主訴： 左半身の不随意運動。

家族歴： 父方祖父母が脳卒中で死亡。父と姉が胃癌で死亡。血族に不随意運動はない。

既往歴： 66才より慢性関節リウマチに罹患し、ペニシラミン・鎮痛薬・ステロイドの投与を受けている。73才より高血圧を指摘され、降圧薬を服用している。

現病歴： 1985年(83才)5月8日トイレにて突然前方に転倒し、左上肢や右側胸部を打撲した。意識障害、頭痛、悪心・嘔吐、めまい、四肢のしびれ・脱力感などはみられなかった。翌日より、

左口角部のピクピクした動きや、不規則で目的性のない左手首・左足首の捻転、左指趾の屈伸運動が不随意運動として出現してきた。12日頃より左上下肢の舞踏病様不随意運動は増強し、近位部の突発的で粗大・迅速な動きも加わってきた。21日、左半身の不随意運動の精査治療のため、当科に入院した。

入院時現症： 身長135.5cm, 体重39kg, 脈拍84/分で不整なく、血圧140/70(メチルドパ750mg/日服用中)、呼吸30/分・胸腹式で、心尖部に収縮期心雑音(Levine III度)が聴取される。また、両側中手・指節関節の屈曲拘縮・尺側偏位・対称性腫脹がみられる。

神経学的所見： 左口輪筋に時に不随意的収縮が認められ、左口角を拳上するような動きもみられる。左上下肢の筋緊張はやや低下しており、左手の回内回外、左足の底背屈、左指趾の屈伸運動を繰り返す、いわゆるchoreiform movementsに、左肩関節での前方拳上や左股関節の内旋、左肘や左膝の屈伸運動など、より近位部の粗大なballistic movementsが加わったものである。不随意運動は睡眠にて消失し、精神的緊張で増悪する。また、随意運動時や一定の肢位をとった時より、安静時に目立つ。深部腱反射は左側でやや亢進傾向がみられるが、四肢の筋力低下はなく、Babins-

〔昭和61年6月16日受稿〕

Hemichorea-hemiballism caused by lacunar infarction in the caudate nucleus.

Akira TAMAOKA, Masahiro SONOH and Manabu SAKUTA, The Department of Neurology, Japanese Red Cross Medical Center, Tokyo

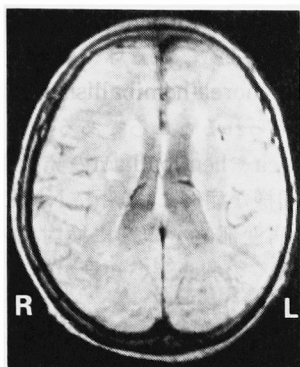


図1. NMR-CT (long spin echo法) 左右の尾状核および右放射線冠の一部に高信号域が認められる。

ki徴候も両側陰性である。感覚は全て正常で、自律神経障害もなく、頭頸部の血管雑音は聴取されない。

検査所見：尿・便検査に異常なく、血液検査では、軽度の正球性正色素性貧血がみられ、時にLE細胞が陽性であり、acanthocytosisは認められなかった。生化学的検査では、蛋白分画でアルブミンが51.3%とやや低下しており、 α_1 グロブリン5.8%、 α_2 グロブリン13.1%とやや高値を示した。高脂血症はみられず、75g経口ブドウ糖負荷試験は正常であった。血沈は1時間値85mmと亢進しており、血清学的検査では、CRP(+), RA(+), RAHA 640倍、抗核抗体160倍、抗RNP抗体(-)、抗Sm抗体(-)、LE test(-)、thyroid test(-)、microsome test(-)、直接・間接Coombs test(-)、補体価正常であった。X線CT(第14・32病日)では、明確な病変は認められなかったが、約8カ月後に施行したNMR-CT(long spin echo法)にて、左右の尾状核および右放射線冠の一部に高信号域がみられ、視床下核を含めて他の部位に明らかな病変は確認できなかった(図1)。右内頸動脈撮影では、右前・中大脳動脈近位部の延長・蛇行がみられ、軽度の壁不整も認められた(図2)。

入院後経過：本例の不随意運動に対して、第18病日よりhaloperidol 2.25mg/日を投与したが、第20病日頃より急速に不随意運動は軽減し、左上下肢遠位部にわずかなchoreiform movementsを残すのみとなった。

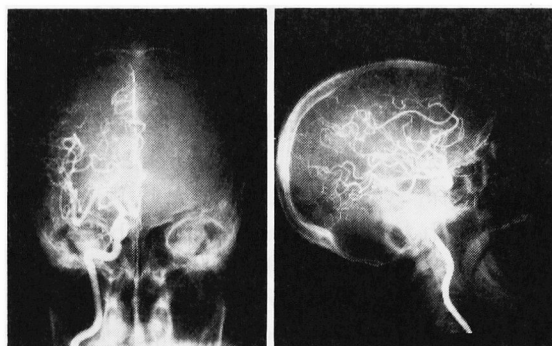


図2. 右内頸動脈撮影。右前・中大脳動脈近位部の延長・蛇行がみられ、軽度の壁不整も認められる。

考 案

本例の左上下肢の不随意運動は、遠位部に目立つ、不規則で速い、比較的持続的なchoreiform movementsに、より近位部の、激しい、投げ出すような回旋性要素を伴った、突発的なballistic movementsの加わったものであり、いわゆるhemichorea-hemiballismと考えられた。本例の左のhemichorea-hemiballismは急性に発症しており、NMR-CTにて尾状核を中心とする高信号域が認められたことより、尾状核小梗塞によるhemichorea-hemiballismであると考えられた。

本例の尾状核小梗塞の病因に関しては、本稿の主題から離れるので、簡単に触れるにとどめたい。本例は、米国リウマチ協会の慢性関節リウマチ診断基準¹⁾のdefinite RAの項目を満たすが、SLEをはじめ、MCTDやOverlap症候群の診断基準を満たすには至らず、現時点では慢性関節リウマチとするのが妥当であると考えられた。但し、本例は少量のステロイドでは関節症状を軽減できず、血沈が促進しており、抗核抗体やLE細胞が陽性であることから、悪性関節リウマチへの移行が疑われた²⁾。本例の脳梗塞に関連して、この悪性関節リウマチの血管炎の関与が問題となるが、脳血管撮影にて血管炎の所見が認められなかったこと、他臓器に血管炎による障害がみられなかったことなどより、否定的である。従って、本例の脳梗塞は、穿通枝領域の小梗塞であること、高血圧の既往があること、脳血管撮影で軽度ではあるが動脈硬化性変化が認められたことなどより、高血

圧による脳動脈硬化に起因する、いわゆるlacunar infarctionと考えるのが最も適当であると思われる。

次に、hemichorea-hemiballismの発症機序に関する考察を試みる前に、hemichoreaとhemiballismの関係について言及しておきたい。両者は、本例にみられたようなhemichorea-hemiballismという、両者の性質を兼ね備えた状態が存在するばかりでなく、hemichoreaの中には運動の振幅も比較的大きく、動きも激烈で、hemiballismと区別が困難な場合がある³⁾。また、従来hemichoreaやhemiballismの責任病巣としては、Luysの視床下核の病変が考えられてきた⁴⁾⁵⁾が、いずれの報告例においても、視床下核とは全く異なる部位に病巣が認められたものがある⁶⁾⁷⁾。従って、両者の責任病巣に本質的な差異を指摘することは困難であり、現段階では、hemichoreaとhemiballism、あるいはhemichorea-hemiballismを別々の明確に区分されるclinico-pathological entityとして認めることは適当でないと考えられる。

Hemichorea-hemiballismを呈した症例の中には、本例の他にKase⁸⁾、Sandyk⁹⁾、Boles¹⁰⁾の報告例がみられるが、本例のように尾状核単独の病変によるものはSandyk⁹⁾の例のみである。尾状核病変によりchoreiform movementsが生じたとの報告例は数多いが、本例やSandyk⁹⁾の例は、ballistic movementsも生じ得ることを明確に示す貴重な臨床例であると言える。なお本例は両側尾状核に病変が認められ、いずれが責任病巣であるかを特定できなかったが、hemiballismの責任病巣、特に線条体に関しては、反対側のみならず同側または両側障害例も報告されている⁷⁾ことを指摘しておく。

Hemichoreaやhemiballismの病態生理は未だ十分解明されているとは言い難い。しかし、神経病理学的・薬理学的研究や、動物実験の結果より、尾状核の障害により淡蒼球や黒質への抑制性の遠心路の活動性が低下するために、choreoballistic movementsが生じるのではないかと想定されて

いる¹¹⁾。従って、本例やSandyk⁹⁾の例のように、尾状核単独の病変でも、淡蒼球や黒質への抑制が解除され、hemichorea-hemiballismが出現し得ることは十分考えられるところである。

Hemichoreaやhemiballismの発症機構に関しては、今後同様な症例において、NMR-CTなどを用いてその病変部位を詳細に検討することにより、さらに多くの興味深い知見が得られていくことが期待される。

謝辞 NMR-CTを施行して下さった、東芝中央病院放射線科 真野勇先生に深謝いたします。

補遺 本論文投稿後、NMR-CTにおける本例のような側脳室周曲の高信号域に関して、Gerardら¹²⁾の論文が発表されたので追加する。

文 献

- 1) Ropes MW: Revision of diagnostic criteria for rheumatoid arthritis. Bull Rheum Dis 9: 175, 1958.
- 2) 塩川優一: 悪性関節リウマチ. リウマチ 18: 63, 1978.
- 3) 里吉啓二郎, 他: Hemichorea 4例の臨床的検討. 最新医学 33: 290, 1978.
- 4) Martin JP: Hemichorea resulting from a local lesion of the brain (syndrome of the body of Luys). Brain 50: 637, 1927.
- 5) Whittier JR: Ballism and the subthalamic nucleus (nucleus hypothalamicus; corpus Luysi). Arch Neurol Psychiatry 58: 672, 1947.
- 6) Martin JP: Hemichorea (hemiballism) without lesion in the corpus Luysi. Brain 80: 1, 1957.
- 7) Schwarz GA, Barrows LJ: Hemiballism without involvement of Luys' body. Arch Neurol 2: 420, 1960.
- 8) Kase CS, et al: Hemichorea-hemiballism and lacunar infarction in the basal ganglia. Neurology(NY) 31: 452, 1981.
- 9) Sandyk R: Hemichorea-hemiballismus caused by lacunar infarction in the basal ganglia. S Afr Med J 63: 739, 1983.
- 10) Boles DM: Hemichorea-hemiballismus caused by lacunar infarction in the basal ganglia. S Afr Med J 64: 154, 1983.
- 11) Johnson WF, Fahn S: Treatment of vascular hemiballism and hemichorea. Neurology 27: 634, 1977.
- 12) Gerard G and Weisberg LA: MRI periventricular lesions in adults. Neurology 36: 998, 1986.