

症例報告

脳生検後に白質病変を呈し、未治療で病変が改善した 脳アミロイドアンギオパチーの2例

浅野 剛平¹⁾²⁾, 細山 幸子^{2)*}, 竹内 有子²⁾³⁾

- 1) 日本赤十字社愛知医療センター名古屋第二病院脳神経内科
2) 名古屋掖済会病院脳神経内科
3) 増子記念病院脳神経内科

要旨: 症例1は75歳女性、左手の間欠的な感覚障害が出現、頭部MRIのFLAIR画像で右側頭葉から頭頂葉の軟膜に沿った広範な高信号域と腫脹を認め、微小出血はほとんど認めなかった。症例2は78歳男性、運動性失語で発症し、頭部MRIでは右大脳半球皮質の腫脹とヘモジデリン沈着の所見を認めた。脳生検にて症例1は脳アミロイドアンギオパチー (cerebral amyloid angiopathy, 以下CAAと略記) 関連炎症、症例2はCAAと診断した。2例とも脳生検後に生検部位周辺の広範な白質病変を認めたが、免疫治療を施行せず改善した。脳生検が白質病変に影響を及ぼす可能性があるが、自然に改善する場合もあり、白質病変が出現した際に免疫治療が必要かどうか症例ごとの検討が必要である。

Key words: 脳アミロイドアンギオパチー, 脳アミロイドアンギオパチー関連白質脳症, 脳アミロイドアンギオパチー関連炎症, 脳生検

はじめに

脳アミロイドアンギオパチー (cerebral amyloid angiopathy, 以下CAAと略記) はアミロイドβ蛋白が脳内の中小血管壁に沈着し、脳出血や限局性くも膜下出血、脳表微小梗塞など血管障害を来す疾患である。それに免疫学的病態が加わり、病理学的には血管壁へのアミロイドβの沈着に加え、血管壁や血管周囲に炎症が広がり、意識障害や認知機能障害などの臨床徴候を呈し、白質病変などの画像変化を来すものがCAA関連炎症 (CAA-related inflammation, 以下CAA-Iと略記) とよばれる¹⁾。今回我々は、脳生検後に白質病変が出現し、未治療で軽快したCAAの2症例を経験したため報告する。

症 例

症例1: 75歳女性 右利き (矯正歴なし)

主訴: 左手のしびれ

既往歴: 左腎臓摘出 (腎移植ドナー), 虫垂炎, 脂質異常症,
生活歴: 飲酒, 喫煙なし。

現病歴: 左手に電気が流れるようなしびれを自覚し、物を落としたり、つねっても感覚がないという症状が5分程度出現することがあった。1週間後に下肢にもしびれが出現し、発症3週間後に近医で頭部MRIを実施したところ、異常を指摘されたため当院に精査目的入院となった。

入院時現症: 血圧 133/79 mmHg, 脈拍 75 回/分, 体温

36.8°C。一般身体所見に特記すべき異常はなかった。神経学的所見では、意識清明で、脳神経領域に異常所見は認めなかった。左第1~5指に間欠的な異常感覚を認めたものの、運動障害や表在覚、深部覚の異常はなかった。腱反射は正常で、病的反射は認めなかった。長谷川式簡易知能評価スケールは24/30 (逆唱 -2, 3単語遅延再生 -2, 物品記銘 -2) であった。

検査所見: 血液検査ではクレアチニン 1.01 mg/dl と軽度の上昇を認めたものの、血糖やCRPを含めた異常所見はなく、抗核抗体、抗ds-DNA抗体、抗SS-A抗体、抗SS-B抗体、MPO-ANCA、PR3-ANCA、抗GAD抗体は陰性であった。甲状腺機能正常、抗TPO抗体、抗TG抗体はいずれも陰性であった。梅毒血清反応ならびにクオンティフェロンは陰性であった。可溶性IL-2レセプターも正常値であった。入院時の頭部CTでは右側頭葉から頭頂葉の皮質の腫脹を認めるが、急性期の限局性くも膜下出血など出血性病変は認めなかった。頭部MRIでは、FLAIR画像にて右側頭葉から頭頂葉の軟膜に沿って広範な高信号域と皮質の腫脹を認め (Fig. 1A, B)、T₂*強調画像では右頭頂葉に微小出血を1カ所のみ認めた (Fig. 1C)。造影T₁強調画像では脳表の一部に異常造影効果を認めた (Fig. 1D)。髄液は無色透明、蛋白は75 mg/dl と高値であったものの、細胞数 1 μl (単核球)、赤血球数 5/μl、糖 57 mg/dl であった。ミエリン塩基性蛋白も正常値で、細胞診や培養は陰性であった。アポリポ蛋白EフェノタイプはE3/3であった。

入院後経過: 癌性髄膜炎や血管炎による髄膜炎などの鑑別

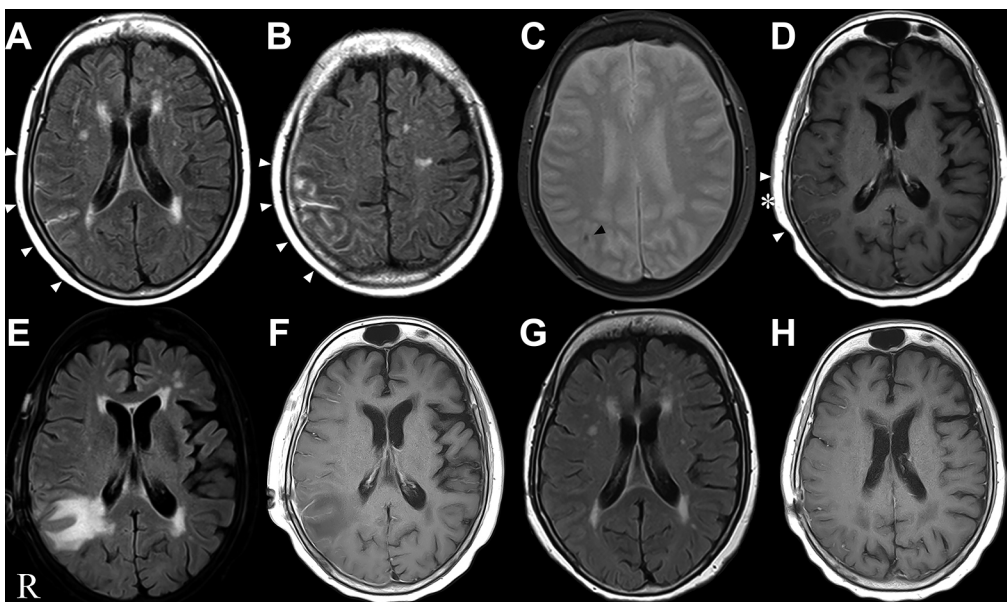


Fig. 1 Head MRI findings of the first case.

Head MRI is performed with a 3-T scanner. FLAIR image shows hyperintensity along the pia mater from the right temporal to the parietal lobe (A, B, arrowheads). T_2^* WI reveals only one micro-bleeding site in the right parietal lobe (C, black arrowhead). On contrast-enhanced T_1 WI, the cortical surface is enhanced (D, arrowheads). The asterisk shows the biopsy site (D). After the biopsy, FLAIR image shows a new white matter lesion in the area surrounding the biopsy site (E), but there is no enhanced lesion in the white matter (F). The white matter lesion disappears after 7 weeks (G). The enhanced lesion in the right pia mater disappears after 15 weeks (H).

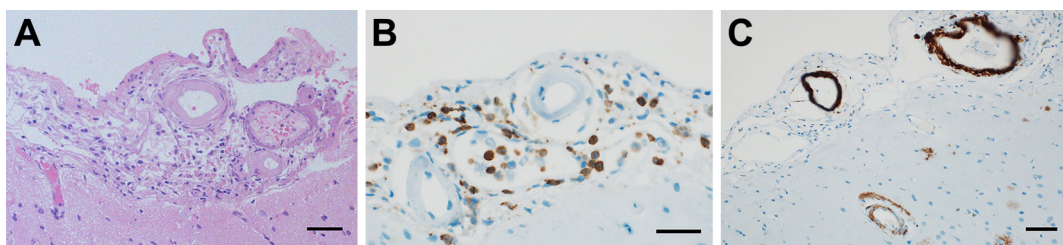


Fig. 2 Pathological findings of the first case.

The biopsy specimens are obtained from the arachnoid membrane to the cortex of the right temporal lobe. Inflammatory mononuclear cells are observed in the subarachnoid space (A. Hematoxylin and eosin stain; B. Leukocyte common antigen). Additionally, amyloid- β stain shows amyloid deposits around the blood vessels (C). Scale bar, 50 μ m.

目的に、入院13日目に右側頭葉から脳生検を実施した。病理所見では、くも膜下腔に小型細胞の浸潤 (Fig. 2A, B) と血管壁にアミロイド β 蛋白の沈着を認めた (Fig. 2C) が出血性変化や腫瘍細胞を疑う所見は認めなかったためCAA-Iと診断した。生検8日後の頭部MRIにて生検部位周囲の右頭頂葉の皮質下白質から側脳室周囲の深部白質までFLAIR画像で高信号の病変が新たに出現し、同部位は造影されなかった (Fig. 1E, F)。同時期に軽度の構成失行や、左右2カ所の同時刺激において左上下肢に触覚消去現象を認めたが、意識障害もなく、生活に支障はなかったため、経過観察とした。生検から4週間後の頭部MRIでは、白質病変が縮小傾向で、生検から7週間後の頭部MRIでは白質病変が消失した (Fig. 1G, H)。感覚障害や構成失行、触覚消去現象も消失した。脳生検から15週後の造影MRIでは、脳表の

造影効果はみられなかった。左上肢のしびれは軽快し、認知機能の低下は進行していない。頭部MRIでは発症から36ヶ月経過した現在も画像的な再発や神経症候の増悪もなく経過している。

症例2：78歳男性 右利き (矯正歴なし)

主訴：言葉がうまく出ない

現病歴：言いたい言葉を想起できず言葉が出ない症状を自覚した。約1週間の経過で症状が増悪したため前医を受診し、頭部MRIにて異常所見を指摘された。脳腫瘍が疑われたため当院の脳神経外科を受診し入院となり、当科紹介を受けた。

入院時現症：血圧131/82 mmHg、脈拍84回/分、体温35.8°C、一般身体所見に異常を認めなかった。自発話が乏しく

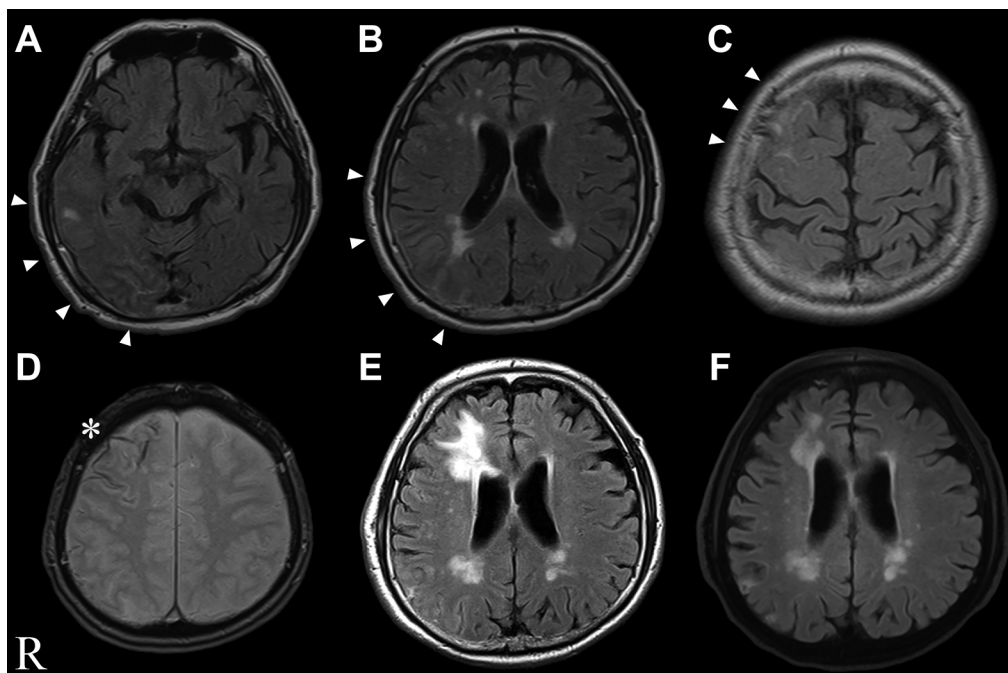


Fig. 3 Head MRI of the second case.

MRI is performed with a 3-T scanner. On admission, FLAIR image reveals swollen cortex and sulcus hyperintensity in the right frontal lobe as well as from the right occipital-temporal to parietal lobes (A, B, C: arrow heads). Cortical hemosiderosis are noted in the right frontal lobe on T_2^* WI. The asterisk shows the biopsy site (D). Four days after the biopsy, FLAIR image reveals a white matter lesion in the area surrounding the biopsy site (E), the patient shows improvement after 4 weeks (F).

発話は単語の語頭のみ、短文聴理解可能、短文音読可能、物品呼称は掛けている眼鏡など高頻度語でも表出不良、箸の使用や口頭命令での紐結びは可能であった。

検査所見：血液一般生化学ではクレアチニンが1.05 mg/dlと軽度の腎障害を認めるほか正常であり、抗核抗体、抗 ds-DNA 抗体、抗 SS-A 抗体、抗 SS-B 抗体、MPO-ANCA、PR3-ANCA、抗 GAD 抗体は陰性であった。甲状腺機能正常、抗 TPO 抗体、抗 TG 抗体はいずれも陰性であった。梅毒血清反応ならびにクオンティフェロンは陰性であった。可溶性 IL-2 レセプターも正常値であった。髄液は細胞数 $7/\mu\text{l}$ (多核球 1, 単核球 6)、蛋白 75 mg/dl と高値、糖 71 mg/dl であった。頭部 MRI の FLAIR 画像では右前頭葉、側頭葉から頭頂葉、後頭葉にかけて皮質腫脹と脳溝に沿った高信号域を認めた (Fig. 3A~C)。 T_2^* 強調画像では右前頭葉に脳表のヘモジデリン沈着を認めた (Fig. 3D)。MRA、3DCT、脳血管造影にて、動静脈に異常所見は認めなかった。Arterial Spin Labeling (ASL) では右前頭葉を中心に過灌流を認めた。脳波では基礎波が 8~9 Hz で、右前頭葉から頭頂葉に δ 波を認め、突発波は認めなかった。アポリポ蛋白 E フェノタイプは E3/2 であった。

入院後経過：非流暢性発話、物品呼称困難、喚語困難を認め、同日夜間に緘黙状態となった。グリセリンおよびステロイド(デキサメタゾン 3.3 mg/day 5 日間) 静注施行し、入院 4 日目より次第に発話量が増えた。入院後短期間で症状が進行し、ステロイド投与でわずかに発話を認めるようになったものの高度の失語症が持続したため、癌性髄膜炎や血管炎による髄膜脳炎など

の鑑別をするため、入院 14 日目に皮質腫脹および脳表のヘモジデリン沈着を認めた右前頭葉から脳生検を実施した。

病理所見は悪性所見を認めず、血管壁に一致してアミロイド β 蛋白陽性を認め、CAA と診断した。入院 18 日目(生検 4 日後)の頭部 MRI では生検部周囲の皮質下白質から側脳室近傍の深部白質におよぶ新たな白質病変が出現したが (Fig. 3E)、臨床的には発話量が増え流暢になり、左右失認は改善し低頻度後の物品呼称も可能となったため退院した。生検 16 日後には再び発話量減少や左右失認を認めた。同日の頭部 MRI では右後頭葉脳表に新規の脳表ヘモジデリン沈着を認めるも、生検部位周囲の白質病変は改善していた (Fig. 3F)。

考 察

CAA の診断基準としては Modified Boston Criteria が提唱され²⁾、CAA-I の診断基準としては Chung らの報告が汎用されている³⁾。症例 1 の MRI 画像はいずれの診断基準も満たさないものの、脳生検の結果で炎症細胞の浸潤とアミロイド β の沈着を認めたため CAA-I と診断した。症例 1 の左手の異常感覚の症状に関しては一過性で繰り返したというエピソードから transient focal neurological episodes と考えた。症例 2 はいずれの基準でも CAA probable の条件を満たし、脳生検ではアミロイド β の沈着を認めたため画像所見と併せ probable CAA with supporting pathology と診断した。炎症細胞の浸潤は生検範囲内では認めなかった。

症例 2 では右大脳病変にも関わらず、失語を呈していた。ASL

では右大脳に過灌流の所見があったことから、炎症やてんかんが原因と考えたが、失語症状がある時に実施した脳波では突発波は認めなかった。左大脳半球には脳波、ASLで異常所見を認めず、責任病巣は右前頭葉から頭頂葉であり交差性失語を呈していたと推測した。2症例とも特徴的であったのは、脳生検後のMRIにて生検部位周囲に新たな白質病変を認め、未治療で自然軽快した点である。生検部位周囲のMRI画像上の変化は、皮質下白質から深部におよび、生検の侵襲で生じる浮腫と考えるには広範囲であり、CAA-Iを含む血管炎など原疾患に起因する治療が必要な白質脳症であるのか、治療が不要な一過性の病変であるのか区別は困難であった。しかしながら画像上の変化と比べ臨床上的増悪は軽度で、免疫療法は追加せずに経過をみたところ2例とも自然軽快した。

脳生検後に白質病変が出現した例⁴⁾や、生検後に痙攣など症状が急激に悪化した例⁵⁾など脳生検を契機にした症状や画像所見の変化が報告されているが、機序については解明されていない。提示した2例も脳生検が白質病変を誘発した可能性が否定できなかった。CAA-Iの症例で白質病変を呈した患者13例のうち、10例でApoE遺伝子のフェノタイプはE4/E4であったという報告もあるが⁶⁾、今回報告した2例ではフェノタイプはE3/E3、E3/E2と一定した傾向はなかった。

アミロイド沈着血管では血液脳関門(blood-brain barrier, 以下BBBと略記)の機能不全が示唆されている⁷⁾。頭部外傷による微小な血管損傷によるBBBの傷害や炎症が、進行性の血管障害や白質変性に関連するとの報告や、頭部外傷早期からアミロイドβ蛋白の沈着が観察されるという報告がある⁸⁾⁹⁾。外傷性脳損傷と脳生検では単純な比較はできないが、背景にCAAがあるなかで、脳生検の機械的刺激が炎症や虚血の増悪を介し、白質病変の出現に関与した可能性がある。

CAAでは髄膜や脳表の小血管の血管壁へアミロイドβ蛋白が沈着し、それに伴う血管周囲あるいは血管壁の炎症が主体であり、白質の血管は通常影響されない。白質病変については、皮質の血管の炎症に伴う虚血性変化が示唆されている¹⁰⁾。CAAの白質病変については、免疫治療をせずに自然に軽快する症例報告も散見される¹¹⁾¹²⁾。CAAの白質病変が自然軽快する機序として、アミロイド沈着や炎症が血管反応性に影響を与え、BBBの自動調節能に障害を来す可逆性後頭葉白質脳症(posterior reversible encephalopathy syndrome, 以下PRESと略記)類似の機序も考えられており¹³⁾、降圧のみで白質病変が改善した症例の報告もある¹⁴⁾。本症例ではPRESを来すような高血圧は認めなかったが、脳生検の侵襲がBBBの破綻を来しPRESに類似した浮腫や血管炎を介して白質の虚血性変化を来した可能性が否定できない。

我々の2症例では脳生検後に一過性の白質病変が出現した。脳生検を契機に白質病変が出現する可能性を考慮し、非侵襲的な検査を十分施行したうえで、診断に必要な場合は脳生検を実施する必要がある。脳生検後に白質病変が出現した場合は、症状とMRIの白質病変の推移を観察し免疫治療の必要性を判断しなければならない。未治療で白質病変が軽快した例でも、数年

後に白質病変が再燃している場合もあり¹⁴⁾、臨床症状と画像検査の経時的な観察や治療方針に関する症例ごとの検討が必要であると考えた。CAAの経過を考えるうえで貴重な症例と考え報告した。

文 献

- 1) Yamada M. Cerebral amyloid angiopathy: emerging concepts. *J Stroke* 2015;17:17-30.
- 2) Greenberg SM, Charidimou A. Diagnosis of cerebral amyloid angiopathy: evolution of the Boston criteria. *Stroke* 2018;49:491-497.
- 3) Chung KK, Anderson NE, Hutchinson D, et al. Cerebral amyloid angiopathy related inflammation: three case reports and a review. *J Neurol Neurosurg Psychiatry* 2011;82:20-26.
- 4) 竹内陽介, 村端秀映, 原 靖幸ら. 脳生検後に白質病変が出現した炎症性脳アミロイド血管症の1例. *臨床神経* 2021;61:188-193.
- 5) 小倉 礼, 守吉秀行, 中井紀嘉ら. ε4/ε2のアポリポ蛋白E遺伝子型を有したAmyloid-β-related cerebral angitisの1例. *臨床神経* 2015;55:561-566.
- 6) Kinnecom C, Lev MH, Wendell L, et al. Course of cerebral amyloid angiopathy-related inflammation. *Neurology* 2007;68:1411-1416.
- 7) McAleese KE, Graham S, Dey M, et al. Extravascular fibrinogen in the white matter of Alzheimer's disease and normal aged brains: implications for fibrinogen as a biomarker for Alzheimer's disease. *Brain Pathol* 2019;29:414-424.
- 8) Glushakova OY, Johnson D, Hayes RL. Delayed increases in microvascular pathology after experimental traumatic brain injury are associated with prolonged inflammation, blood-brain barrier disruption, and progressive white matter damage. *J Neurotrauma* 2014;31:1180-1193.
- 9) Ikonovic MD, Uryu K, Abrahamson EE, et al. Alzheimer's pathology in human temporal cortex surgically excised after severe brain injury. *Exp Neurol* 2004;190:192-203.
- 10) Louis DN, Frosch MP, Mena H, et al. Vascular Disorders. In: King DW, editor. *Non-neoplastic diseases of the central nervous system*. Washington DC: The American registry of pathology; 2009. p.101-130.
- 11) Regenhardt RW, Thon JM, Das AS, et al. Association between immunosuppressive treatment and outcomes of cerebral amyloid angiopathy-related inflammation. *JAMA Neurol* 2020;77:1261-1269.
- 12) Salvarani C, Morris JM, Giannini C, et al. Imaging findings of cerebral Amyloid angiopathy, Aβ-related angitis (ABRA), and cerebral amyloid angiopathy-related inflammation. *Medicine* 2016;95:1-7.
- 13) Oh U, Gupta R, Krakauer JW, et al. Reversible leukoencephalopathy associated with cerebral amyloid angiopathy. *Neurology* 2004;62:494-497.
- 14) Sarazin M, Amarengo P, Mikoi J, et al. Reversible leukoencephalopathy in cerebral amyloid angiopathy presenting as subacute demetia. *Eur J Neurol* 2002;9:353-358.

謝辞：病理組織学的検討について名古屋掖済会病院病理診断科佐竹立成先生に深謝いたします。

COI：著者全員に本論文に関連し、開示すべきCOI状態にある企業、組織、団体はいずれもありません。

***Corresponding author**：細山幸子

名古屋掖済会病院脳神経内科（〒454-8502 愛知県名古屋市中川区松年町4-66）

Two cases of cerebral amyloid angiopathy in which white matter lesions appearing after brain biopsy got improvement without immunotherapy

Kohei Asano, M.D.¹⁾²⁾, Sachiko Hosoyama, M.D., Ph.D.²⁾ and Yuko Takeuchi, M.D., Ph.D.²⁾³⁾

1) Department of Neurology, Japanese Red Cross Aichi Medical Center Nagoya Daini Hospital

2) Department of Neurology, Nagoya Ekisaikai Hospital

3) Department of Neurology, Masuko Memorial Hospital

Abstract: The first case was a 75-year-old woman with intermittent sensory impairment of the left hand. FLAIR of the head MRI revealed hyperintensity along the pia mater in the right parieto-temporal lobe with few microbleeds. Our second case was a 78-year-old man who presented with motor aphasia. His MRI showed swollen cortex on FLAIR and cortical hemosiderosis on T₂* weighted imaging of the right cerebral hemisphere. Pathological findings indicated the first case as cerebral amyloid angiopathy (CAA)-related inflammation and the second case as CAA. Additionally, after brain biopsy, widespread white matter lesions were detected in the area surrounding the biopsy site. However, both patients showed improvement without immunotherapy. Therefore, it is important to consider whether immunotherapy is required when white matter lesions appear in the area surrounding the biopsy site.

Key words: cerebral amyloid angiopathy, cerebral amyloid angiopathy-related leukoencephalopathy, cerebral amyloid angiopathy-related inflammation, brain biopsy

Rinsho Shinkeigaku (Clin Neurol) 2023;00:000-000

doi: 10.5692/clinicalneurol.cn-001887