

症例報告

治療抵抗性の潰瘍性大腸炎に上行大動脈内血栓と塞栓性脳梗塞を合併した1例

井上 賢一¹⁾, 緒方 利安¹⁾, 三嶋 崇靖¹⁾, 石橋 英樹²⁾, 平井 郁仁²⁾, 坪井 義夫^{1)*}

1) 福岡大学医学部脳神経内科学

2) 福岡大学医学部消化器内科学

要旨: 症例は49歳男性で、活動性の高い潰瘍性大腸炎で下血を繰り返していた。某日に左口角下垂、構音障害が出現し、翌日に左上下肢の脱力がみられ救急搬送された。左半側空間無視、構音障害、顔面を含む左片麻痺を呈し、脳MRIで右前・中大脳動脈領域に拡散制限を認めた。造影CTで右内頸動脈起始部閉塞と上行大動脈血栓を認めたため、大動脈病変を塞栓源とする脳梗塞と診断した。抗血栓療法により、48病日に大動脈血栓は消失した。入院時に血液粘稠度の上昇、proteinase-3-anti-neutrophil cytoplasmic antibody (PR3-ANCA) や抗β2GP1-IgG抗体が上昇していたことから、活動性の高い潰瘍性大腸炎に加え、血液粘稠度や自己抗体の上昇が血栓形成に起因した可能性が考えられた。

Key words: 脳梗塞, 潰瘍性大腸炎, 大動脈血栓, 抗リン脂質抗体症候群, PR3-ANCA

はじめに

潰瘍性大腸炎は腸管外合併症を来しやすい疾患であり、その頻度は10~25%とされている¹⁾。血栓症の合併頻度は1.2~7.5%と比較的高く、圧倒的に静脈血栓症が多い²⁾。Salloumによれば、2019年までに潰瘍性大腸炎に関連した脳動脈血栓塞栓症の既報告は24例のみである³⁾。潰瘍性大腸炎における血栓形成の機序としては、第V・VIII因子、フィブリノーゲンの上昇、アンチトロンピンIIIの低下、血小板の質的・量的異常、プロテインS・Cの欠乏などが報告されている。さらに高安動脈炎や抗リン脂質抗体症候群などの膠原病の合併が関与している例が知られている⁴⁾。我々は潰瘍性大腸炎を背景に発症した比較的大きな上行大動脈内血栓を伴った脳梗塞の症例を経験し、文献的考察を加え検討する。

症 例

症例: 49歳 男性

主訴: 呂律が回らない

既往歴: 潰瘍性大腸炎, 痔瘻。

生活歴: 飲酒: 350 ml/日, 喫煙: 20本/日×18年。

現病歴: 2018年から潰瘍性大腸炎(全大腸炎型)に対して、5-アミノサリチル酸を内服し臨床的寛解が得られていた。2020年10月から下血などの消化器症状が悪化し同薬剤を増量、アザチオプリンの内服を追加した。2021年10月から活動性のコントロールがつかず、下血と水様便が頻回になり、食事摂取量が減少した。11月某日、左口角下垂、構音障害が出現し、翌日

に左手の脱力、左下肢脱力による易転倒性が加わり、発症3日後に当院に救急搬送された。顔面を含む左不全麻痺、麻痺性構音障害を呈し、頭部CTで右前・中大脳動脈領域に急性期脳梗塞の所見を認めたため、同日入院した。

一般身体所見: 身長165.0 cm, 体重52.4 kg, 体温36.7°C, 血圧104/78 mmHg, 脈拍88/分で整、頸部血管雑音・心雑音はなかった。腹部は平坦、軟、正常腸蠕動音であり、腹部全体に圧痛を認めた。

神経学的所見: 意識は清明。Mini-Mental State Examination (MMSE) は25/30で、見当識、計算の減点があり注意障害がみられた。Montreal Cognitive Assessment (MoCA) は19/30で、見当識や計算の他にTrail Making、模写、描画で減点がめだち、Trail Makingにおいては実施法が理解できず課題遂行が出来なかった。失語、失行、視野欠損はみられなかったが線分二等分試験で右に偏移がみられ左半側空間無視と考えられた。脳神経では左口角下垂、麻痺性構音障害を認めた。運動系では、Barre試験で左上肢は回内下垂し、Mingazzini試験で左下肢は下垂した。感覚系、協調運動、腱反射に異常は認めなかった。National Institutes of Health Stroke Scale (NIHSS) スコアは7点であった。

検査所見: 血算では赤血球数 $3.72 \times 10^6/\mu\text{l}$ 、ヘモグロビン11.8 mg/dlと軽度の貧血を認め、血小板は $498 \times 10^3/\mu\text{l}$ と高値であり、凝固系では、D-dimerは2.0 $\mu\text{g/ml}$ と軽度上昇し、フィブリノーゲン1,049 mg/dlと高値であった。アンチトロンピンIIIの低下はなかった。生化学では肝腎機能や電解質は正常で、LDLコレステロールは90 mg/dlと正常であった。炎症反応で血沈は105 mm/minと亢進し、CRPも13.31 mg/dlと上昇していた。

(Received July 8, 2023; Accepted October 26, 2023; Published online in J-STAGE on January 20, 2024)

This article is available in Japanese with an abstract in English at www.jstage.jst.go.jp/browse/clinicalneuroi.

©2024 Japanese Society of Neurology



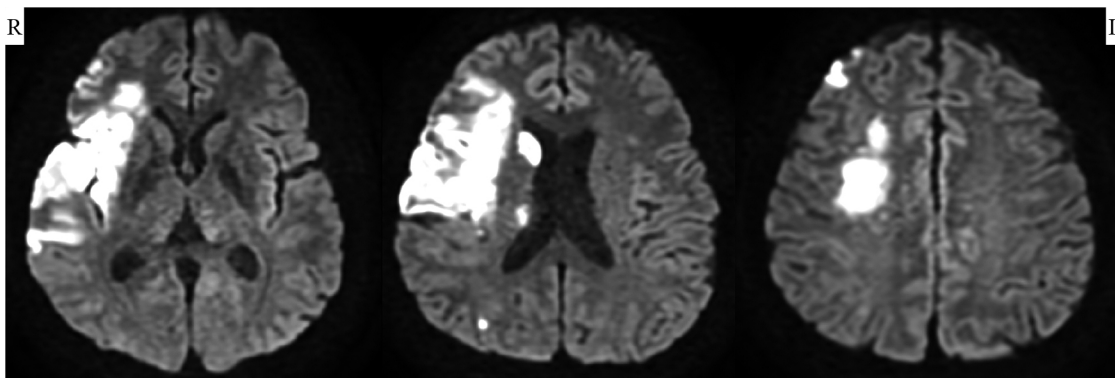


Fig. 1 Brain MRI with diffusion-weighted image (DWI).

Brain MRI with DWI showed a fresh infarction in the right anterior and middle cerebral artery territory.

免疫学検査では proteinase-3-anti-neutrophil cytoplasmic antibody (PR3-ANCA) が 150 U/ml と上昇し、抗核抗体、抗 dsDNA 抗体、myeloperoxidase-anti-neutrophil cytoplasmic antibody (MPO-ANCA) は陰性であった。抗リン脂質抗体において、抗 β 2GP1-IgG 抗体が 25.6 U/ml と陽性であり、抗カルジオリピン IgM 抗体、抗カルジオリピン IgG 抗体、抗 β 2GP1-IgM 抗体、ループスアンチコアグラントは陰性であった。

心電図は正常洞調律で、頸部血管エコーでは、右内頸動脈起始部より閉塞所見を認め、可動性血栓はみられなかった。脳MRIでは、diffusion-weighted image (DWI) において右中大脳動脈域および右前大脳動脈域に拡散制限を認めた (Fig. 1)。MRAでは右内頸動脈は描出されず、撮像範囲より中枢側での閉塞を示唆した (Fig. 2)。頸部血管造影 CT では、上行大動脈の腕頭動脈起始部近位の壁に径 19 mm × 19 mm × 12 mm 大の血栓を有しており、塞栓源と判断した (Fig. 3 A, B)。下部消化管内視鏡では、自然出血、膿性粘液、小潰瘍を伴う強い浮腫状粘膜を認め、重症の潰瘍性大腸炎の所見であった (Fig. 4)。経食道心臓エコーでは、右-左シャントはなく、CT で指摘された上行大動脈血栓は検査可能範囲外であったため同定できなかった。胸壁上窩アプローチでの経胸壁心エコーも試みたが同定できなかった。

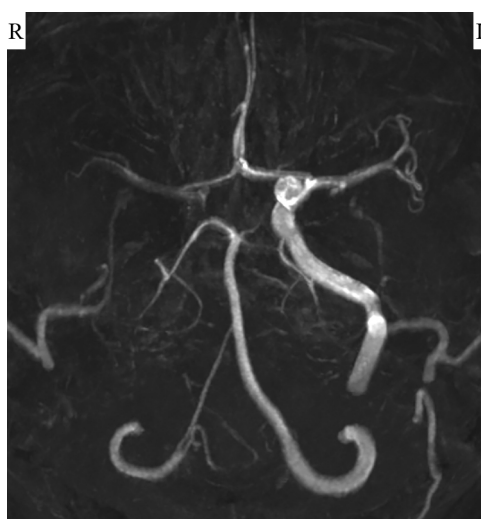

Fig. 2 MRA.

The right internal carotid artery was not delineated on MRA, suggesting that it was occluded more proximally than the imaging range.

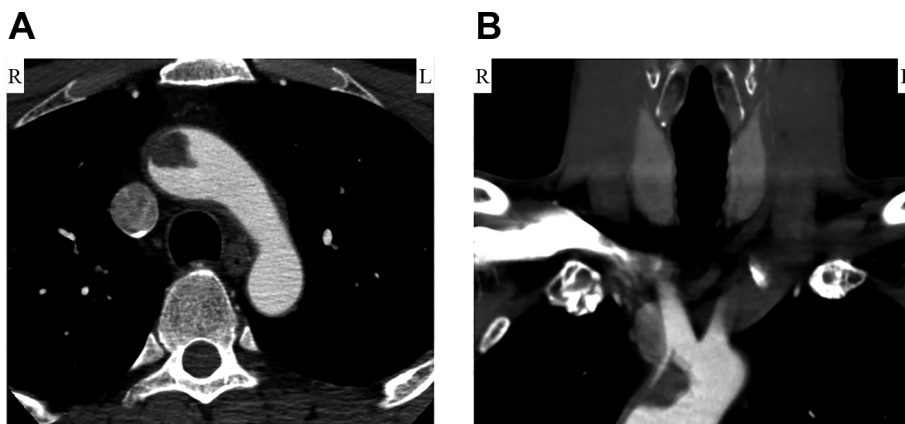


Fig. 3 Contrast-enhanced CT.

(A) Axial and (B) coronal contrast-enhanced CT showed a thrombus measuring 19 mm × 19 mm × 12 mm in the ascending aorta.

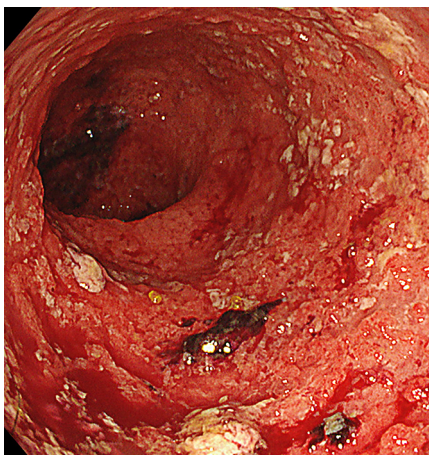


Fig. 4 Colonoscopy.

Colonoscopy identified spontaneous hemorrhage, purulent mucus and small ulcers in the strong edematous mucosa, indicating severe ulcerative colitis of Mayo endoscopic subscore 3.

経過：臨床経過および画像所見より，上行大動脈内血栓からの血栓塞栓の結果，右内頸動脈閉塞，脳梗塞を発症したと考え，ヘパリンによる抗血栓療法を開始した。下血が10回/日と頻回で，炎症反応や凝固異常，フィブリノーゲンの上昇があり，内視鏡所見からも重症の潰瘍性大腸炎と判断されたことから，潰瘍性大腸炎が血栓形成に何らかに関与しているものと考えた。精査の結果，併発する血栓素因としてPR3-ANCAと抗 β 2GP1-IgG抗体が上昇していた。上行大動脈内血栓に対して外科的治療を検討したが，脳梗塞急性期の人工心肺手術による脳出血や脳浮腫が危惧されること，潰瘍性大腸炎の活動性が高く全身状態が不良であることなどから，ヘパリンによる抗血栓療法を継続した。重症潰瘍性大腸炎に対しては，絶食，中心静脈栄養を行い，近年承認されたウステキヌマブ皮下注，ベドリズマブ点滴静注を併用した。排便回数は増加傾向にあったが，頭血便は経時的に減少していった。その後もCTで大動脈内血栓を観察したが，経時的に縮小を認めるものの残存し，その治療に難渋した。そこで，第35病日よりワルファリン内服を開始し，更にシロスタゾールを追加した。その後に血栓は縮小し，第48病日の造影CTで消失した。経過中に脳梗塞を含めて塞栓症の再発はなかった。また血液検査でCRPやフィブリノーゲンは低下傾向となり，血栓溶解後の抗 β 2GP1-IgG抗体は陰性化した。神経学的には，左半側空間無視は消失し，構音障害や左半身麻痺も軽快し，生活動作は自立レベルとなった。第51病日，潰瘍性大腸炎の継続加療のため消化器内科に転科した (Fig. 5A, B)。

考 察

潰瘍性大腸炎に脳梗塞を合併する頻度は必ずしも高くないが，その機序には血液粘稠度の上昇や膠原病の合併などが原因と考えられている⁵⁾。本症例では入院当初，頻回の水様便と下血による脱水，貧血があり，血液検査ではフィブリノーゲン上昇，血沈上昇，ヘモグロビン低下，反応性の血小板増多などの血液粘稠度の上昇を示唆する所見を認めたことが脳梗塞発症の一因

と考えられた。

潰瘍性大腸炎に比較的多く合併する膠原病には，抗リン脂質抗体症候群，大動脈炎症候群，ANCA関連血管炎などが挙げられる。中でも，抗リン脂質抗体症候群は動脈血栓症を来しうる疾患であり，本症例における抗 β 2GP1-IgG抗体の存在は血栓症に関連する可能性が高い。一般的に炎症性腸疾患患者においては，抗リン脂質抗体は11~25%で上昇し⁶⁾，抗 β 2GP1抗体は1.7~8.6%で陽性となる⁷⁾。抗 β 2GP1抗体にはIgM, IgG, IgAのアイソタイプが存在するが，抗リン脂質抗体症候群の症状とより強く関連するのは抗 β 2GP1抗体-IgG抗体であることが知られており⁸⁾，本症例も同様であった。抗リン脂質抗体症候群の診断のためには，抗リン脂質抗体の力価が持続的に高いことが必要である⁹⁾。本症例は，血栓溶解後の抗 β 2GP1抗体-IgG抗体が陰性化していたことから，厳密には診断基準を満たさなかったが，抗リン脂質抗体が，潰瘍性大腸炎の高い活動性の経過中に一時的に上昇していたことが本症例の血栓形成に関連した可能性が考えられる。次に，本症例では脳梗塞発症以前から血栓溶解以降にかけて，持続的にPR3-ANCAが陽性であった。PR3-ANCAは潰瘍性大腸炎の約30%と高頻度で上昇し，中でも広範な大腸炎を来す症例において上昇しやすいことが知られている⁹⁾。ANCAは元来，細小血管に対し多発血管炎を来すものであり，本症例におけるPR3-ANCAの上昇は，重症の全大腸炎型潰瘍性大腸炎によるものと考えられ，血栓形成の直接原因とは考えにくいと思われた。

以上をまとめると，大動脈血栓形成には，活動性の高い潰瘍性大腸炎に加え，血液粘稠度の上昇や自己抗体の上昇が関連している可能性が考えられた。

動脈瘤や高度な動脈硬化性病変を伴わない大動脈内血栓症は稀な病態であり，とりわけ上行大動脈や大動脈弓部の血栓症の報告はほとんどなく，発症頻度や病態機序は明確にされていない。一部の症例では凝固能亢進を伴った血管内皮障害，拍動性の不安定な血流障害が推測されているが¹⁰⁾，単一の要因だけではなく，本症例のように複合的要因が影響している可能性が高い。

本症例の特徴的な所見である大動脈内血栓の治療に関しては，内科的治療，外科的治療の選択に極めて難渋した。塞栓症の発症リスクが低ければ内科的抗血栓療法が一般的である。本症例では，脳梗塞急性期の人工心肺手術による脳出血や脳浮腫のリスク，潰瘍性大腸炎の病状悪化を危惧し，内科的治療を選択した。しかし，潰瘍性大腸炎による粘血便のコントロールが困難で，抗血栓療法の調整を非常に難しくし，血栓溶解まで48日と長期化してしまった。大動脈内血栓では，若年症例や，血栓の可動性が高く塞栓症を繰り返す症例，内科治療抵抗例などの場合には，無理に内科的治療にこだわらず，外科的に大動脈グラフト置換術あるいは血栓摘除術を行ったほうが良いとする報告もある¹¹⁾。一方で，内科的治療のみで上行大動脈内血栓を溶解することができた既報告では，ヘパリン投与を受け，7~19日の比較的早期に血栓が消失し，退院時にはワルファリンやアスピリン内服に切り替えられていた^{12)~15)}。いずれも血栓性素因を有しておらず，本症例よりも早期に血栓が消失した一因と考えられた。

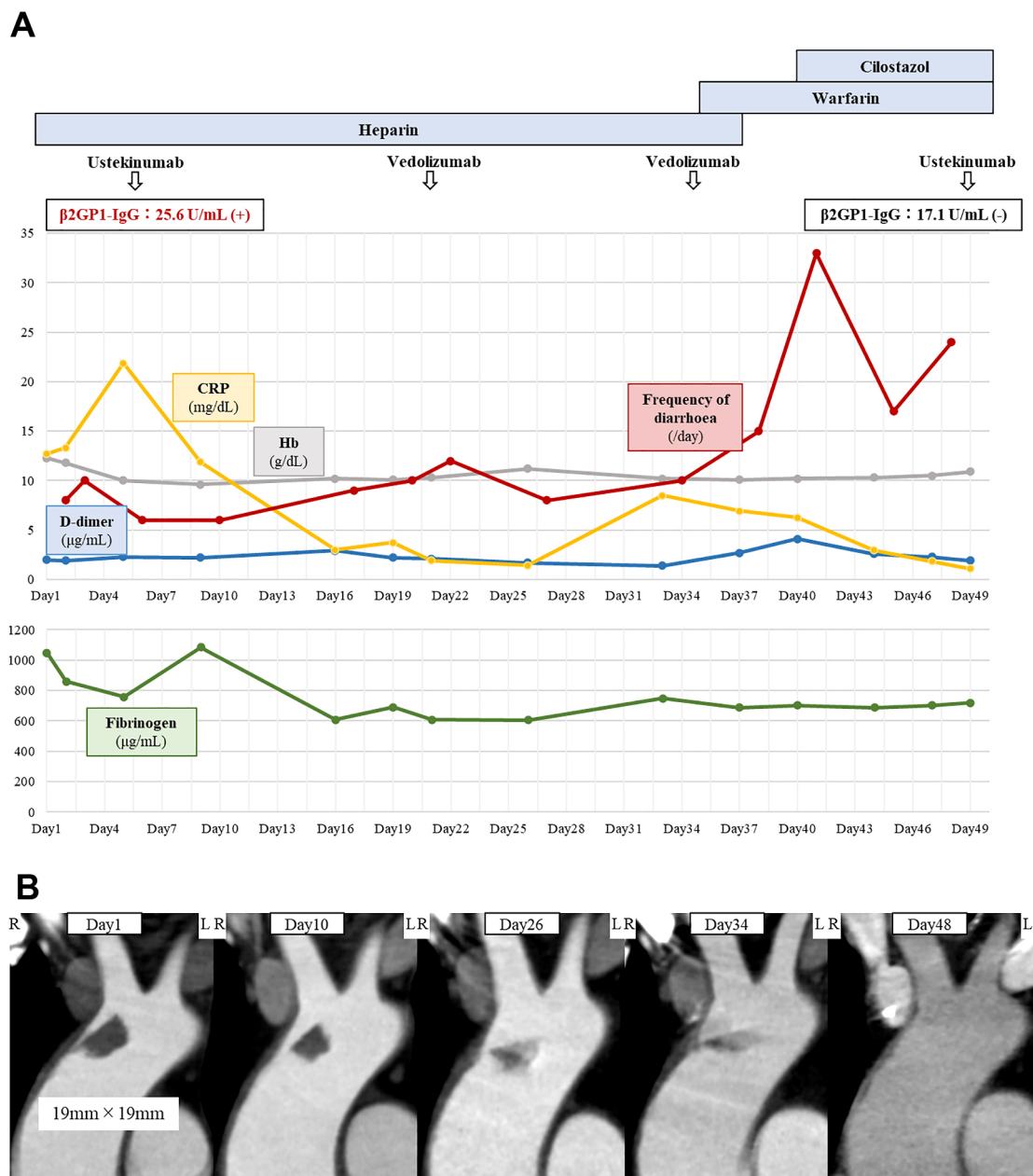


Fig. 5 Clinical course and contrast-enhanced CT.

(A) Time course during hospitalization. On admission, the patient had bloody stools 10 times per day. Blood tests showed slight anemia and increased inflammatory reaction, as well as elevated fibrinogen levels and $\beta 2\text{GP1-IgG}$ antibodies. Although he was initiated with heparin for a thrombus in the ascending aorta and followed up with contrast-enhanced CT, the thrombus did not disappear; warfarin was started on day 35 and cilostazol was added, and the thrombus finally disappeared on day 48. Ustekinumab and vedolizumab were administered for ulcerative colitis. The number of stools did not decrease, but blood stools decreased, and CRP and fibrinogen showed a decreasing trend. After disappearance of the thrombus, $\beta 2\text{GP1-IgG}$ antibodies became negative. The patient was transferred to the department of gastroenterology on day 51. (B) Changes over time of thrombus in the ascending aorta by contrast-enhanced CT. With the administration of heparin, the thrombus gradually became small and disappeared on day 48. During the time course, no stroke had occurred.

本症例のように重篤な基礎疾患を有する場合、大動脈血栓の治療選択には基礎疾患の活動性の度合い、患者背景因子などを含め、個々の症例で総合的に勘案するべきである。本症例の潰瘍性大腸炎の治療は、脳梗塞があったこと、血管炎を示唆する所見が乏しかったことなどから、血栓形成傾向のあるステロイ

ドは使用せず、治療抵抗性であったことも鑑みて近年承認されたベドリズマブ（ヒト化抗ヒト $\alpha 4\beta 7$ インテグリンモノクローナル抗体）や、ウステキヌマブ（ヒト型抗ヒト IL-12/23p40 モノクローナル抗体）を併用した。当科入院中に経口摂取を再開することは困難で、水様便の回数は約 30 回/日と頻回であった

が、粘血便の頻度は減少傾向となった。今後脳梗塞など血栓症を合併する潰瘍性大腸炎に対する最適な治療方針についてのさらなる検討が必要である。

結 論

コントロール不良の潰瘍性大腸炎が原因で上行大動脈内血栓と脳梗塞を発症した 1 例を経験した。高い活動性を有する潰瘍性大腸炎を契機に、血液粘稠度の上昇、抗リン脂質抗体の上昇を呈し、上行大動脈内に血栓を形成したと考えられた。

文 献

- 1) Yasuda T, Takagi T, Hasegawa D, et al. Multiple cerebral infarction associated with cerebral vasculitis in a patient with ulcerative colitis. *Intern Med* 2021;60:59-66.
- 2) Nogami H, Iiai T, Maruyama S, et al. Common carotid arterial thrombosis associated with ulcerative colitis. *World J Gastroenterol* 2007;13:1755-1757.
- 3) Salloum R, Alhalabi N, Almidani MA. A case of Syrian child with cerebral infarction as an extraintestinal manifestation of ulcerative colitis. *Case Rep Gastrointest Med* 2019;2019:5984094.
- 4) Praderio L, Dagna L, Longhi P, et al. Budd-Chiari syndrome in a patient with ulcerative colitis: association with anticardiolipin antibodies. *J Clin Gastroenterol* 2000;30:203-204.
- 5) Ando K, Fujiya M, Watanabe K, et al. A nationwide survey concerning the mortality and risk of progressing severity due to arterial and venous thromboembolism in inflammatory bowel disease in Japan. *J Gastroenterol* 2021;56:1062-1079.
- 6) Junge U, Wicnke J, Schtiler A. Acute Budd-Chiari syndrome, portal and splenic vein thrombosis in a patient with ulcerative colitis associated with antiphospholipid antibodies and protein C deficiency. *Z Gastroenterol* 2001;39:845-852.
- 7) Kraiem I, Hadhri S, Ben Rejeb M, et al. Antiphospholipid antibodies and procoagulant profile in tunisians with inflammatory bowel diseases. *Clin Appl Thromb Hemost* 2016;22:734-742.
- 8) Ho YC, Ahuja KDK, Körner H, et al. β 2GP1, Anti- β 2GP1 Antibodies and platelets: key players in the antiphospholipid syndrome. *Antibodies (Basel)* 2016;5:12.
- 9) Mahler M, Bogdanos DP, Pavlidis P, et al. PR3-ANCA: a promising biomarker for ulcerative colitis with extensive disease. *Clin Chim Acta* 2013;424:267-273.
- 10) 笠謙太郎, 篠崎 滋, 渡辺 卓. 脳梗塞を契機に発見された上行大動脈内血栓症の 1 例. *J Cardiovasc Surg* 2020;49:300-304.
- 11) 伊藤聡彦, 渡邊正純, 片岡 豪ら. 化学療法施行中に小脳梗塞を発症した上行大動脈血栓症の一例. *日血外会誌* 2019;28:79-84.
- 12) Yakushiji Y, Terasaki Y, Otsubo R, et al. Brain embolism caused by a mobile aortic thrombus with iron deficiency anemia. *Cerebrovasc Dis* 2005;20:475-478.
- 13) Pagni S, Trivedi J, Ganzel BL, et al. Thoracic aortic mobile thrombus: is there a role for early surgical intervention? *Ann Thorac Surg* 2011;91:1875-1881.
- 14) 大原貴裕, 上石哲生, 中谷 敏ら. 大動脈右冠洞の血栓形成により急性心筋梗塞を発症した若年女性の 1 症例. *心臓* 2008;48:724-727.
- 15) Ito H, Takahashi K, Sasaki H, et al. Large Thrombus in the ascending aorta successfully treated by thrombolysis—an unusual cause of acute massive myocardial infarction. *Jpn Circ J* 2001;65:572-574.

COI : 著者全員に本論文に関連し、開示すべき COI 状態にある企業、組織、団体はいずれもありません。

***Corresponding author** : 坪井義夫

福岡大学医学部脳神経内科学 (〒 814-0180 福岡県福岡市城南区七隈 7 丁目 45-1)

Embolic stroke due to ascending aortic thrombus in a patient with treatment-resistant ulcerative colitis

Kenichi Inoue, M.D.¹⁾, Toshiyasu Ogata, M.D.¹⁾, Takayasu Mishima, M.D.¹⁾, Hideki Ishibashi, M.D.²⁾,
Fumihito Hirai, M.D., Ph.D.²⁾ and Yoshio Tsuboi, M.D., Ph.D.¹⁾

1) Department of Neurology, Faculty of Medicine, Fukuoka University

2) Department of Gastroenterology, Faculty of Medicine, Fukuoka University

Abstract: The patient was a 49-year-old man presenting with recurrent melena due to progressive ulcerative colitis. One day, he developed left lower facial weakness and dysarthria, and the next day, he was transferred to our hospital because of muscle weakness in his left upper and lower extremities. On admission, neurological findings revealed left hemiplegia, including left facial palsy, dysarthria, and left hemispatial neglect. Brain MRI with diffusion-weighted image showed a fresh infarction in the right anterior and middle cerebral artery territory. Contrast-enhanced CT showed thrombus in the ascending aorta in addition to occlusion of the right internal carotid artery, suggesting the diagnosis of cerebral infarction with an embolic source in the aortic lesion. The intra-aortic thrombus disappeared after 48th day of antithrombotic therapy. Laboratory findings revealed elevated blood viscosity, proteinase-3-anti-neutrophil cytoplasmic antibody (PR3-ANCA), and β 2GP1-IgG antibodies, suggesting that the cause of the aortic thrombus may be due to elevated blood viscosity and autoantibodies, as well as highly active ulcerative colitis.

Key words: ischemic stroke, ulcerative colitis, aortic thrombus, antiphospholipid syndrome, PR3-ANCA

Rinsho Shinkeigaku (Clin Neurol) 2024;00:000-000

doi: 10.5692/clinicalneurol.cn-001901