

症例報告

抗凝固療法中に発症した Capsular warning syndrome に対して シロスタゾール追加が有効であった 1 例

川竹 彩音, 河野 浩之*, 本田 有子, 海野 佳子, 平野 照之

杏林大学医学部脳卒中医学

要旨: 心房細動を有する 88 歳女性が右片麻痺と失語を主訴に緊急搬送された。MRA で左中大脳動脈 M2 閉塞を認めた。rt-PA 静注療法により閉塞血管は再開通し、右片麻痺と失語は改善した。心房細動の既往があり、心原性脳塞栓症と診断し、抗凝固療法による再発予防を行った。しかし、day 6 から右上下肢の運動麻痺の悪化と軽快を繰り返した。Capsular warning syndrome (CWS) と診断し、抗凝固薬にシロスタゾールを追加したのちに症状増悪がなくなった。心房細動による心原性脳塞栓症急性期にも CWS を来すことがあり、シロスタゾールの追加が有効であった。

Key words: capsular warning syndrome, シロスタゾール, 抗血小板療法, 心原性脳塞栓症

はじめに

Capsular warning syndrome (CWS) は、内包領域に局限した脳虚血によって、同様の症状を繰り返し早期に脳梗塞に至ることから、切迫する脳卒中の一つとして提唱された¹⁾。CWS の発症部位は穿通動脈領域が多く²⁾、発症機序は穿通動脈基部の動脈硬化性病変による穿通枝領域の虚血と、梗塞巣周囲に脱分極が伝播する梗塞周囲脱分極と考えられている³⁾。加齢、高血圧、糖尿病、喫煙は CWS の関連因子であり^{4)~6)}、これらは心房細動の危険因子でもあるため⁷⁾、心房細動と CWS は合併しうる。しかし心原性脳塞栓症急性期に CWS を来す報告は乏しい範囲で検索し得なかった。今回、心原性脳塞栓症に対して direct oral anticoagulant (DOAC) 内服中に発症した CWS に対してシロスタゾール追加が有効であった 1 例を経験したので、その理由を含め報告する。

症 例

患者: 88 歳, 女性

主訴: 右片麻痺, 失語

既往歴: 非弁膜症性心房細動, 高血圧症, 脂質異常症(未治療)。

家族歴: 心血管病の家族歴なし。

嗜好歴: 喫煙歴なし。

現病歴: 非弁膜症性心房細動に対しワルファリンを内服していた。X 年 3 月 29 日 11 時まで普段と変わりなかったが、12 時に発語がなく右片麻痺を呈しているところを発見され、12 時 54 分に当院へ救急搬送された。

入院時現症: 身長 150 cm, 体重 46 kg, 血圧 190/120 mmHg, 脈拍 64 回/分 (不整), 体温 36.5°C, SpO₂ 98% (室内気)。意

識レベルは Japan Coma Scale I-3, 高次脳機能障害として運動性失語, 右半側空間無視を認めた。脳神経では瞳孔径の左右差はなく、対光反射は両側迅速であった。重度の構音障害と、右顔面神経麻痺を認めた。運動系では右上下肢の弛緩性麻痺、感覚系では右上下肢で痛覚が低下していた。National Institutes of Health Stroke Scale (NIHSS) は 17 点であった。

入院時検査所見: PT-INR 1.36, APTT 28.8 秒, D-ダイマー 3.80 µg/ml, Cr 0.59 mg/dl, LDL コレステロール 118 mg/dl, BNP 66.1 pg/ml, HbA1c 6.2%。頭部単純 CT で左頭頂葉皮質が不明瞭で、Alberta Stroke Programme Early CT Score (ASPECTS) 9 点であった (Fig. 1A)。CT angiography (CTA) で左 middle cerebral artery (MCA) M2 inferior trunk が閉塞していた (Fig. 1B)。

入院後経過: ワルファリン内服中であったが PT-INR は 1.36 と目標値以下であった。禁忌項目がないことから、最終発症確認時刻から 168 分で recombinant tissue plasminogen activator (rt-PA) 静注療法を開始し、24 時間後は 8 点まで改善した。入院翌日の頭部 MRI で、左側頭葉 (Fig. 2A, B), 左基底核 (Fig. 2B), 放線冠 (Fig. 2C) に虚血巣を認め、左側頭葉に hemorrhagic infarction (HI) 1 の出血性梗塞を伴っていた (Fig. 2D)。MRA で左 M2 は再開通し、左 MCA に狭窄はなかった (Fig. 2E)。脳梗塞の臨床病型は非弁膜症性心房細動による心原性脳塞栓症と診断した。PT-INR が低値であったことが脳梗塞発症に関係したと考えた。再発予防としてエドキサバン 30 mg/日を day 3 に開始した。無症候性ではあったが day 5 の頭部 CT で出血性梗塞が HI 2 に増悪していたためエドキサバンは一旦中止した。day 6 に右上肢麻痺が増悪したが、同日の MRI 再検で脳梗塞の再発や出血性梗塞の拡大はなかった。脳梗塞再発リスクは高いと考え、抗凝固薬はリバーロキサバン 10 mg に変更し day 6 に再開

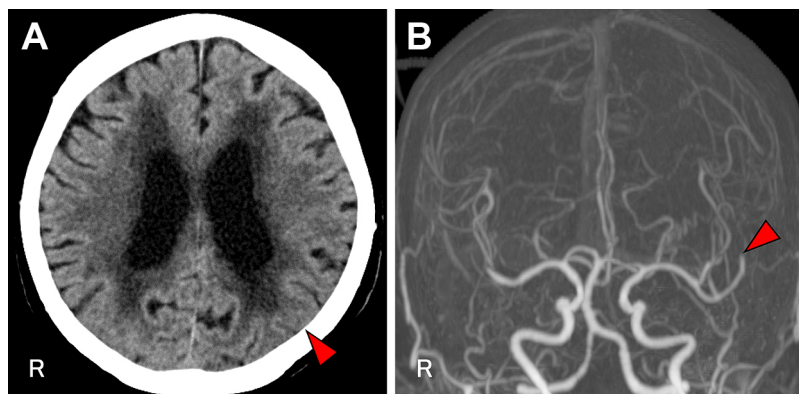


Fig. 1 CT and Perfusion CT on admission.

A: CT shows low density area in the left parietal lobe cortex, with an Alberta Stroke Programme Early CT Score of 9 points. B: CT angiography showed the left middle cerebral artery M2 occlusion.

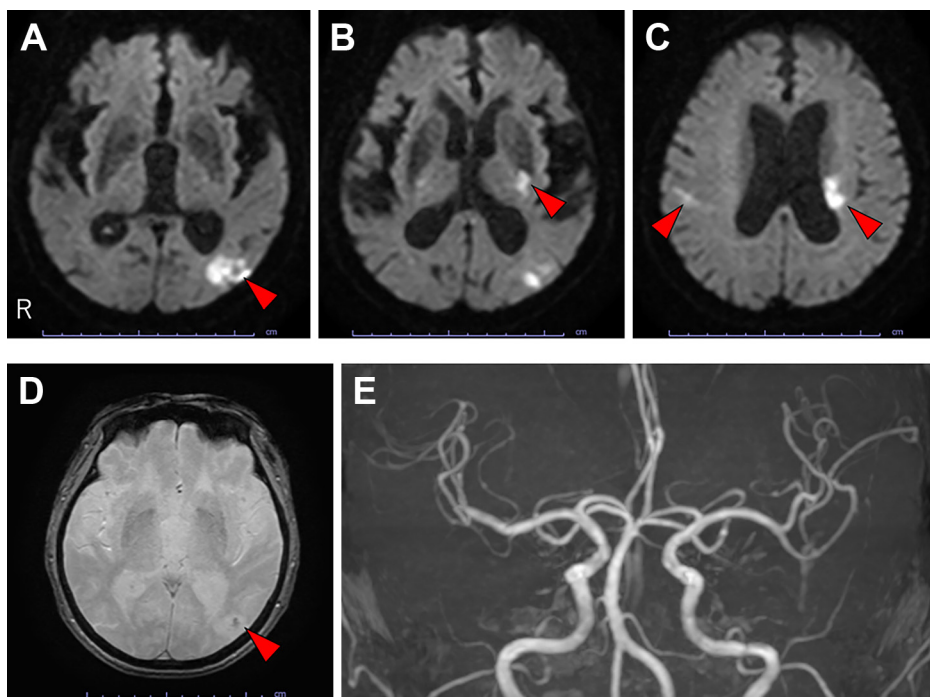


Fig. 2 MRI findings on the day 2.

Diffusion-weighted imaging shows hyperintensity lesion in the left temporal lobe (A, B), the left basal ganglia (B), the left corona radiata (C), and the right parietal lobe (C). T_2^* weighted imaging shows hemorrhagic infarction in the left temporal lobe (D). MRA shows the recanalization of the left MCA (E).

した。しかし、その後も数分から数時間持続する右上下肢麻痺の悪化と軽快を繰り返した。発作中に実施した脳波でてんかん波はなく、脳血流シンチで脳梗塞部位の血流低下以外に異常はなかった。DOAC 服用中に右上下肢麻痺の増悪と軽快を繰り返していることから、抗凝固薬だけでは症状を抑えられないと判断した。CWS の可能性を考え、day 12 にシロスタゾール 100 mg/日を追加したところ、約 24 時間後から右片麻痺の増悪回数が 1 日あたり 1~3 回から 1 回に減少し、day 14 から右片麻痺は増悪しなくなった。CWS 発症前と比較し、day 17 の MRI

で梗塞巣の拡大はなかった。day 30 にシロスタゾールを中止し、その後も症状増悪はなかった。長期的な再発予防として抗血栓薬はリバーロキサパン 10 mg/日のみを継続した。Day 33 に回復期リハビリテーション目的に転院した。

考 察

本症例は心原性脳塞栓症の再発予防目的の DOAC 内服中に発症した CWS の症例である。CWS は動脈硬化を背景とする病態と考えられているが、心房細動による心原性脳塞栓症急性期

に CWS を来すことがあること、抗凝固療法のみでは抑制できず抗血小板薬追加が有効であったことについて考察する。

本症例は心房細動による心原性脳塞栓症を発症し、rt-PA 静注療法により閉塞血管は再開通し、症状は軽快し、再発予防として DOAC を開始した。しかし、その後、右片麻痺の増悪と軽快を繰り返し、CWS と診断した。CWS と診断した理由を以下に述べる。1) day 6 以降に繰り返した症状はいずれも右上下肢の pure motor hemiparesis であった、2) 発作回数 10 回、発作持続時間 3 分～10 時間であったことは、CWS の既報の発作回数 3～13 回、発作持続時間 2 分～4 時間¹²⁾ と一致した。3) MRI 再検で脳梗塞再発はなかった、4) 発作中に実施した脳波、脳血流シンチは異常なく、症候性てんかんや急性症候性発作は否定的であった。加齢、高血圧、糖尿病、喫煙は心房細動⁷⁾ と CWS²⁾ の共通危険因子であるため心房細動と CWS の合併はありうる。心房細動に対する抗凝固療法中に一過性脳虚血発作を繰り返す報告⁸⁾ もある。しかし、心房細動が CWS の直接的原因とは考えにくい。CWS は穿通枝領域の虚血により生じる²⁾ と考えられることが多いが、後述の通り、梗塞周囲脱分極³⁾ を生じることで症状を繰り返している可能性も考慮する必要がある。なお、心原性脳塞栓症の急性期に CWS を来す報告は乏しい範囲で検索し得なかった。

DOAC 服用中に症状増悪を抑制できずシロスタゾール導入後に CWS がおさまったことからシロスタゾールが有効であったと考える。CWS の発症機序は、穿通動脈基部の動脈硬化性病変により穿通枝領域の虚血と考えられている²⁾。そのほかの機序として、繰り返し生じる梗塞周囲脱分極が隣接する運動経路の機能を低下させることが推定されている³⁾。くも膜下出血患者において、シロスタゾールは cAMP と内皮 NO 合成を増加させ、微小循環血管を拡張し、拡張性脱分極と虚血拡大を抑制したと報告されている⁹⁾。本症例においてはシロスタゾール投与により、血小板凝集抑制、穿通動脈領域の血流増加だけではなく、脱分極抑制により CWS を改善した可能性もありうる。ただし、CWS の回復経過とシロスタゾール開始の時期が偶然重なった可能性も否定できない。

脳梗塞再発予防としての抗血小板薬と抗凝固薬の併用について考察する。心房細動による心原性脳塞栓症では DOAC など抗凝固薬内服が必要である。一方、非心原性高リスク一過性脳虚血発作や軽症脳梗塞では急性期の抗血小板 2 剤併用療法（アスピリンとクロピドグレルの併用）が推奨されている¹⁰⁾¹¹⁾。CWS に対する抗血小板薬の有効性も報告されている¹²⁾¹³⁾。しかし、本症例では出血性梗塞を来していたため、DOAC と抗血小板併用療法を組み合わせると出血が増悪することが懸念された。DOAC を中止し抗血小板療法のみとすると心原性脳塞栓症の再発リスクが上昇する。DOAC のうち、抗動脈硬化作用を期待して¹⁴⁾ リバーロキサパンを用いたが CWS は抑制できなかった。そこで、DOAC は継続しながら抗血小板薬を 1 剤追加することとした。アスピリンやクロピドグレルではなく、シロスタゾールを選択した理由は、出血合併症が比較的少なく抗血小板作用と血管内皮機能改善作用や頭蓋内血流増加が期待できることである。長期的な抗血栓薬併用は出血リスク増加に繋がる恐れが

あるため、シロスタゾール併用は短期間にとどめ、最終的に DOAC 単独とした。

結 論

心原性脳塞栓症の再発予防目的の DOAC 内服中に発症した CWS の一症例を報告した。心房細動を有する場合でも穿通動脈が関連する脳虚血発作を繰り返すことがあり、抗凝固薬の変更や強化に拘るのではなく、病態に応じてシロスタゾール等の抗血小板薬短期併用を考慮すべきである。

文 献

- 1) Donnan GA, O'Malley HM, Quang L, et al. The capsular warning syndrome: pathogenesis and clinical features. *Neurology* 1993;43:957-962.
- 2) He L, Xu R, Wang J, et al. Capsular warning syndrome: clinical analysis and treatment. *BMC Neurol* 2019;19:285.
- 3) Staaf G, Geijer B, Lindgren A, et al. Diffusion-weighted MRI findings in patients with capsular warning syndrome. *Cerebrovasc Dis* 2004;17:1-8.
- 4) Farrar J, Donnan GA. Capsular warning syndrome preceding pontine infarction. *Stroke* 1993;24:762.
- 5) Nandhagopal R, Al-Asmi A, Johnston WJ, et al. Callosal warning syndrome [J]. *J Neurol Sci* 2012;314:178-180.
- 6) Saposnik G, de Tilly LN, Caplan LR. Pontine warning syndrome. *Arch Neurol* 2008;65:1375-1377.
- 7) Benjamin EJ, Levy D, Vaziri SM, et al. Independent risk factors for atrial fibrillation in a population-based cohort. The framingham heart study. *JAMA* 1994;271:840-844.
- 8) Foschi M, Pavolucci L, Rondelli F, et al. Prospective observational cohort study of early recurrent TIA: features, frequency, and outcome. *Neurology* 2020;95:e1733-e1744.
- 9) Sugimoto K, Nomura S, Shirao S, et al. Cilostazol decreases duration of spreading depolarization and spreading ischemia after aneurysmal subarachnoid hemorrhage. *Ann Neurol* 2018;84:873-885.
- 10) Wang Y, Zhao X, Liu L, et al. Clopidogrel with aspirin in acute minor stroke or transient ischemic attack. *N Engl J Med* 2013;369:11-19.
- 11) Johnston SC, Easton JD, Farrant M, et al. Clopidogrel and aspirin in acute ischemic stroke and high-risk TIA. *N Engl J Med* 2018;379:215-225.
- 12) Kawano H, Nakajima M, Inatomi Y, et al. Loading dose of clopidogrel in combination with other antithrombotic therapy for capsular warning syndrome. *J Stroke Cerebrovasc Dis* 2014;23:1265-1266.
- 13) Berberich A, Schneider C, Reiff T, et al. Dual antiplatelet therapy improves functional outcome in patients with progressive lacunar strokes. *Stroke* 2019;50:1007-1009.
- 14) Ito Y, Maejima Y, Nakagama S, et al. Rivaroxaban, a direct oral factor Xa inhibitor, attenuates atherosclerosis by alleviating factor Xa-PAR2-Mediated autophagy suppression. *J Am Coll Cardiol Basic Trans Science* 2021;12:964-980.

COI : 著者全員に本論文に関連し、開示すべき COI 状態にある企業、組織、団体はいずれもありません。

***Corresponding author** : 河野浩之

杏林大学医学部脳卒中医学〔〒 181-8611 東京都三鷹市新川 6-20-2〕

Cilostazol was effective for capsular warning syndrome during anticoagulant therapy: a case report

Ayane Kawatake, M.D., Hiroyuki Kawano, M.D., Ph.D., Yuko Honda, M.D., Ph.D., Yoshiko Unno, M.D., Ph.D. and Teruyuki Hirano, M.D., Ph.D.

Department of Stroke and Cerebrovascular Medicine, Kyorin University

Abstract: An 88-year-old woman with atrial fibrillation was admitted to our hospital due to the right hemiplegia and aphasia. MRA shows the left middle cerebral artery M2 occlusion. After intravenous rt-PA, her symptoms improved. She was diagnosed with cardioembolic stroke, and was treated with direct oral anticoagulation therapy. However, she had repeated stereotypical transient right hemiparesis a week after index stroke. Her symptoms were considered capsular warning syndrome (CWS). After cilostazol was administered, no further transient neurological deteriorations occurred. CWS can coexist with acute cardioembolic stroke, and cilostazol was effective.

Key words: capsular warning syndrome, Cilostazol, antiplatelet therapy, cardio-embolic stroke

Rinsho Shinkeigaku (Clin Neurol) 2024;00:000-000

doi: 10.5692/clinicalneurol.cn-001927