

Anesthésie avec hypotension contrôlée pour cure d'un anévrisme artériel intracrânien chez un nourrisson

Induced hypotension for the surgical treatment of an intracranial arterial aneurysm in an infant

L. MARTIN *, C. MERCIER *, D. BODIN *, J.J. SANTINI **

* Unité d'Anesthésie-Réanimation Chirurgicale Pédiatrique, et ** Unité de Neurochirurgie Pédiatrique, Hôpital d'Enfants, CHU, F 37044 Tours Cédex

RÉSUMÉ : Un cas de rupture anévrysmale de l'artère cérébrale postérieure est rapporté chez un nourrisson de deux mois et demi. Révélé par une hémorragie cérébro-méningée, l'anévrisme est diagnostiqué par l'échographie transfontanellaire et la tomodensitométrie. Sa topographie est précisée par l'artériographie carotidienne et vertébro-basilaire. La cure chirurgicale est décidée à j₂₅ après amélioration de l'état neurologique. Elle est réalisée sous narconeuroleptanalgesie avec une hypotension contrôlée au nitroprussiate de sodium. Les suites opératoires sont simples et la guérison est obtenue sans séquelles neurologiques. A propos de cette observation, les auteurs rappellent que les anévrysmes artériels cérébraux sont très rares chez le nourrisson. Ils discutent l'intérêt du nitroprussiate de sodium comme agent hypotenseur et les limites du monitoring hémodynamique à cet âge. Ils concluent à l'intérêt de la méthode, tout en insistant sur les précautions à respecter lors de son utilisation.

La cure chirurgicale des anévrysmes artériels intracrâniens pose à l'anesthésiste-réanimateur de nombreux problèmes, et plus particulièrement celui de la prévention de la rupture anévrysmale peropératoire. Il convient lorsque cette intervention est pratiquée chez le nourrisson : 1) de préciser le choix d'une technique anesthésique et d'un protocole d'hypotension contrôlée compatible avec cet âge de la vie; 2) de déterminer les modalités du monitoring, les méthodes invasives étant d'application limitée chez le nourrisson; 3) de respecter les règles strictes qu'impose toute chirurgie lourde chez le petit enfant.

Etant donné le caractère exceptionnel de cette pathologie chez le nourrisson, peu d'observations sont

ABSTRACT : A case is reported of a ruptured intracranial aneurysm of the posterior cerebral artery in a 2½ month old infant. The clinical picture of subarachnoid haemorrhage included coma, seizures and left hemiparesis. The aneurysm was detected by two dimensional ultrasonography and CT scan. The carotid and vertebral arteriogram showed an aneurysm located on the posterior cerebral artery. Surgery was performed after neurological improvement, 25 days after admission. The operation was conducted under controlled systemic hypotension using sodium nitroprusside. The mean blood pressure was decreased from 70 mmHg to 40 mmHg during 20 min. This technique established good haemostatic conditions during removal of the aneurysm. Postoperative recovery was uneventful with full neurological recovery. The interest of sodium nitroprusside as a hypotensive agent is discussed. The difficulties of monitoring haemodynamic variables in infants are stressed.

rapportées dans la littérature. Le cas suivant illustre les différentes étapes diagnostiques et thérapeutiques face à cette malformation vasculaire.

OBSERVATION

L'enfant X., de sexe féminin, âgée de 2 mois et demi, pesant 5 kg, sans antécédent particulier, présente brutalement un état de mal convulsif. A son arrivée, la crise dure depuis 90 min et cède après l'administration de 5 mg de diazépam intrarectal. Des explorations sont immédiatement pratiquées en urgence. La ponction lombaire révèle une hémorragie méningée : globules rouges à $920\,000 \cdot \mu\text{l}^{-1}$, albuminorachie à $2 \text{ g} \cdot \text{l}^{-1}$.

L'échographie cérébrale montre une image hyperéchogène arrondie, située derrière le troisième ventricule, évoquant une

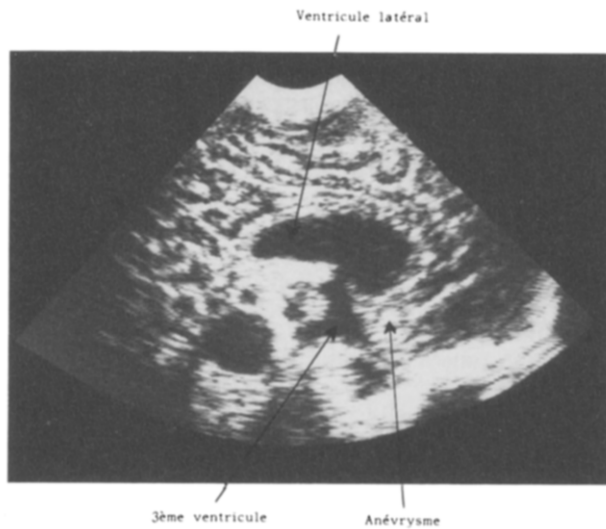


Fig. 1. — Echographie cérébrale transfontanelle. Coupe sagittale.

malformation vasculaire (fig. 1). L'examen tomodensitométrique sans injection de produit de contraste permet de constater une hémorragie cérébro-méningée avec inondation ventriculaire sans dilatation majeure des ventricules. Le bilan biologique est normal, en dehors d'une anémie avec une hémoglobine à $9,8 \text{ g} \cdot 100 \text{ ml}^{-1}$.

Quelques heures après son admission, l'enfant est dans un coma de stade II, avec paralysie faciale gauche et hémiparésie gauche qui contre-indiquent un geste chirurgical précoce. Un traitement symptomatique est effectué : ventilation artificielle, position proclive, restriction hydrique, barbituriques intraveineux. L'amélioration de l'état neurologique de l'enfant permet le sevrage du respirateur et l'extubation à j_4 .

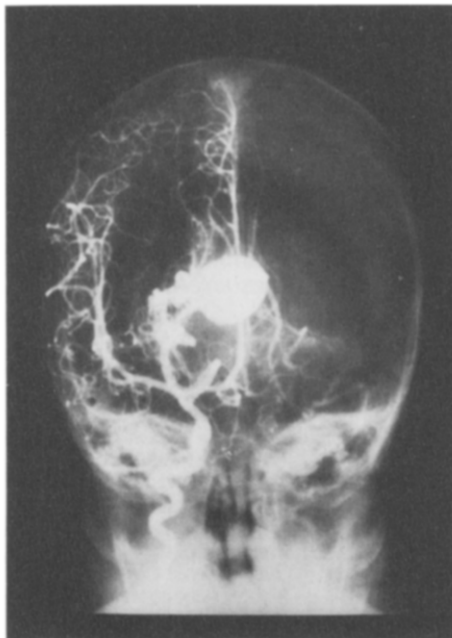

Fig. 2. — Artériographie carotidienne.

Néanmoins des signes neurologiques persistent : l'enfant est obnubilée, ne suit pas du regard et conserve de discrets signes déficitaires gauches. L'artériographie carotidienne et vertébro-basilaire pratiquée à j_{17} (fig. 2) objective un volumineux anévrisme siégeant sur l'artère cérébrale postérieure droite, dont la cure chirurgicale est réalisée à j_{25} .

Le jour de l'intervention, la prémédication comporte l'administration intrarectale de $0,03 \text{ mg} \cdot \text{kg}^{-1}$ d'atropine et de $1 \text{ mg} \cdot \text{kg}^{-1}$ de diazépam. La technique anesthésique choisie est une narconeuroléptanalgesie avec curarisation et réalisation d'une hypotension avec du nitroprussiate de sodium. L'induction est facilitée par l'administration courte d'halothane à 1,5 vol % permettant rapidement de mettre en place une perfusion veineuse et d'injecter une dose de $5 \text{ mg} \cdot \text{kg}^{-1}$ de thiopental à 2,5 %, puis $2 \text{ } \mu\text{g} \cdot \text{kg}^{-1}$ de dropréridol et $40 \text{ } \mu\text{g} \cdot \text{kg}^{-1}$ de phénoépéridine.

L'intubation naso-trachéale est pratiquée pendant environ 3 min, après injection de $0,5 \text{ } \mu\text{g} \cdot \text{kg}^{-1}$ de bromure de pancuronium avec un tube Portex BlueLine n° 3,5 sans ballonnet. Une ventilation contrôlée en pression positive intermittente est assurée par un circuit de Bain monté sur un RPR, avec un flux gazeux de $400 \text{ ml} \cdot \text{kg}^{-1} \cdot \text{min}^{-1}$ d'un mélange de protoxyde d'azote et d'oxygène (50 %-50 %). Elle permet de maintenir une légère hypocapnie, vérifiée par la mesure des gaz du sang artériel (PCO_2 4 kPa ou 30 mmHg, avec VT 60 ml et f_R $30 \text{ c} \cdot \text{min}^{-1}$), de manière à assurer une détente correcte du cerveau. L'enfant est installée en décubitus dorsal, tête tournée vers le côté gauche. L'intervention dure 6 h. L'anesthésie est entretenue par des réinjections de thiopental (dose totale : $15 \text{ mg} \cdot \text{kg}^{-1}$) et de phénoépéridine (dose totale : $80 \text{ } \mu\text{g} \cdot \text{kg}^{-1}$).

Le conditionnement peropératoire comporte :

- un matelas chauffant et une couverture de survie afin de maintenir la température centrale entre 36 et 37 °C, celle-ci étant vérifiée par la mesure continue de la température rectale;
- un stéthoscope précordial et œsophagien;
- un cardioscope;
- un capnographe;
- trois veines périphériques ponctionnées : deux avec un cathéter court (22 G) pour assurer un apport hydro-électrolytique de $5 \text{ ml} \cdot \text{kg}^{-1} \cdot \text{h}^{-1}$ (250 ml de sérum glucosé à 5 % avec 0,50 g de chlorure de sodium) et compenser les pertes sanguines, une autre avec une épicrotémienne (23 G) réservée à l'administration du nitroprussiate de sodium;
- l'enregistrement continu de la pression artérielle sanglante, effectué avec un module Hewlett-Packard par un cathon mis en place par voie percutanée après test d'Allen;
- la mesure de la diurèse horaire (poche de recueil).

L'acte chirurgical comporte deux temps : la dérivation du liquide céphalo-rachidien en raison de l'hypertension intracrânienne, puis l'abord de l'anévrisme. Après avoir réalisé un volet fronto-occipital droit, un drainage ventriculaire externe est mis en place; une dissection minutieuse sous microscope de l'anévrisme permet la pose des clips sur les pédicules vasculaires et sur l'anévrisme lui-même. Une hypotension artérielle contrôlée est nécessaire pour aborder la malformation vasculaire intracranienne lors de cette dissection.

Le nitroprussiate de sodium destiné à obtenir cette hypotension est administré en perfusion à débit constant avec une seringue électrique, à la dilution de $0,024 \text{ mg} \cdot \text{ml}^{-1}$ selon les précautions d'usage. Une dose de $0,25 \text{ } \mu\text{g} \cdot \text{kg}^{-1} \cdot \text{min}^{-1}$ pendant 20 min (soit 1 ml de la solution) suffit à obtenir une hypotension utile et modérée. La pression artérielle moyenne varie de 40 à 70 mmHg, ce qui permet la pose des clips dans des conditions techniques satisfaisantes. Les pertes sanguines sont évaluées à 160 ml, soit 30 % de la masse sanguine, et sont compensées. En fin d'intervention, les gaz du sang sont normaux, sans acidose métabolique.

L'enfant est parfaitement réveillée et peut être extubée en raison des conditions respiratoires, hémodynamiques et thermiques (température = 36 °C) satisfaisantes. Les suites opératoires sont simples; l'enfant sort de l'hôpital dix jours après l'intervention. L'évolution ultérieure est marquée, cinq semaines plus tard, par la survenue d'une hydrocéphalie évolutive, séquelle de l'hémorragie intraventriculaire initiale. Une valve ventriculo-péritonéale est mise en place. L'enfant est revue régulièrement en consultation; elle a maintenant 16 mois et a un développement psychomoteur normal pour son âge.

COMMENTAIRES

Cette observation permet plusieurs commentaires concernant les anévrysmes intracrâniens chez l'enfant, le protocole anesthésique et les modalités d'une hypotension contrôlée chez un nourrisson, technique peu habituelle à cet âge.

Les anévrysmes artériels intracrâniens chez l'enfant au-dessous de 15 ans sont rares : ils représentent 0,5 à 1,3 % de la totalité des anévrysmes [5, 9]. Il peut s'agir d'une anomalie isolée. Des malformations associées sont parfois décrites : coarctation de l'aorte, polykystose rénale, toutes deux génératrices d'hypertension artérielle, facteur favorisant la rupture de l'anévrysme [6]. Ils peuvent compliquer une maladie de Marfan ou d'Ehlers-Danlos. Le mode de révélation habituel est celui d'une hémorragie méningée ou cérébro-méningée grave, d'installation brutale avec troubles de la conscience et déficit neurologique. Plus rarement, c'est le tableau d'un processus expansif intracrânien lié au volume de l'anévrysme lui-même [1, 5]. Mais seules les méthodes d'investigation permettent d'orienter le diagnostic. Parmi celles-ci, l'échographie cérébrale, examen non invasif et réalisable au lit du malade, est tout à fait intéressante et primordiale puisqu'elle permet d'emblée, en urgence, le diagnostic de malformation vasculaire. Cette technique n'est cependant utilisable que chez un nourrisson à fontanelle ouverte. Ultérieurement, l'artériographie cérébrale reste un examen indispensable pour confirmer le diagnostic d'anévrysme et préciser la topographie des lésions.

L'intervention chirurgicale est la seule thérapeutique curative. Elle ne peut être cependant réalisée que dans des conditions satisfaisantes. Dans le cas rapporté, toute chirurgie précoce était contre-indiquée par la gravité de l'état neurologique. Le délai de trois semaines est admis dans ces circonstances, afin de pouvoir intervenir dans une situation plus favorable : cerveau non œdématisé avec un sac anévrysmal moins fragile, chez un malade ayant récupéré un état neurologique compatible avec une telle intervention. Au-delà de ce délai, le risque de récurrence hémorragique incite à ne pas prolonger l'abstention chirurgicale. En général, le pronostic semble meilleur chez l'enfant, les complications fréquemment observées dans les suites opératoires de l'adulte (vasospasme, thrombose artérielle) étant très rares.

Le schéma anesthésique utilisé doit correspondre aux

impératifs de toute intervention neurochirurgicale : procurer une anesthésie profonde avec réveil de bonne qualité, ne pas augmenter la pression intracrânienne, respecter le rapport débit sanguin cérébral/consommation d'oxygène. La neuroleptanalgesie répond parfaitement à ces objectifs. L'halothane, utilisé habituellement chez le nourrisson, est discutable du fait de ses conséquences éventuelles sur la pression intracrânienne. Son administration brève à l'induction apparaît cependant acceptable à des concentrations inférieures à 2 %.

Quelques remarques concernant les conditions de ventilation péropératoire peuvent être formulées. La prudence s'impose vis-à-vis de l'association nitroprusiate de sodium-protosyde d'azote, qui inhiberait précocement certains systèmes enzymatiques (rhodanase hépatique) [10]. Il est nécessaire de vérifier la qualité de la ventilation par une mesure régulière des gaz du sang et, mieux, par le monitoring de la fraction expirée de CO₂ à l'aide d'un capnographe. Ce moyen de surveillance permet de dépister rapidement les variations brusques de PaCO₂, jouant directement sur la qualité de la perfusion cérébrale [10].

L'hypotension contrôlée semble indispensable à la réussite de l'acte chirurgical, afin d'éviter la complication majeure qu'est la rupture péropératoire de l'anévrysme. Pourtant l'application de cette technique chez un nourrisson de trois mois, dont la pression artérielle moyenne est de 65 à 75 mmHg [2], mérite quelques remarques. Les données de la littérature sont encore limitées sur ce sujet. Le cerveau de l'enfant est menacé très rapidement par l'hypoxie et l'ischémie, en cas de chute tensionnelle trop importante ou trop prolongée à une température centrale physiologique. Ainsi, pour McLEOD et coll. [7], il n'est pas souhaitable de faire baisser la pression artérielle moyenne au-delà de quelques minutes à des valeurs inférieures à 50 mmHg. Pour toutes ces raisons, le nitroprusiate de sodium semble indiqué du fait de sa rapidité d'action et de sa réversibilité.

Cependant cet hypotenseur semble encore rarement utilisé dans ce type de chirurgie chez le très jeune nourrisson au cœur sain et les doses à administrer restent à préciser. Les références de la littérature concernent plus souvent une population de grands enfants. BENNETT et ABBOTT [3], rapportant une série d'interventions correctrices de scoliose, proposent la dose de 10 µg · kg⁻¹ · min⁻¹. De même, McLEOD et coll. [7] préconisent une dose maximale de 8 à 10 µg · kg⁻¹ · min⁻¹ dans la chirurgie des malformations artério-veineuses cérébrales. Ces doses importantes n'ont pas été nécessaires dans l'observation décrite, puisqu'une très faible infusion de 0,25 µg · kg⁻¹ · min⁻¹ a suffi à procurer immédiatement un abaissement de la pression artérielle moyenne à 40 mmHg, valeur suffisante pour obtenir de bonnes conditions chirurgicales. Par contre, une dose de départ à 0,5 µg · kg⁻¹ · min⁻¹ administrée durant 2 min a

provoqué une chute de la pression systolique à 25 mmHg, valeur inférieure aux normes de sécurité. Cela a conduit à maintenir l'infusion à la dose de $0,25 \mu\text{g} \cdot \text{kg}^{-1} \cdot \text{min}^{-1}$ pendant 20 min. La réversibilité a été immédiate à l'arrêt du nitroprussiate (retour à une pression artérielle moyenne de 80 mmHg).

D'autres techniques auraient pu être retenues, en particulier l'emploi de l'halothane à la concentration de 1,5 à 2 %, mode d'hypotension préférentiel rapporté par d'autres auteurs chez l'enfant de moins de six mois [4]. Mais l'efficacité de cette technique simple n'est pas dénuée de risques myocardiologiques, comme l'ont démontré PRYS-ROBERTS et coll. [8].

L'hypotension contrôlée, même modérée, peut justifier la sécurité d'un monitoring hémodynamique : la mise en place d'une sonde de Swan-Ganz permet alors de mesurer les pressions de remplissage et de diagnostiquer tôt un bas débit cardiaque. Cette technique invasive n'est pas simple chez le nourrisson de trois mois : les veines jugulaires sont très proches du champ opératoire et le cathétérisme des veines du bras avec une telle sonde est souvent impossible du fait de leur faible calibre.

En conclusion, le nitroprussiate de sodium associé à une narconeuroleptanalgie a donné toute satisfaction lors de la cure chirurgicale d'un anévrisme intracrânien chez un nourrisson de 2 mois et demi. Cependant, il s'agit d'une technique délicate et non dénuée de risque, dont les indications doivent être limitées à un acte chirurgical majeur, potentiellement hémorragique.

Remerciements : Nous remercions E. SALIBA, qui a réalisé l'échographie cérébrale.

BIBLIOGRAPHIE

1. ALMEIDA M., PINDARO J., PLESE P., BIANCO E., SHIBATA N.K. Intracranial aneurysms in infancy and childhood. *Child's brain*, **3** : 193-199, 1977.
2. AULLEN J.Z., HUCHER M., DESBOIS J.C., HERRAULT A. Les pressions artérielles de l'enfant et de l'adolescent. Influence du sexe, de l'âge, de la taille, du poids et de la fréquence cardiaque. *Arch. Mal. Cœur*, **73** : 378-386, 1980.
3. BENNETT N.R., ABBOTT T.R. The use of sodium nitroprusside in children. *Anaesthesia*, **32** : 456-463, 1977.
4. DIAZ J.H., LOCKHART C.H. Hypotensive anaesthesia for craniectomy in infancy. *Br. J. Anaesth.*, **51** : 233-235, 1979.
5. EPSTEIN M.H. Subarachnoid hemorrhage in children (pp. 177-181). In : Clinical management of intracranial aneurysms. Raven Press, New York, 1982.
6. LAPRAS C., GOUTELLE A., BRUNAT M., CECHAUME J.P. Les anévrismes intracrâniens chez l'enfant. A propos de 4 observations. *Neurochirurgie*, **14** : 891-900, 1968.
7. MCLEOD M.E., CREIGHTON R.E., HUMPHREYS R.P. Anaesthesia for cerebral arteriovenous malformations in children. *Can. Anaesth. Soc. J.*, **29** : 299-306, 1982.
8. PRYS-ROBERTS C., LLOYD J.W., FISHER A., KERR J.H., PATTERSON T.J.S. Deliberate profound hypotension induced with halothane : studies in haemodynamics and pulmonary gas exchange. *Br. J. Anaesth.*, **46** : 105-116, 1974.
9. STORRS B.B., HUMPHREYS R.P., HENDRICKS E.B., HOFFMAN H.J. Intracranial aneurysms in the pediatric age-groups. *Child's brain*, **9** : 358-361, 1982.
10. TANNIÈRES M.L. Critères de choix d'une technique d'hypotension contrôlée en anesthésie (pp. 129-136). In : XXIX^e Congrès Français d'Anesthésie-Réanimation. Dupont de Nemours, Paris, 1983.

Hypotensive anesthesia, thromboprophylaxis and postoperative thromboembolism in total hip arthroplasty. — H. Fredin, C. Gustafson, B. Rosberg. *Acta Anaesthesiol. Scand.*, **28** : 503-507, 1984.

Les auteurs étudient l'effet de l'hypotension contrôlée sur les pertes sanguines peropératoires, les relations transfusions-thrombose postopératoires et hypotension contrôlée-thromboembolie postopératoire. Ils comparent aussi les résultats de deux types de prophylaxie thromboembolique : Dextran 70 par rapport à l'association dihydroergotamine (DHE)-héparine. Cette étude porte sur 120 malades répartis en quatre groupes. Les auteurs concluent que l'hypotension contrôlée diminue significativement le saignement peropératoire, mais n'a aucun effet préventif sur les thromboses. Le dextran favorise le saignement mais ne favorise pas les hématomes; la prophylaxie thromboembolique est meilleure avec l'association DHE-héparine. Cet article est démonstratif des erreurs à ne pas faire quand on veut étudier un phénomène aussi complexe que la thrombose. Les sous-groupes de 20 malades représentent des séries trop

courtes, inanalysables statistiquement. Il n'est jamais bon de vouloir étudier plusieurs phénomènes dans un seul article, en particulier des faits aussi différents que l'hypotension contrôlée et la prophylaxie thromboembolique. La fréquence des thromboses (48 %) et des embolies (19 %) est nettement supérieure à celle trouvée dans notre service d'orthopédie (respectivement 17 % et 3 %) avec une thérapeutique plus simple. Faire le diagnostic d'embolie pulmonaire sur la seule scintigraphie est très discutable. L'étude des thromboembolies est difficile mais doit porter sur des séries importantes en ne faisant varier qu'un facteur. Cet article montre qu'il faut savoir de temps en temps prendre du recul vis-à-vis de la littérature internationale; il aurait, je pense, été refusé dans les *Annales*.

L. BESSON.

The topical use of sodium nitroprusside for relief in intraoperative arterial spasm. — W.S. Mathews, P.S. Motte. *Anesthesiology*, **61** : 776-777, 1984.

Dans quatre cas de spasme artériel, l'application locale de nitroprussiate a levé ce spasme sans retentissement général. Pour les auteurs, les indications de cette utilisation sont très larges : microchirurgie, transplantation, shunt pour dialyse, etc. L'absence d'effet général

s'explique par les faibles doses utilisées, la dégradation locale du nitroprussiate par contact avec les tissus (les auteurs utilisent une dilution de $0,2 \text{ mg} \cdot \text{ml}^{-1}$; quantité maximale utilisée : 45 ml).

V. BANSSILLON.