

HERPES ZOSTER OFTÁLMICO E POSTERIOR ACIDENTE VASCULAR CEREBRAL

RELATO DE CASO

*CARLOS A. M. GUERREIRO **
*MARILISA M. GUERREIRO ***

É bem documentada na literatura a associação de herpes zoster oftálmico (HZO) e o desenvolvimento ulterior de hemiplegia contralateral^{1, 5, 8, 10, 13, 14, 16, 21, 23, 26-28}. A instalação da hemiparesia ocorre 8 dias a 6 meses após o HZO, com uma média de 8 semanas¹⁴. Evidências sugerem que a invasão do vírus é por contiguidade provocando angeíte granulomatosa e trombose arterial.

Revimos a literatura a propósito de um paciente que apresentou acidente vascular cerebral isquêmico (AVCI) em território de artéria cerebral média cuja etiologia provável é arterite por herpes zoster.

OBSERVAÇÃO

Paciente de 69 anos de idade, procedente e residente no Estado de São Paulo, apresentou em 01-04-82 vesículas cutâneas no território do ramo oftálmico do nervo trigêmeo direito acompanhadas de forte dor na região, lacrimejamento e perda da acuidade visual à direita. O exame oftalmológico mostrou conjuntivite, uveíte e opacidade de córnea no olho direito. Em 28-05-82 o paciente foi examinado por um de nós (C.A.M.G.) pelo quadro de neuralgia pós-herpética. Como antecedente importante referia bronquite asmática. O exame físico mostrou paciente emagrecido, com fâcies dolorosa e proteção da área afetada por lenço; cicatrizes cutâneas consistentes com herpes zoster no território oftálmico do nervo trigêmeo do lado direito. Pressão arterial 160/90 mm Hg. Tórax em barril com diminuição de murmúrio vesicular bilateralmente. Exame neurológico revelou paralisia completa do III nervo à direita; hiperestesia, hipoestesia tátil e dolorosa no território do primeiro ramo do nervo trigêmeo direito; reflexo córneo-palpebral abolido à direita. O paciente foi medicado com levomepromazina, carbamazepina, ácido acetil salicílico, bromazepan, flufenazina e tiapride com melhora apenas parcial da algia. Em 22-06-82 o paciente apresentou episódio de breve perda de consciência sugerindo síncope. Em 14-07-82 o paciente ainda permanecia com algia no território do primeiro ramo do trigêmeo. Nesta data levantou com vago mal estar, sensação vertiginosa e cefaléia holocraniana. Durante o dia apresentou

Trabalho realizado no Departamento de Neurologia e Neurocirurgia da Faculdade de Ciências Médicas da Universidade Estadual de Campinas: * Professor Assistente de Neurologia; ** Médico Residente.

fraqueza de instalação súbita nas extremidades do hemicorpo esquerdo, náusea e um episódio de vômito. Exame Físico — pressão arterial: 190/80 mm Hg; pulmões: sibilos generalizados. Exame Neurológico — hemiparesia esquerda completa, reflexos profundos mais vivos à esquerda; hemi-hipoestesia completa tátil, dolorosa e profunda no hemicorpo esquerdo; hemianopsia homônima esquerda; fundo de olho normal à esquerda e amaurose à direita. Exames Complementares — hemograma, glicemia e reações sorológicas para sífilis normais. Exame Radiográfico do Tórax — enfisema pulmonar crônico, área cardíaca normal. Eletrocardiograma — ritmo sinusal, alterações difusas da repolarização. Eletrencefalograma (EEG) — atividade lenta delta, irregular, contínua, no hemisfério direito, máximo na região fronto-temporal. Tomografia computadorizada craniana (TC) em 28-07-82 (Fig. 1) — consistente com infarto em território de artéria

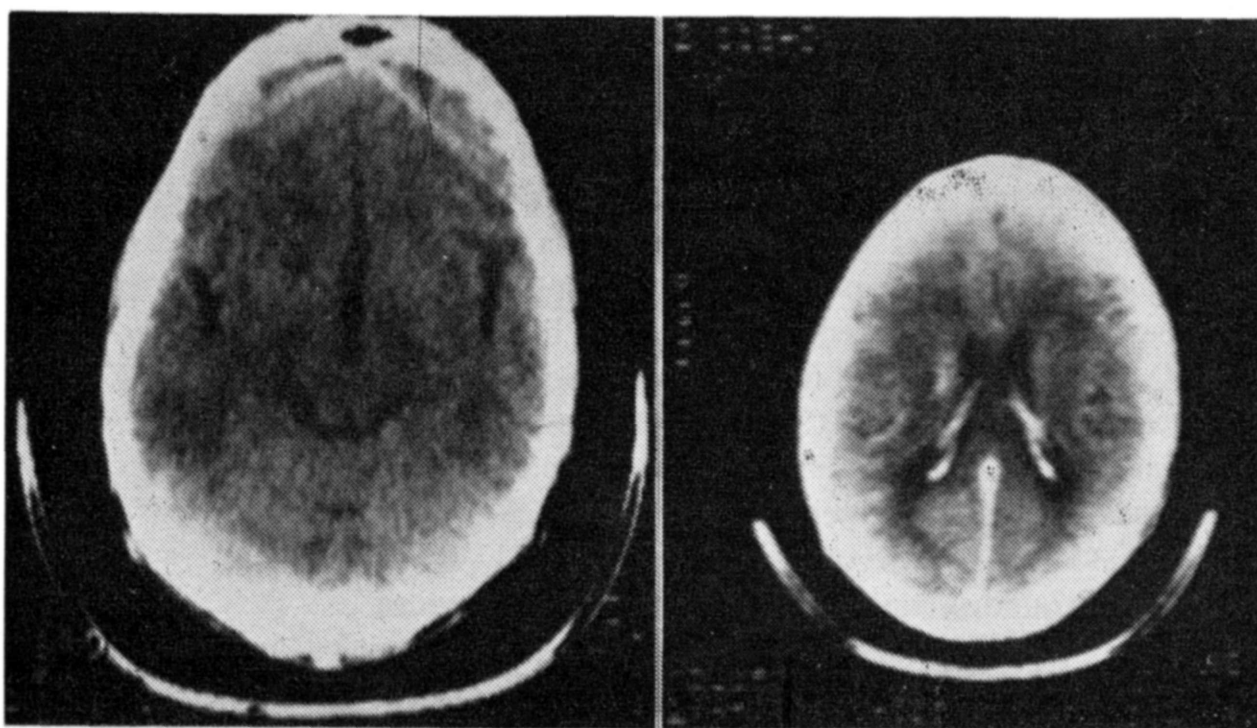


Fig. 1 — Área de menor atenuação no segmento anterior da cápsula interna direita, que se impregna com a injeção de contraste.

cerebral média direita. O paciente e a família recusaram internação hospitalar. Não foi realizado exame do líquido cefalorraqueano (LCR) e angiografia cerebral. Não foi administrado corticosteróide. Evolução — Houve lenta porém significativa melhora, tendo o paciente recuperado a marcha e permanecendo com discreta hemiparesia esquerda completa e hemianopsia. O seguimento até o momento é de 13 meses após a instalação do AVCI. A neuralgia pós-herpética desapareceu porém persistem discreta hemiparesia, hemianopsia, déficit sensitivo e hiperestesia no território do primeiro ramo do trigêmeo, além da seqüela oftalmológica.

COMENTARIOS

O caso relatado apresenta o diagnóstico de presunção porque não foi isolado o agente etiológico nem documentada a arterite por angiografia cere-

bral. Evidentemente não está excluída a possibilidade de associação casual de duas patologias, sendo ambas comuns nesta faixa etária. Porém, as evidências clínicas e a semelhança com casos descritos na literatura tornaram, ao nosso ver, pertinente a observação. Um aspecto clínico muito importante é a latência entre o HZO e a instalação da hemiplegia. Walker et al.²⁸ e Norris et al.¹⁹ descreveram respectivamente dois casos em que a instalação da hemiplegia ocorreu seis meses após o HZO. Os primeiros autores²⁸ mencionaram um caso de angeíte difusa do sistema nervoso central (SNC) associado ao herpes zoster cuja evolução ocorreu em dois anos e meio. Portanto, a relação entre o HZO e o déficit neurológico nem sempre é óbvia. No caso aqui relatado, o intervalo entre o HZO e icto foi de 14 semanas. A faixa etária dos pacientes comprometidos variou dos 7 aos 96 anos. A maioria dos casos teve evolução benigna no que diz respeito à sobrevida, ainda que muitos pacientes tenham permanecido com sequelas neurológicas.

A angiografia cerebral mostra estreitamento arterial segmentar do sifão carotídeo ou porção proximal da artéria cerebral média geralmente ipsilateral ao comprometimento ocular^{8, 14, 21, 23, 28}. O quadro angiográfico é consistente com arterite. Pratesi et al.²¹ referem nítida piora do paciente após estudo angiográfico com instalação de severa hemiplegia. O LCR revela, na maioria dos pacientes, pleocitose predominantemente linfomonocitária e aumento de proteínas. O EEG geralmente mostra lentificação focal no lado do HZO. Nos poucos casos relatados, a TC é normal²¹ ou evidencia o infarto no território da artéria cerebral média: área hipodensa na região da cápsula interna com ou sem acentuação pela injeção de contraste^{12, 14, 16, 26}. As descrições anatomopatológicas dos pacientes de Kolodny et al.¹³ e Rosenblum e Hadfield²³ demonstraram quadro típico de angeíte granulomatosa do SNC, com arterite segmentar confinada à distribuição da artéria carótida ipsilateral. As complicações neurológicas decorrentes do comprometimento do SNC pelo vírus herpes zóster podem ser divididas em mielites, meningoencefalites difusas e hemiplegia com ou sem sinais de encefalite^{1, 10, 22, 24, 25}.

Angeíte granulomatosa, apesar de mais comumente ocorrer no sistema carotídeo, já foi descrita no sistema vértebro-basilar, inclusive com visualização de partículas virais em artéria basilar ao exame anatomopatológico¹⁵. A presença do vírus nas camadas externas e não no endotélio, sugere invasão direta mais que disseminação hematogênica. Victor et al.²⁷ descreveram a presença de partículas virais pela microscopia eletrônica em biopsia de artéria temporal ipsilateral ao olho acometido em pacientes com HZO e hemiplegia contralateral. Isolamento do vírus Herpes varicella no LCR tem sido relatado em pacientes com herpes zoster cutâneo⁹. Hogan et al.¹¹ descreveram isolamento do vírus varicella zoster na medula cervical de um paciente cuja mielite evoluiu em 10 semanas até o óbito. Cultura do vírus a partir de cérebro humano foi relatada em pacientes com encefalomielite por herpes zoster¹⁷. As evidências apontadas sugerem, portanto, que o mecanismo fisiopatológico da síndrome HZO e hemiplegia contralateral seja decorrente de arterite segmentar por invasão direta do vírus e posterior trombose vascular. A proximidade do gânglio trigeminal

da artéria carótida e as demonstrações angiográficas e histopatológicas sugerem disseminação para estruturas contíguas^{8, 13}.

A utilização de corticosteróides no tratamento é controversa^{2, 19}. Eaglstein et al.⁷ recomendam o uso de corticóides no herpes zoster cutâneo não complicado, alegando abreviar o tempo da neuralgia pós-herpética. O herpes zoster é mais frequente e severo em pacientes imunodeprimidos⁶ e há relato de desenvolvimento de hemiplegia durante tratamento com esteróides em altas doses²¹. Talvez a maior contribuição do conhecimento fisiopatológico desta entidade seja no sentido de se utilizar drogas antivirais no tratamento do herpes zoster. Estudos recentes apontam para a eficácia no tratamento do herpes zoster cutâneo e sistêmico com adenina arabinosídeo²⁹, vidarabina³⁰ e acyclovir^{3, 4, 18, 20} (acyloguanosina). Parece que tais drogas aceleram a cicatrização cutânea, diminuem a disseminação e encurtam a neuralgia pós-herpética. A confirmação desses achados torna o acidente vascular cerebral do HZO potencialmente passível de ser prevenido. Esta entidade parece ser mais comum do que previamente notada^{23, 28}.

RESUMO

Um caso de acidente vascular cerebral (AVC) 14 semanas após a instalação de herpes zoster oftálmico (HZO) é apresentado. A tomografia computadorizada craniana documentou comprometimento em território de artéria cerebral média ipsilateral ao HZO. O diagnóstico de probabilidade é o de arterite por herpes zoster com posterior trombose. Os autores reviram a literatura e enfatizam o longo intervalo entre o HZO e a instalação da hemiplegia. Citam as novas drogas antivirais que tornam esta causa de AVC potencialmente passível de ser prevenida.

SUMMARY

Herpes zoster ophthalmicus and delayed cerebral infarction.

A sixty-nine year old man suffered a stroke fourteen weeks after the onset of right herpes zoster ophthalmicus (HZO). Hemispheric infarction was documented by a computed tomography which showed a small hypodense zone in the right internal capsula; after contrast there was enhancement of this hypodense area. Cerebral angiography and cerebral-spinal fluid were not done. Despite of a diagnosis of probability the authors report the case and review the literature. A long latency between the HZO and onset of neurological deficit is stressed. New antiviral agents may prevent the ictus.

REFERÊNCIAS

1. ACERS, T.E. — Herpes zoster ophthalmicus with contralateral hemiplegia. *Arch. Ophthalmol.* 71:371, 1964.
2. APPELBAUM, E.; KREPS, S.I. & SUNSHINE, A. — Herpes zoster encephalitis. *Amer. J. Med.* 32:25, 1962.

3. BALFOUR, H.H.; BEAN, B.; LASKIN, O.L.; AMBINDER, R.F.; MEYERS, J.D.; WADE, J.C.; ZAIA, J.A.; AEPPLI, D.; KIRK, L.E.; SEGRETI, A.C.; KEENEY, R.E. & THE BURROUGHS WELLCOME COLLABORATIVES ACYCLOVIR STUDY GROUP — Acyclovir halts progression of herpes zoster in immunocompromised patients. *N. Engl. J. Med.* 308:1448, 1983.
4. BEAN, B.; BRAUN, C. & BALFOUR, H.H. — Acyclovir therapy for acute herpes zoster. *Lancet* 2:118, 1982.
5. COPE, S. & JONES, A.T. — Hemiplegia complicating ophthalmic zoster. *Lancet* 2:898, 1954.
6. DOLIN, R.; REICHMAN, R.C.; MAZUR, M.H. & WHITLEY, R.J. — Herpes zoster-varicella infections in immunosuppressed patients. *Ann. int. Med.* 89:375, 1978.
7. EAGLSTEIN, W.H.; KATZ, R & BROWN, J.A. — The effects of early corticosteroid therapy on skin eruption and pain of herpes zoster. *J. amer. med. Assoc.* 211:1681, 1970.
8. GILBERT, G.J. — Herpes zoster ophthalmicus and delayed contralateral hemiparesis. *J. amer. med. Assoc.* 229:302, 1974.
9. GOLD, E. — Serologic and virus isolation studies of patients with varicella or herpes-zoster infection. *N. Engl. J. Med.* 274:181, 1966.
10. GORDON, I.R.S. & TUCKER, J.F. — Lesion of the central nervous system in herpes zoster. *J. Neurol. Neurosurg. Psychiat* 8:40, 1945.
11. HOGAN, E.L.; KRIGMAN, M.R. & HILL, C. — Herpes zoster myelitis. *Arch. Neurol. (Chicago)* 29:309, 1973.
12. HOUSER, O.W.; CAMPBELL, J.K.; BAKER, H.L. & SUNDT, T.S.Jr. — Radiologic evaluation of ischemic cerebrovascular syndromes with emphasis on computed tomography. In N.E. Leeds (ed.): *The Radiologic Clinics of North America. Symposium on Neuroradiology* 20:123. Saunders, New York, 1982.
13. KOLODNY, E.H.; REBEIZ, J.J.; CAVINESS, C.V.S.Jr. & RICHARDSON, E.P.Jr. — Granulomatous angiitis of the central nervous system. *Arch. Neurol. (Chicago)* 19:510, 1968.
14. KUROIWA, Y. & FURUKAWA, T. — Hemispheric infarction after herpes zoster ophthalmicus: computed tomography and angiography. *Neurology (N.Y.)* 31:1030, 1981.
15. LINNEMANN, C.C.Jr. & ALVIRA, M.M. — Pathogenesis of varicella-zoster angiitis in the CNS. *Arch. Neurol. (Chicago)* 37:239, 1980.
16. McCOMAS, C.F. & GUTMANN, L. — Hemispheric infarction after herpes zoster ophthalmicus. *Neurology (N.Y.)* 32:914, 1982.
17. McCORMICK, W.C.; RODNITZKY, R.L.; SCHOCHET, S.S.Jr. & McKEE, A.P. — Varicella — zoster encephalomyelitis. *Arch. Neurol. (Chicago)* 21:559, 1969.
18. MITCHELL, C.D.; BEAN, B.; GENTRY, S.R.; GROTH, K.E.; BOEN, J.R. & BALFOUR, H.H.Jr. — Acyclovir therapy for mucocutaneous herpes simplex infections in immunocompromised patients. *Lancet* 1:1389, 1981.
19. NORRIS, F.H.Jr.; LEONARDS, R.; CALANCHINI, P.R. & CALDER, C.D. — Herpes-zoster meningoencephalitis. *J. infect. Dis.* 122:335, 1970.
20. PETERSLUND, N.A.; SEYER-HANSEN, K.; IPSEN, J.; ESMANN, V.; SCHONHEYDER, H. & JUHL, H. — Acyclovir in herpes zoster. *Lancet* 2:827, 1981.
21. PRATESI, R.; FREEMON, F.R. & LOWRY, J.L. — Herpes zoster ophthalmicus with contralateral hemiplegia. *Arch. Neurol. (Chicago)* 34:640, 1977.
22. ROSE, F.C.; BRETT, E.M. & BURSTON, J. — Zoster encephalomyelitis. *Arch. Neurol. (Chicago)* 11:155, 1964.
23. ROSENBLUM, W.I. & HADFIELD, M.G. — Granulomatous angiitis of the nervous system in cases of herpes zoster and lymphosarcoma. *Neurology (Minneapolis)* 22:348, 1972.
24. SCHIFF, C.I. & BRAIN, W.R. — Acute meningo-encephalitis associated with herpes zoster. *Lancet* 2:70, 1930.
25. TAKO, J. & RADO, J.P. — Zoster meningoencephalitis in a steroid-treated patient. *Arch Neurol. (Chicago)* 12:610, 1965.

26. VECHT, C.J. & SANDE, J.J.v.d. — Hemispheric infarction after herpes zoster ophthalmicus. *Neurology (N.Y.)* 32:914, 1982.
27. VICTOR, D.I. & GREEN, R. — Temporal artery biopsy in herpes zoster ophthalmicus with delayed arteritis. *Amer. J. Ophthalmol.* 82:628, 1976.
28. WALKER, R.J.; GAMMAL, T.E. & ALLEN, M.B. — Cranial arteritis associated with herpes zoster: case report with angiographic findings. *Radiology* 107:109, 1973.
29. WHITLEY, R.J.; CH' IEN, L.T.; DOLIN, R.; GALASSO, G.J.; ALFORD, C.A.Jr. & THE COLLABORATIVE STUDY GROUP — Adenine arabinosidetherapy of herpes zoster in the immunosuppressed. *N. Engl. J. Med.* 294:1193, 1976.
30. WHITLEY, R.J.; SOONG, S.J.; DOLIN, R.; BETTS, R.; LINNEMANN, C.Jr.; ALFORD, C.A.Jr. & THE NIAID COLLABORATIVE ANTIVIRAL STUDY GROUP — Early vidarabine therapy to control the complications of herpes zoster in immunosuppressed patients. *N. Engl. J. Med.* 307:971, 1982.

Departamento de Neurologia e Neurocirurgia, Faculdade de Ciências Médicas da UNICAMP - Caixa Postal 1170 - 13100, Campinas, SP - Brasil.