

Die Sinusvenenthrombose im Wochenbett

M. Zygmunt¹, Ch. Schuster², A. Jensen¹

¹ Universitäts-Frauenklinik, Gießen (Leiter: Prof. Dr. med. W. Künzel)

² Neurologische Universitäts-Klinik (Leiter: Prof. Dr. med. W. Dorndorf)

Zusammenfassung

Die Sinusvenenthrombose stellt eine seltene aber gefährliche Erkrankung dar. Die klinischen Symptome der Sinusvenenthrombose sind: Kopfschmerzen, Übelkeit, Erbrechen aber auch Bewußtseinstörung, epileptische Anfälle und zentrale Paresen. Wir beschreiben einen Fall der Sinusvenenthrombose bei einer 21jährigen Frau im Wochenbett. Die Pathogenese, Symptome, Diagnosestellung und Therapie wurden diskutiert. Vorschläge für die weitere gynäkologische Betreuung der Patientinnen nach der Sinusvenenthrombose wurden unterbreitet.

Sinus Venous Thrombosis During Puerperium

Sinus venous thrombosis is a rare and severe disease, clinically characterised by headache, nausea, vomiting, focal deficits and epileptical seizures. We describe a case of sinus venous thrombosis 7 days post partum in a 21-year old woman. The pathogenesis symptoms, diagnosis and therapy are discussed. Advice for obstetric and gynaecological treatment after sinus venous thrombosis is given.

Im Jahre 1825 wurde von Ribes aus dem Hôtel Dieu in Paris zum ersten Mal eine Sinusvenenthrombose beschrieben. Sie ist zwar eine seltene Erkrankung, aber gefährlich, und muß deshalb rechtzeitig diagnostiziert werden, damit schwerwiegende Folgen von den Betroffenen abgewendet werden können. In der Literatur wurden über 70 Fälle dargestellt (*Einhäupl* 1986; *Estanol* 1979; *Brousser* 1989). Eine systematische Untersuchung über die Häufigkeit der Erkrankung liegt jedoch nicht vor. In der Mehrzahl der Fälle handelt es sich um akut erkrankte Patientinnen vor dem 40. Lebensjahr, wobei diese sich entweder im Wochenbett befinden, eine hormonelle Kontrazeption erhalten haben oder in der Menopause mit Sexualhormonen behandelt werden (Tab. 1).

Somit wird auch der Gynäkologe mit diesem verhängnisvollen Krankheitsbild konfrontiert. Die frühzeitige Diagnosestellung und Einleitung der Therapie bestimmen die Prognose, die restitutio ad integrum, aber auch Defektheilung oder sogar exitus letalis bedeuten kann. Die Angaben über die Letalität schwanken zwischen 5% und 30%. Die Einführung der Antikoagulantientherapie hat die Prognose auch in den komplizierten und fortgeschrittenen Fällen deutlich verbessert. Nach neuesten Erkenntnissen ist die zerebrale Blutung im Verlauf einer Sinusvenenthrombose keine Kontraindikation für die Heparin-gabe. Durch diese Therapie wird eine Rekanalisierung der Gefäße erreicht. Sinkender intravaskulärer Druck führt zum Rückgang der Diapedesisblutung (*Einhäupl*). In der vorliegenden Kasuistik wird die Sinus-

Tab. 1 Kausale Faktoren bei 71 Patienten mit blander SVT (nach *Einhäupl* 1986).

Vermutete Ursache	Einzigste Ursache	Kombinierte Ursache
Schwangerschaft	2	3
Kontrazeptiva	10	13
Hormontherapie (Menopause)	3	1
Lokale Infektion	3	3
„Virusinfekt“	3	3
Sepsis (Vorgeschichte)	1	1
Polyglobulie	1	–
AT-3-Mangel	3	–
Lues cerebrospinalis	1	–
Vaskulitis	1	–
Bagateltrauma	1	1
Op. im kleinen Becken	1	–
Ventil bei Hydrozephalus	1	2
Ohne Ursache	7	–
Kortison oral	–	2
Kortison intrathekal	–	1
Zytostatika	–	2
Myelographie	–	1
Promyelozytenleukämie	–	1
Teratokarzinome	–	2
Encephalitis disseminata	–	2

venenthrombose als bedrohliche Komplikation der Wochenbettperiode dargestellt.

Fallbeschreibung

Die 21jährige Erstgravida, Erstpara stellte sich am 7. postpartalen Tag wegen starker Kopfschmerzen und Übelkeit in der Universitäts-Frauenklinik

Gießen vor. Eine Spontangeburt war in der rechnerisch 41. Schwangerschaftswoche nach komplikationsloser Schwangerschaft vorausgegangen. Die Patientin wurde von einem 2700 g schweren, 49 cm großen Mädchen aus I. vorderer Hinterhauptslage nach medianer Episiotomie entbunden. Die Plazentarperiode war unauffällig. Das Wochenbett verlief zunächst komplikationslos, so daß am 4. postpartalen Tag Mutter und Kind beschwerdefrei nach Hause entlassen werden konnten. Drei Tage später entwickelte die Patientin starke Kopfschmerzen, die 12 h vor Klinikeinweisung an Intensität noch zugenommen hatten und linksbetont waren. Die Patientin hatte mehrfach erbrochen und wurde vom ärztlichen Notdienst mit der Verdachtsdiagnose Endometritis puerperalis in unsere Klinik eingewiesen. Die Aufnahmeuntersuchung ergab keine Besonderheiten im Genitalbereich. Der Uterus war gut kontrahiert und nicht dolent. Bei der Speculum-Einstellung zeigten sich reichlich unauffällige Lochien. Die Episiotomie befand sich in Abheilung. Körpertemperatur, Blutdruck sowie sämtliche laborchemischen Parameter waren im Normbereich. Die orientierende neurologische Untersuchung, abgesehen von einem seitenungleichen Patellarsehnenreflex, ergab keinen Hinweis auf fokale oder diffuse neurologische Störungen, insbesondere zeigten sich keine Bewußtseinsstörungen, Anfälle, Paresen oder Hinweise auf eine Psychose.

Aufgrund der Intensität der Beschwerden wurde die 21jährige Patientin unmittelbar nach der Aufnahme am Abend des 31. 12. 1993 dem neurologischen Konsiliarium vorgestellt. Bei der klinischen Untersuchung fiel erstmals ein Kalottenklopfeschmerz auf. Jedoch gab es keinen Hinweis auf gesteigerten Hirndruck, druckschmerzhafte Trigemini-Nervenaustrittspunkte oder positive Zeichen nach *Lasègue* u. *Brudzinsky*. Aufgrund mangelnder muskulärer Entspannung ließ sich eine Seitendifferenz der Muskeleigenreflexe nicht objektivieren. Kraft, Tonus und Trophik waren an den Extremitäten regelrecht. Zur weiteren Abklärung der Kopfschmerzen wurden für den folgenden Tag Untersuchungen mittels Elektroenzephalographie (EEG), Cranialer Computertomographie (CCT) und Magnetresonanztomographie (MRT) vereinbart.

Bei der erneuten neurologischen Untersuchung am 1. 1. 1994 wurde jetzt ein geringfügiger Meningismus sowie eine Minderbewegung des rechten Mundwinkels im Sinne einer diskreten Fazialisparese festgestellt. Die bildgebenden Verfahren ergaben eine Sinusvenenthrombose mit Ausdehnung der Thromben in nahezu allen venösen Blutleitern des Gehirns vor allem im Sinus sagittalis, Sinus rectus, Confluens sinuum, Sinus transversus und Sinus sigmoideus. Das Hirnparenchym war dagegen unauffällig und zeigte keine Zeichen der Hirnblutung oder der Stauung (Abb. 1 u. 2). Das EEG ergab mittelschwere Allgemeinveränderungen mit Hinweisen auf eine erhöhte Anfallsbereitschaft sowie deutliche Zeichen der Vigilanzminderung.

Zur Initialtherapie wurde eine Heparinbehandlung eingeleitet, wobei 5000 IE Heparin i. v. als Bolus und anschließend 1500 IE i. v./h als Infusion verabreicht wurden. Nach 14 Tagen wurde die Patientin überlassend auf eine Cumarintherapie für 6 Monate eingestellt.

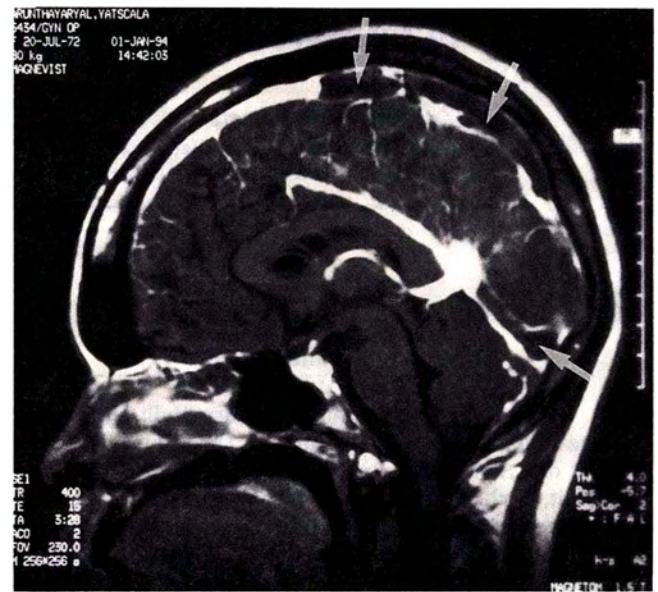

Abb. 1 MRT des Schädels zeigen eine ausgedehnte Thrombosierung in allen venösen Blutleitern (Pfeile).

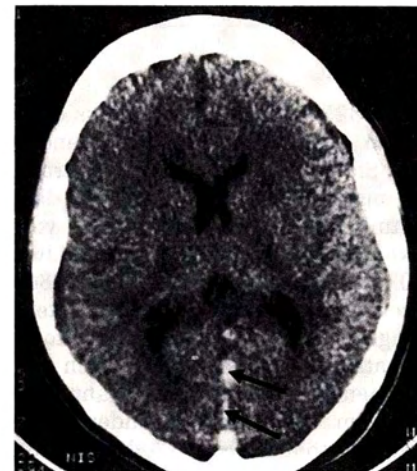


Abb. 2 CCT des Schädels (nativ). Dichte Darstellung des Sinus sagittalis superior, Confluens sinuum sowie Sinus transversus bds. Kein Nachweis einer intrakraniellen Blutung (Hinweis auf Thrombosierung).

Die starken Kopfschmerzen der Patientin wurden mit zentral wirkenden Opiaten (Pentazocin) behandelt. Unter der Therapie besserte sich der Zustand der Patientin rasch, so daß sie nach 28 Tagen der stationären Behandlung entlassen werden konnte. Ferner wurden Gerinnungsanalysen sowie immunologische Tests zum Ausschluß von Gerinnungsdefekten (AT III, Protein C, Protein S) sowie von autoimmunologischen Erkrankungen (Lupus vasculitis) durchgeführt. Die Befunde waren jedoch unauffällig.

Diskussion

Die Sinusvenenthrombose stellt eine relativ seltene, aber gefährliche Erkrankung dar, die sofort behandelt werden muß, um große Schäden von den Patienten abzuwenden und eine gute Prognose zu erreichen. Nach Angaben von *Einhäupl* konnte in einer prospektiven Studie eine Mortalität von ca. 30 % (vor Einführung der

Tab. 2 Übersicht über die Symptome der Sinusvenenthrombose und ihre Häufigkeit.

- Kopfschmerzen (70 %)
- Übelkeit
- Erbrechen
- Bewußtseinseintrübung
- epileptische Anfälle (48 %)
- zentrale Paresen (58 %)
- Verwirrheitszustände (17 %)

Antikoagulantientherapie) sowie von 10 % (nach ihrer Einführung) nachgewiesen werden. Die in der Literatur beschriebenen Kardinalsymptome, wie starke Kopfschmerzen, Übelkeit und Erbrechen, sind unspezifisch und entwickeln sich häufig schleichend (Tab. 2). Eine große Rolle in der Pathogenese der Sinusvenenthrombose wird den hormonellen Einflüssen zugeschrieben. Es wird angenommen, daß der Zustand der Hyperkoagulabilität, der für das Wochenbett sowie für Ovulationshemmereinnahme charakteristisch ist (durch z. B. Gefäßschädigung, Verringerung der Strömungsgeschwindigkeit sowie östrogenbedingte Hyperfibrinogenämie), zur erhöhten Thromboseeigung führen kann. Der Gynäkologe wird oft als erster mit dem Krankheitsbild konfrontiert. Daher ist für den Frauenarzt die Kenntnis des Symptomenbildes, der Sinusvenenthrombose-Diagnostik und Therapie so wichtig. Im Verlauf der Sinusvenenthrombose auftretende Hirnblutungen sowie Hirnödeme führen nicht selten zu fokalen und diffusen neurologischen Störungen. Deshalb sollte die weitere Abklärung und Intensivtherapie einem Neurologen vorbehalten bleiben. Eine eingehende Gerinnungsdiagnostik ist wichtig.

Aufgrund der unspezifischen Symptome zu Beginn der Erkrankung müssen differentialdiagnostisch Migräneattacken, Pseudotumor cerebri, Meningitis bakterieller oder viraler Genese, Vaskulitis, intrazerebrale Blutung, Subarachnoidalblutung bei Aneurysma, Kopfschmerzen vom Spannungstyp oder auch fortgeleitete Infektionen mit fokaler Abszedierung bedacht werden. Der Untersuchung des Schädels durch Magnetresonanz- und Computertomographie zum Ausschluß einer intrakraniellen Blutung wird die entscheidende Rolle in der Diagnostik der Erkrankung zugeschrieben.

Für die weitere Betreuung der Patienten bei Zustand nach Sinusvenenthrombose ist von Bedeutung, daß die Fortführung einer Hormontherapie kontraindiziert ist. Dennoch muß nicht zwangsläufig von einer erneuten Schwangerschaft abgeraten werden. Die vorausgegangene Sinusvenenthrombose hat auch keinen Einfluß auf den Geburtsmodus in den nachfolgenden Schwangerschaften. Eine Antikoagulantienaufnahme während der Schwangerschaft kann in solchen Fällen das Thromboserisiko verringern (Einhäupl 1986).

Literatur

- ¹ Einhäupl, K.: Klinik und Pathophysiologie von blanden Hirnvenen und Sinusthrombosen. Habilitationsschrift, Ludwig-Maximilians-Universität, München (1986).
- ² Estanol, B. et al.: Intracranial venous thrombosis in young women. *Stroke* 10 (1979) 680–684
- ³ Einhäupl, K. et al.: Heparin treatment in Sinus venous thrombosis. *Lancet* 338 (1991) 597–600.
- ⁴ Meixner, H.: Zur Frage der puerperalen Sinusthrombose und Antikoagulantientherapie. *Geburtshilfe und Frauenheilkunde* 22 (1962) 1279–1282.
- ⁵ Bousser, M. et al.: Cerebral Venous Thrombosis – A Review of 38 cases. *Stroke* 16, No 2 (1985) 199–213.

Prof. Dr. med. A. Jensen

Univ.-Frauenklinik
Klinikstraße 32
35385 Gießen