

» Status epilepticus in der Spätschwangerschaft – Eklampsie oder Subarachnoidalblutung?

Zusammenfassung. Eine 31jährige Primipara erleidet bei weitgehend unauffälligem Schwangerschaftsverlauf im dritten Trimenon einen Status epilepticus, der im Rahmen der notärztlichen Behandlung nicht durchbrochen werden kann. Nach stattgehabter Aspiration wird unter der Diagnose Eklampsie in einem Haus der Zentralversorgung unverzüglich eine Notfall-Schnittentbindung durchgeführt. Bei einem postoperativ auftretenden pathologischen Reflexmuster wird mittels kranialer Computertomographie eine Subarachnoidalblutung diagnostiziert. Das ursächliche Aneurysma der A. pericallosa wird anschließend neurochirurgisch versorgt. Die Eklampsie stellt die bedeutendste Ursache epileptischer Anfälle während der Schwangerschaft dar. Differentialdiagnostisch sind stets auch andere Ursachen in Betracht zu ziehen, insbesondere wenn anamnestisch keine Hinweise für eine Schwangerschaftsgestose vorliegen.

Schlüsselwörter: Subarachnoidalblutung – Eklampsie – Schwangerschaft – Aspiration – Status epilepticus

Epileptic Seizure During the Late Stage of Pregnancy – Eclampsia or Subarachnoid Haemorrhage? Case Report. After a largely inconspicuous pregnancy, a 31-year old primipara suffered from a status epilepticus in the third trimester. The convulsions could not be terminated by emergency medical services, resulting in aspiration of gastric contents. Assuming eclampsia, an emergency caesarean section was performed immediately in a central hospital. Postoperatively, a pathological pattern of tendon reflexes was noticed. A CT scan revealed subarachnoid haemorrhage. The causal aneurysm of the right A. pericallosa was clipped subsequently. Eclampsia is the leading cause of epileptic seizures during pregnancy. However, a different aetiology should always be considered, especially if medical history does not reveal symptoms of pre-eclampsia.

Key Words: Subarachnoid haemorrhage – eclampsia – pregnancy – aspiration – epileptic state

Einleitung

Krampfanfällen in der Spätschwangerschaft liegt nach epidemiologischen Daten zumeist eine Eklampsie zugrunde. Die

A. Michalsen¹, T. Henze², D. Wagner³, H. Schillinger⁴, K. Engels⁵

¹ Klinik für Anästhesiologie
(Direktor: Univ.-Prof Dr. med. W. Dick),
Johannes-Gutenberg-Universität, Mainz

² Abteilung Akutneurologie (Leiter: PD Dr. med. T. Henze),
Kliniken Schmieder, Allensbach

³ Abteilung Neurochirurgie (Chefarzt: Dr. med. W. Pöll),
St. Elisabethen-Krankenhaus, Ravensburg

⁴ Frauenklinik (Chefarzt: Prof Dr. med. H. Schillinger) und

⁵ Institut für Anästhesiologie (Chefarzt: Prof. Dr. med. G. Hack),
Hegau-Klinikum, Singen/Hohentwiel

vorliegende Kasuistik beschreibt die Versorgung einer Schwangeren, bei der eine zunächst nicht erkannte Subarachnoidalblutung (SAB) im dritten Trimenon zu einem Status epilepticus führte, so daß eine Notfall-Schnittentbindung und eine Frühoperation des ursächlichen Aneurysmas durchgeführt werden mußten. Die jeweiligen Arbeitsdiagnosen waren prägend für die Behandlung während der einzelnen Versorgungsphasen. Neben Meningitis, Enzephalitis, Hirntumoren, Hirnblutungen, Sinusvenenthrombosen und Intoxikationen ist es wichtig, auch eine SAB als seltene Differentialdiagnose zur Eklampsie in Betracht zu ziehen.

Erste Versorgungsphase: Notarzteinsatz

Bei einer 31jährigen gesunden Primipara kommt es im letzten Trimenon bei sonst unauffälliger Schwangerschaft zur Ausbildung von Unterschenkelödemen ohne subjektive Beschwerden. In der 34. Schwangerschaftswoche (SSW) wird sie eines Nachts gegen 02.00 Uhr von ihrem Ehemann in einem anhaltenden „Krampfzustand“ bewußtlos aufgefunden. Der Notarzt kann den diagnostizierten Krampfanfall (Glasgow Coma Scale(GCS)-Wert: 6) durch kumulative Gabe von 40 mg Diazepam nicht durchbrechen. Er transportiert die Patientin in das nächstgelegene Krankenhaus der Grundversorgung, dann in die Frauenklinik des naheliegenden Zentralklinikums.

Zweite Versorgungsphase: Notfall-Sectio

Die Patientin wird um 3.40 Uhr im Klinikum übernommen und unter der gynäkologischen Arbeitsdiagnose Eklampsie unverzüglich für eine Notfall-Sectio vorbereitet. Bei Eintreffen des diensthabenden Anästhesisten (Alarmierung 4.05 Uhr) ist die bis dahin nicht intubierte Patientin bewußtlos, blaß, tachykard und passager tachypnoisch (GCS: 6). Über beiden Lungen lassen sich grobe Rasselgeräusche auskultieren. Gesicht, Haare und Oberkörper sind mit Erbrochenem verschmiert. Generalisierte tonisch-klonische Krämpfe bestehen fort. Laborwerte liegen nicht vor.

Nach Blitzintubation in typischer Weise (Pancuroniumbromid 1 mg, Thiopental 500 mg und Succinylcholin 80 mg bei einem geschätzten Körpergewicht von 80 kg) wird die Patientin um 04.22 Uhr von einem hypertrophen männlichen Neugeborenen entbunden, das wegen Atemnotsyndroms I-II° in die Kinderklinik des Hauses verlegt wird.

Die Operation kann komplikationslos weitergeführt werden. Mit der anästhesiologischen Arbeitsdiagnose Aspiration wird die Narkose als balanced anaesthesia unter Verwendung von

Sauerstoff und Lachgas (1:1), Halothan (bis 1,0 Vol.%) und Beatmung mit positivem endexpiratorischen Druck (5 bis 8 cm H₂O) durchgeführt. Die Patientin wird mehrfach endobronchial abgesaugt. Der Ausgleich der kurz nach Entbindung diagnostizierten vermutlich primär respiratorischen Azidose (pH 7,25; PaCO₂ 48,9 mmHg; PaO₂ 107 mmHg; BE -6,2 mmol/l; SaO₂ 96,8%) erfolgt mit 150 ml Natriumbicarbonat 4,2%; außerdem werden Ceftriaxon und Metronidazol verabreicht. Nach Platzierung eines zentralen Trilumenvenenkatheters wird die Patientin nach Operationsende aufgrund der stattgehabten Aspiration kontrolliert beatmet auf die Operative Intensivstation des Hauses verlegt.

Dritte Versorgungsphase: postoperative Intensivtherapie

Bei Übernahme auf die Operative Intensivstation um 6.10 Uhr ist die kontrolliert beatmete Patientin kardiozirkulatorisch und respiratorisch stabil. Die Pupillen sind beidseits mittelweit und rund, reagieren aber nicht auf Lichtreiz. Bei Auskultation der Lungen fällt ein abgeschwächtes Atemgeräusch rechts basal auf. Bei Schmerzreizen kommt es zu ungezielten und seitengleichen Abwehrreaktionen. Krampfäquivalente werden nicht beobachtet. Das Zeichen nach BABINSKI ist beidseits negativ, es besteht ein allgemein und beinbetont gesteigertes Reflexniveau.

Therapeutisch erfolgen Oberkörperhochlagerung (30°) und Hyperventilation (angestrebter CO₂-Partialdruck: 30–35 mmHg). Neben Elektrolytlösungen werden Midazolam und Fentanyl zur Analgosedierung verabreicht (5 mg/h bzw. bis zu 0,2 mg/h kontinuierlich i.v.). Diuretisch und antikonvulsiv erhält die Patientin Dopamin (200 µg/min) bzw. Magnesium (200 mg/h) kontinuierlich mittels Perfusoren. Die Antibiotikagabe wird fortgeführt.

Folgende Laborparameter sind auffällig: Hb 9,0 g/dl; Hämatokrit 27,6%; Leukozyten 20800/µl; Kalium i.S. 3,6 mmol/l; Kalzium i.S. 1,93 mmol/l. Die Körpertemperatur und die übrigen laborchemischen Parameter (Hämatologie, Elektrolyte, Blutgasanalyse, Gerinnung) liegen innerhalb der jeweiligen Referenzbereiche.

Bei sonst unveränderten Befunden entwickelt sich während der folgenden Stunden eine geringe Seitendifferenz der Reflexe und der Schmerzabwehr. Nach Beiziehung des neurologischen Konsiliariums wird daraufhin gegen 11.00 Uhr eine kraniale Computertomographie (cCT) durchgeführt. Es finden sich eine SAB mit Tamponade der aufgeweiteten Cisterna pericallosa, ein geringes Hirnödem sowie ein grenzwertig erweitertes Ventrikelsystem (Abb. 1).

Vierte Versorgungsphase: neurochirurgische Operation und Rehabilitation

Gegen 13.00 Uhr wird die Patientin in die nächste aufnahmebereite neurochirurgische Klinik verlegt, wo die zerebrale Angiographie das vermutete Aneurysma der A. pericallosa rechts bestätigt (Abb. 2). Das Aneurysma wird am gleichen Tag nach rechtsfrontaler Trepanation über einen interhemisphärischen Zugang geklippt, gefolgt von der Einlage einer extrakorporalen Ventrikeldrainage rechts frontal. Aufgrund verzögerter postoperativer Blutungsresorption und rezidivierender Infektionen (Lunge und ableitende Harnwege) ist eine

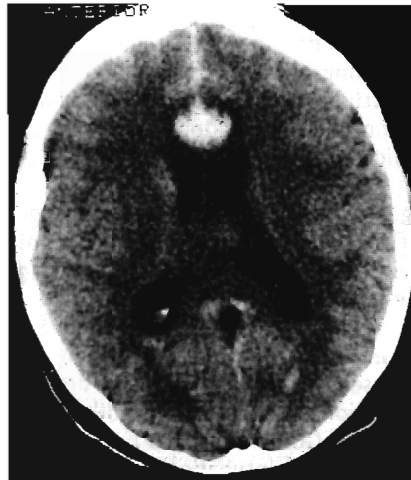

Abb. 1 Präoperatives cCT mit aufgeweiteten Seitenventrikeln, Blut im vorderen Interhemisphärenspalt, tamponierter und aufgeweiteter Cisterna pericallosa und stark reduzierter Gyruszeichnung.

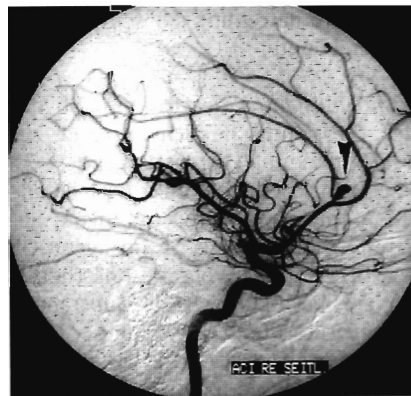


Abb. 2 Präoperative arterielle Angiographie mit Nachweis eines gestielten Aneurysmas im Anfangsabschnitt der A. pericallosa rechts (s. Pfeil).

zweiwöchige maschinelle Beatmung erforderlich. Der über die Ventrikeldrainage gemessene intrakranielle Druck liegt während der 5tägigen Meßperiode jeweils unter 20 mmHg. Am 35. postoperativen Tag kann die Patientin in weitgehend wachem und kontaktfähigem Zustand in eine Rehabilitationsklinik verlegt werden. Weitere drei Monate später ist sie wieder in der Lage, sich vollständig selbst zu versorgen. Orientierung, Aufmerksamkeit, Gedächtnis und Lernfähigkeit sind zu diesem Zeitpunkt soweit wiederhergestellt, daß sie nach Hause entlassen werden und die Versorgung ihres gesunden Kindes großenteils selbst übernehmen kann. 18 Monate nach der SAB berichtet die Patientin, daß sie den Jungen und den familiären Haushalt weitgehend selbständig und uneingeschränkt versorge. Bei komplexen Außenreizen bemerke sie allerdings eine gewisse Aufmerksamkeits- und Konzentrationsschwäche. Die Motorik sei vollständig wiederhergestellt.

Diskussion

Die vorgestellte Kasuistik verdeutlicht exemplarisch, daß eine für Notfälle typische Kargheit anamnestischer Angaben eine erhebliche diagnostische Unsicherheit bewirken kann. Die Notfalltherapie muß sich häufig auf Einzelbefunde und epidemiologische Daten stützen, so daß Polypragmasie und

gezielte kausale Maßnahmen nebeneinanderstehen. Die Arbeitsdiagnosen prägen dabei das therapeutische Vorgehen während einzelner Versorgungsphasen. Zur Bewältigung unübersichtlicher und für Irrtümer anfälliger Notfallsituationen sind dabei Kommunikation und Kooperation der verschiedenen Disziplinen unerlässlich.

Die notärztliche Strategie (Versorgungsphase 1) war unangemessen. Die Krampfanfälle wurden nicht durchbrochen, die fortdauernde Bewußtseinsstrübung beeinträchtigte unter anderem auch die Atmung und die bulbären Schutzreflexe. Das mehrfache Erbrechen – das sich retrospektiv durch die SAB erklären läßt – führte dann zur Aspiration. Unabhängig von der Genese stellen Bewußtseinsbeeinträchtigung und drohende bzw. stattgehabte Aspiration klare Intubationsindikationen dar [1–4]. Der dokumentierte GCS-Wert von 6 bringt ebenfalls eine schwere, in der Regel intubationspflichtige Zustandsbeeinträchtigung zum Ausdruck. Die Versorgungszeit bis zur Aufnahme in das Zentralklinikum war zu lang. Dem ortskundigen Notarzt mußte klar sein, daß das zunächst angefahrne Krankenhaus der Grundversorgung aus strukturellen Gründen eine adäquate Betreuung der schwangeren Patientin nicht gewährleisten konnte.

Nach Weiterverlegung und Aufnahme der Patientin in das Zentralklinikum lag der therapeutische Schwerpunkt zunächst auf der operativen Entbindung (Versorgungsphase 2). Anästhesiologisch war zu berücksichtigen, daß die Inzidenz der schwierigen Intubation bei Schwangeren signifikant gegenüber Nichtschwangeren erhöht ist [2,3,5]. Im Sectio-OP standen für die Narkoseführung als volatile Anästhetika Halothan oder Enfluran zur Verfügung. Beide Substanzen können den intrazerebralen Druck durch Dilatation der Hirngefäße erhöhen; dieser Effekt soll nach der Gabe von Barbituraten abgemildert sein [6]. Da Enfluran möglicherweise über ein epileptogenes Potential verfügt, wurde Halothan verwendet, dessen bronchodilatatorischer Effekt außerdem im Hinblick auf die Aspiration erwünscht war [6]. Die Verwendung von Lachgas und die prophylaktische Gabe von Antibiotika nach Aspiration werden unterschiedlich beurteilt [3,6]. Bei sicherer Kenntnis eines erhöhten Hirndrucks zum Zeitpunkt der Narkose wäre auf Lachgas verzichtet worden. Die Entscheidung für die Antibiotikagabe fiel aufgrund des protrahierten und unklaren Verlaufes vor Klinikaufnahme.

Die Therapie auf der Operativen Intensivstation (Versorgungsphase 3) sollte der Stabilisierung der vitalen Parameter sowie der Prophylaxe erneuter Krampfanfälle und systemischer Aspirationsfolgen dienen. Vorrangig erschienen unter den aufrechterhaltenen Arbeitsdiagnosen Aspiration und Eklampsie die klinische und radiologische Überwachung der (Be-)Atmung und die antikonvulsive Therapie; diese wurde als kontinuierliche intravenöse Magnesiumapplikation durchgeführt [3, 6–8]. Inzwischen konnte bezüglich der Rezidivprophylaxe eklamptischer Anfälle die Überlegenheit von Magnesium gegenüber Diazepam und Phenytoin wahrscheinlich gemacht werden [8]. Eine Hirndruckerhöhung konnte – auch aufgrund der Verwendung von Halothan – nicht mit Sicherheit ausgeschlossen werden. Zugleich sollte der Entwicklung eines akuten Lungenversagens vorgebeugt werden. Bei dem stabilen respiratorischen Zustand der Patientin fiel die Entscheidung zugunsten einer vorübergehenden milden Hyperventilation.

Patientinnen mit vorbestehender Epilepsie erleiden zumeist keine vermehrten Anfälle während einer Schwangerschaft. Eine Anfallshäufung kann allerdings dann entstehen, wenn Patientinnen die Einnahme ihrer Antikonvulsiva aus Furcht vor möglicher Teratogenität reduzieren oder aussetzen [9]. Epidemiologisch gesehen, ist die Eklampsie die häufigste Ursache neu auftretender zerebraler Krampfanfälle oder akuter Bewußtseinsstörungen in der Spätschwangerschaft [10,11]. Sie tritt in den Industrieländern in etwa 0,03% bis 0,05% aller Schwangerschaften auf [2,7,8]. Vorausgehende Symptome sind Hypertonus, Proteinurie und Ödeme mit Gewichtszunahme, gelegentlich auch Kopfschmerzen, zumeist ab der 20. SSW. Sehr junge und ältere Erstgebärende (<25 und >35 Jahre), Multiparae sowie Schwangere mit arteriellem Hypertonus, Diabetes mellitus und Nephropathien sind überzufällig häufig betroffen [2,7,12]. Kommt es – wie im vorliegenden Fall – ohne eine typische vorherige Symptomatik zu einer Serie epileptischer Anfälle oder einem Status epilepticus, müssen differentialdiagnostisch immer auch andere Ursachen erwogen werden (Tab. 1) [1,10,11].

Tab. 1 Differentialdiagnose der Eklampsie [nach 10]

Sinusvenenthrombose, Hirninfarkt, Hirnparenchymblutung, SAB
Hypertensive Enzephalopathie, Phäochromozytom
Meningitis, Enzephalitis
Hypoglykämie, Elektrolytstörungen, Intoxikation
Hirntumor
Epilepsie

Die Entwicklung eines seitenungleichen Reflexmusters mehrere Stunden nach Operationsende veranlaßte eine Prüfung der Diagnose und die nachfolgende konsiliarische Beiziehung eines Neurologen. Die cCT-Untersuchung wurde zunächst zum Ausschluß eines postembolischen Hirninfarktes oder einer Hirnparenchymblutung durchgeführt, zeigte aber eine SAB aufgrund einer Aneurysmaruptur. Erneut wird deutlich, daß Notfalldiagnosen häufig nicht ausreichend anamnestisch abgesichert sind und mitunter ein komplexes Erkrankungs- oder Verletzungsmuster nur in Teilen erfassen. Eine SAB geht in der Regel mit schlagartig einsetzenden und meist als vernichtend empfundenen Kopfschmerzen, Übelkeit, Meningismus, neurologischen Herdsymptomen, Krampfanfällen oder gar mit einer ausgeprägten vegetativen Dysregulation und tiefem Koma einher [13,14]. Eine Eigenanamnese konnte im vorliegenden Fall nicht erhoben werden; typische Symptome waren nach Angaben des Ehemanns vor dem Krampfzustand nicht aufgetreten. Eine Serie epileptischer Anfälle oder ein Status epilepticus als Erstmanifestation einer SAB sind allerdings selten. Die Zuordnung des Schweregrades folgt klinisch in der Regel der Stadieneinteilung nach Hunt und Hess [15]; der Zustand der Patientin entsprach Grad IV (Sopor, vegetative Störungen). Die Inzidenz von SAB wird für die USA mit 10 bis 30 Fällen pro 100 000 Personen jährlich angegeben. Die Inzidenz nimmt mit dem Alter zu, Frauen sind häufiger als Männer betroffen. Die Letalität wird auf 20% bis 25% geschätzt [13,16].

Eine SAB wird klinisch und mittels cCT diagnostiziert. Eine Lumbalpunktion ist nur bei unauffälligem cCT indiziert. Bei

fehlendem Nachweis zerebraler Vasospasmen mittels kranialer Dopplersonographie wird dann eine 4-Gefäß-Angiographie zur Darstellung der Blutungsquelle durchgeführt. Sofern keine Vasospasmen oder ein ausgeprägtes Hirnödem vorliegen, besteht die Therapie in der operativen Ausschaltung der Blutungsquelle (Aneurysmektomie) im Sinne einer Frühoperation innerhalb der ersten 72 Stunden nach der Blutung [13,16,17].

Nach Diagnose der SAB wurde die Patientin so bald wie möglich mit einem Rettungshubschrauber in eine regionale Klinik mit neurochirurgischer Fachabteilung verlegt (Versorgungsphase 4). Die computertomographisch vermutete Lokalisation des Aneurysmas im Bereich der A. pericallosa wurde angiographisch bestätigt. Diese Lokalisation ist selten und betrifft lediglich etwa 2% aller intrakraniellen Aneurysmen [18]. Der postoperative Verlauf nach Aneurysmaklippung war durch rezidivierende Infektionen kompliziert, die vermutlich durch die ursprünglich stattgehabte Aspiration begünstigt wurden. Die anschließende Rehabilitationsbehandlung verlief dann komplikationslos. Allerdings bildeten sich die zunächst verbliebenen Orientierungsstörungen und kognitiven Defizite nur zögerlich zurück. Gemessen am Schweregrad der initialen SAB konnte insgesamt ein guter Therapieerfolg erzielt werden.

Während Schwangerschaften nimmt die Inzidenz der SAB zu, besonders im letzten Trimenon; in den USA soll eine von 10 000 Schwangeren betroffen sein [13,19]. Wahrscheinlich begünstigen die kardiovaskulären Belastungen während der Schwangerschaft die Entwicklung von Aneurysmen. Die Auslösung einer SAB durch Präeklampsie oder Eklampsie ist bekannt [18]. Die Therapie eines rupturierten Aneurysmas in der Gravität richtet sich nach der Reife des Fötus. Vor der 26. SSW wird unter Fortführung der Schwangerschaft das Aneurysma operativ geklippt. Tritt die SAB nach der 26. SSW ein, ist zunächst eine Sectio indiziert. Die Aneurysmektomie ist dann möglichst in der gleichen Narkose durchzuführen [19]. Im vorliegenden Fall ist die SAB spät diagnostiziert worden. Allerdings hätte aufgrund des Status epilepticus und der Aspiration bei vermuteter Eklampsie die Notfallschnittentbindung in der Aufnahmenacht nicht aufgeschoben werden können, da alle regional erreichbaren neurochirurgischen Abteilungen einen mehrstündigen bodengebundenen Transport erfordern hätten. Das insgesamt erfolgreiche operative Vorgehen entsprach prinzipiell den genannten Empfehlungen, erfolgte aber, dem Gebot der Stunde entsprechend, zweizeitig.

Zusammenfassung

Zusammenfassend führte bei der vorgestellten 31-jährigen Patientin die Ruptur eines Pericallosa-Aneurysmas zu einem Status epilepticus mit Erbrechen und nachfolgender Aspiration. Die Patientin war in der 34. Woche schwanger. Eine Eigenanamnese war nicht und eine Fremdanamnese nur bedingt möglich. Epidemiologischen Daten folgend, wurde das Krankheitsbild aufgrund der klinischen Symptome und der Schwangerschaft als Eklampsie gewertet. Nach protrahiertem Verlegung in ein Zentralklinikum konnten dort die operative Schnittentbindung und die anästhesiologische Versorgung komplikationslos durchgeführt werden. Nach verzögerter Diagnose einer SAB aufgrund der Ruptur eines intrakraniellen Aneurysmas wurde die Patientin zur Aneurysmektomie

in eine neurochirurgische Abteilung verlegt. Es ist wichtig, bei Krampfanfällen in der Schwangerschaft – insbesondere wenn anamnestische oder klinische Zeichen für eine Präeklampsie fehlen – neben der Eklampsie auch an andere, allerdings seltenere Ursachen zu denken. In Notfällen müssen ausführliche Anamnesen und Differentialdiagnosen häufig gegenüber der Sicherung der Vitalfunktionen und der situationsorientierten Behandlung zurücktreten. Gerade bei komplexen Erkrankungs- oder Verletzungsmustern sollten Überprüfung und Sicherung der Diagnose(n) dann aber bald erfolgen, um eine kausale Therapie einzuleiten bzw. fortzusetzen. Dazu sind zielgerichtete Kommunikation und Kooperation der beteiligten Disziplinen unerlässlich.

Abkürzungen

SAB Subarachnoidalblutung
SSW Schwangerschaftswoche
GCS Glasgow Coma Scale
cCT kraniale Computertomographie

Literatur

- Abbott JT, Mendelson M: Emergencies of late pregnancy. In: Harwood-Nuss AL, Linden CH, Luten RC, Moore Shepherd S, Wolfson AB (eds.): The clinical practice of emergency medicine (2nd ed.). Lippincott-Raven, Philadelphia, PA (1996);322–325
- Bonica JJ, McDonald JS: Principles and practice of obstetric analgesia and anesthesia (2nd ed.). Williams & Williams, Baltimore, MD, 1995
- Gibbs CP, Modell JH: Pulmonary aspiration of gastric contents: pathophysiology, prevention, and management. In: Miller RD (ed.): Anesthesia (4th ed.). Churchill Livingstone, New York (1994);1437–1464
- Caroline NL: Emergency care in the streets (4th ed.). Little, Brown and Company, Boston, MA, 1991
- Leyser K, Dick W: Allgemeinnarkose. In: Beck L, Dick W (Hrsg.): Analgesie und Anästhesie in der Geburtshilfe (3. Aufl.). Thieme, Stuttgart (1993);114–128
- Larsen R: Anästhesie (5. Aufl.). Urban & Schwarzenberg, München, 1995
- Mushambi MC, Halligan AW, Williamson K: Recent developments in the pathophysiology and management of pre-eclampsia. Br. J. Anaesth. 1996;76:133–148
- Eclampsia Trial Collaborative Group: Which anticonvulsant for women with eclampsia? Evidence from the collaborative eclampsia trial. Lancet 1995;345:1455–1463
- Waters CH, Belai Y, Gott PS, Shen P, DeGiorgio CM. Outcomes of pregnancy associated with antiepileptic drugs. Arch. Neurol. 1994;51:250–253
- Sibai BM, Anderson GD: Eclampsia. In: Goldstein PJ (ed.): Neurological disorders of pregnancy. Futura Publishing Company, Mount Kisco, NY, (1986);213–227
- Student I, Niesert S, Ehrenheim C: Differentialdiagnose der Krampfanfälle im peripartalen Zeitraum. Geburtsh. Frauenheilk. 1992;421–425
- Friedberg V: Schwangerschaftsspezifische Erkrankungen. In: Beck L, Dick W (Hrsg.): Analgesie und Anästhesie in der Geburtshilfe (3. Aufl.). Thieme, Stuttgart, 1993;151–167
- Guy J, McGrath BJ, Borel CO, Friedman AH, Warner DS: Perioperative management of aneurysmal subarachnoid hemorrhage: part 1: operative management. Anesth. Analg. 1995;81:1060–1072

- ¹⁴ Henze T, Prange H: Diagnostik der Subarachnoidalblutung. Dt. Med. Wochenschr. 1989;114:673-674
- ¹⁵ Hunt WE, Hess RM: Surgical risk as related to time of intervention in the repair of intracranial aneurysms. J. Neurosurg. 1968; 28:14-20
- ¹⁶ Volles E: Subarachnoidalblutung aus sakkulären Aneurysmen. Akt. Neurol. 1995;22:2-16
- ¹⁷ Henze T, Prange H: Therapie der Subarachnoidalblutung. Dt. Med. Wochenschr. 1989;114:675-677
- ¹⁸ Sengupta RP, McAllister V: Subarachnoid haemorrhage. Springer, Berlin, 1986
- ¹⁹ Reichmann OH, Karlman RL: Berry aneurysms. Surg. Clin. North. Am. 1995;75:115-121

Dr. med. Klaus Engels

Institut für Anästhesiologie
Hegau-Klinikum
Virchowstr. 10
78221 Singen/Hohentwiel