

E.W. Lang · C. Hohenstein · A. Nabavi · H.M. Mehdorn · Neurochirurgische Klinik der Christian Albrechts-Universität, Kiel

Das interhemisphärische Subduralhämatom

Zusammenfassung

Das interhemisphärische Subduralhämatom (ISH) nimmt unter den Subduralhämatomen eine Sonderstellung hinsichtlich seiner Lokalisation und Symptomatologie ein. Das Falx-Syndrom, bestehend aus einer kontralateralen, beinbetonten Hemiparese und das symptomfreie Intervall zwischen Unfallzeitpunkt und dem Auftreten klinisch neurologischer Herdsymptome sind hierbei die Hauptmerkmale. Häufig geht einem ISH nur ein Bagatelltrauma voraus, oder es besteht eine Gerinnungsstörung. Die konservative Therapie ist bei geringer neurologischer Symptomatik und klinisch stabilem Verlauf die Therapie der Wahl. Patienten mit progredienter Bewußtseinsstörung und fokalen neurologischen Ausfällen sollten umgehend neurochirurgisch versorgt werden. Die bisherige Literatur von 99 Fällen wird zusammengefaßt und um drei eigene Verlaufsbeschreibungen erweitert.

Schlüsselwörter

Interhemisphärisches Subduralhämatom · Falx-Syndrom · Schädel-Hirn-Trauma · Subarachnoidalblutung

Das interhemisphärische Subduralhämatom (ISH) ist eine seltene und ungewöhnliche Sonderform des subduralen Hämatoms [5, 41, 61], von dem heute 102 Fallberichte vorliegen (Tabelle 1). Durch die Einführung der Computertomographie [1, 36] haben sich die Diagnosen und Fallberichte des ISH nach der Erstbeschreibung von Virchow aus dem Jahre 1857 [83] und der ersten klinischen Falldokumentation mit Autopsiebefund 1940 von Aring [3] vervielfacht. Wegen seiner Lokalisation und seiner klinischen Symptomatik stellt das ISH ein nahezu eigenständiges Krankheitsbild dar. Aus der exemplarischen Beschreibung dreier Patienten mit ISH ergibt sich eine Zusammenfassung der typischen klinischen und radiologischen Merkmale. Der Artikel beschreibt die Ursachen und Therapiemöglichkeiten des ISH und beinhaltet eine Literaturübersicht der bisher veröffentlichten Fälle.

Kasuistiken

Fall 1

Ein 59-jähriger Mann war morgens als Fahrer eines PKW gegen einen Baum gefahren und danach einen Kilometer nach Hause gelaufen. Nachmittags traten erstmalig Übelkeit und Kopfschmerzen auf. Am nächsten Tage wurde er nach einem zweimaligen Grand-mal-Anfall mit anschließendem Dämmerzustand über unsere Klinikambulanz aufgenommen. Nach Abklingen eines postiktalen Dämmerzustandes mit Verlangsamung war eine geringgradige linksseitige, beinbetonte Hemiparese mit positivem Zeichen

nach Babinski auffällig. Im CT kam ein rechtsseitiges, flächenhaftes, okzipital betontes und raumforderndes Interhemisphärenhämatom zur Darstellung (Abb. 1a), welches über eine osteoplastische Trepanation ausgeräumt wurde. Postoperativ stellte sich eine latente linksseitige Hemiparese mit Zeichen einer spastischen Tonuserhöhung ein, die sich jedoch rasch besserte. Die Verlaufs-CT am 19. postoperativen Tag zeigte eine rechtshemisphärische Schwellung, einen kleinen rechts temporalen subduralen Erguß sowie ein in Resorption befindliches Resthämatom im Interhemisphärenspalt (Abb. 1b). Der Patient konnte nach einer Rehabilitationsmaßnahme seinen Beruf als Schlosser 6 Monate nach dem Unfall wieder aufnehmen.

Fall 2

Ein 58-jähriger, alkoholkranker Patient wurde wegen eines Sturzes bei akuter Alkoholintoxikation mit einer okzipitalen Kopfplatzwunde stationär zur Beobachtung aufgenommen. Wegen eines stattgehabten Herzinfarktes bestand eine Marcumarisierung, die bei Aufnahme jedoch nicht bekannt war. Nach anfänglicher Beschwerdefreiheit wurde der Patient 5 h später akut bewußtlos, dabei entwickelte er eine linksseitig weite Pupille; das Zeichen nach Babinski war beidseits positiv. In der CT stellten sich ein linksseitiges ISH sowie ein

Dr. E.W. Lang
Neurochirurgische Klinik der
Christian-Albrechts-Universität,
Weimarer Straße 8, D-24106 Kiel

E.W. Lang · C. Hohenstein · A. Nabavi
H.M. Mehdorn

Interhemispheric subdural hematoma

Summary

The interhemispheric subdural hematoma (ISH) is a special subdural hematoma with regard to both location and symptomatology. The most widely described clinical signs and symptoms associated with an ISH are a lucid interval and the falx syndrome. The latter is featured by a contralateral hemiparesis that is accentuated in the lower extremity but spares the face. Minor head trauma or a preexisting coagulation disorder are also often found. Nonsurgical treatment should be chosen in patients with little neurologic dysfunction and a stable clinical course. Patients with progressive neurologic deterioration and focal neurologic deficits should be operated on without delay. This article provides a review of 99 published cases of ISH and adds 3 cases to the existing literature.

Key words

Interhemispheric subdural hematoma · Falx syndrome · Head injury · Subarachnoid hemorrhage

deutlich raumforderndes, akutes, links fronto-temporales Subduralhämatom dar (Abb. 2a); letzteres wurde sofort operiert. Intraoperativ ergab sich wegen eines Quick-Wertes von 22% und einer PTT von 66 s der Verdacht auf eine Gerinnungsstörung, auf eine Ausräumung des ISH wurde daher zunächst verzichtet. Nach Kenntnis der Marcumarisierung und Normalisierung der Gerinnung wurde 16 h später das ISH osteoplastisch ausgeräumt. Eine CT am 2. Tag nach Aufnahme zeigte eine linkshemisphärische Schwellung, einen postoperativen Pneumocephalus und ein geringes Resthämatom im Interhemisphärenspalt (Abb. 2b). Bei Verlegung einen Monat später bestand das Bild eines apallischen Syndroms.

Fall 3

Ein 58jähriger Mann wurde wegen Erbrechen, Kopfschmerzen und Inappetenz aufgenommen. 6 Tage zuvor war er ausgerutscht und dabei auf den Hinterkopf gefallen. Zu keinem Zeitpunkt lag eine Bewußtseinsstörung vor, fokale neurologische Defizite bestanden nicht. Es fand sich eine 2 cm lange, okzipitale Schürfwunde. Ursächlich für seine Symptomatik war ein Hämatom im linken, hinteren Interhemisphärenspalt (Abb. 3a). Unter konservativer Therapie mit Antiemetika und Analgetika besserte sich die Symptomatik sicher im Verlauf der nächsten 10 Tage. Eine Verlaufs-CT am 12. Tag nach dem Unfall zeigte die vollständige Resorption des ISH (Abb. 3b). Der Patient wurde beschwerdefrei nach Hause entlassen.

Klinik

Die oben beschriebenen Anamnesen und neurologischen Störungen sind typisch für ein Interhemisphärenhämatom (ISH). Das Leitsymptom des ISH ist häufig das Falx-Syndrom [59], welches erstmals bei entzündlichen subduralen interhemisphärischen Raumforderungen beschrieben wurde [53]. Es besteht aus einer kontralateralen, an der unteren Extremität betonten Hemiparese mit häufig positiven Pyramidenbahnzeichen; dabei ist typischerweise das Gesicht ausgespart [3, 4, 6, 7, 11, 13, 14, 18–20, 22, 24–28, 35, 37, 39, 44, 46, 47, 50, 55, 56, 59, 66, 67, 70, 73, 74, 76–79, 85, 86]. Das Falx-Syndrom tritt laut Gartman in

ca. 65% beim ISH auf [26]. In unserer Serie ergibt sich eine Häufigkeit von 44%. Die häufig von Patienten angegebene Gangstörung erklärt sich durch diese Form der Halbseitensymptomatik; Sensibilitätsstörungen werden nicht beschrieben. Nur bei 2 Patienten bestand ein ISH als Zufallsbefund ohne neurologische Symptomatik.

Anatomisch wird das Falx-Syndrom beim ISH durch eine hämatombedingte Kompression absteigender kortikospinaler motorischer Axone im Kortextbereich des Interhemisphärenspalts, der auch als „Mantelkante“ bezeichnet wird, verursacht. Der Verlauf dieser Axone ist im Homunculus derart, daß zur unteren Extremität laufende Axone kortextnah verlaufen als zur oberen Extremität laufende Axone. Letztendlich kann sich jede Raumforderung im Interhemisphärenspalt (Hämatom, Tumor, Entzündung) über ein Falx-Syndrom manifestieren [34, 49, 53].

In der Erstveröffentlichung dieses Syndroms beschreibt List den Beginn mit einem fokalen, nicht generalisierenden Jackson Anfall einer unteren Extremität [53]. In 11% aller ISH treten fokale oder generalisierte Grand-mal-Anfälle auf. Als andere fokale neurologische Ausfälle beim ISH wurden beschrieben: herdseitige Pupillenasymetrie [17, 19, 21, 37, 62, 70], zerebrale Krampfanfälle [3, 13, 17, 26, 37, 52, 59, 66, 67, 77, 85], Aphasie [7, 14, 46, 78], Dysarthrie [4, 28] und Harnverhalt [51].

Ein symptomfreies Intervall vor dem Auftreten fokaler neurologischer Defizite oder einer akuten Bewußtseinsstörung, welche bei anderen Formen des Subduralhämatoms als freies Symptomenintervall oder „lucid interval“ bekannt ist, tritt nach unserer Auswertung beim ISH in 40% der Fälle auf [3, 7, 13, 14, 17, 19, 22–24, 26, 37, 39, 44, 51, 54, 55, 59, 62, 67, 71, 76, 81, 85]. In 70% der Fälle dauert es zwischen 5 h und 5 Tagen an, obwohl auch schon 24 Tage beschrieben wurden. An dieser Stelle sei auf den Unterschied zwischen einem „lucid interval“ und einer „Spät-Apoplexie“ [17, 65] hingewiesen. Obwohl beide Begriffe eine vom Unfallzeitpunkt verzögerte klinische Symptomatik beschreiben, beinhaltet die letztere das Auftreten eines zusätzlichen, akuten intraparenchymalen Hämatoms an einer vom ersten Hämatom unabhängigen Stelle, welches auch nicht durch die

Tabelle 1
Zusammenfassung der interhemisphärischen Subduralhämatome

Autor (Jahr, Patienten)	Alter/Geschlecht	Symptome	Ursache(n), Begleitumstände	Behandlung	Ergebnis
Aring (1940, 1)	45/m	SI, dann BWS, FS, KR, Koma	Sturz	Bohrloch	verstorben
Jacobson (1955, 1)	23/m	BWW, SI, dann FS	Trauma	Bohrloch	gebessert
Campell (1961)	KA	KA	Trauma	KA	KA
Gannon (1961, 1)	„älter“/m	BWW, FS	Sturz	Bohrloch	verstorben
Wollschläger (1964, 1)	74/m	BWS, S	Sturz, Antikoagulation	Bohrloch	gebessert
Isfort (1967, 2)	61/m	BWW, SI, dann BWS, FS	Autounfall, Sturz	Bohrloch	gebessert
Clein (1969, 1)	38/m	BWW, FS, akute Verschlechterung	Ruptur der A. communicans anterior	Konservativ	verstorben
Gentile (1969, 1)	73/w	BWS, FS	Autounfall	Kraniotomie	gebessert
Corradu (1970, 1)	45/m	Koma	Trauma	Kraniotomie	verstorben
Fein (1970, 1)	73/m	BWS, FS	Trauma	Kraniotomie	gebessert
Sibayan (1970, 1)	42/w	BWS, FS	Aneurysmaruptur der A. callosomarginalis	Kraniotomie	gebessert
Samii (1974, 1)	62/m	BWW, SI, dann BWS, FS, PA	Trauma	Kraniotomie	gebessert
New (1974, 1)	58/m	KS, FS	Sturz, Antikoagulation	Kraniotomie	KA
Kopczynski (1975, 1)	44/m	KS, Ü/E, FS, Aphasie	Trauma	Kraniotomie	gebessert
Ho (1977, 1)	80/m	zunehmende BWS, FS	Antikoagulation	Bohrloch	verstorben
Glista (1978, 1)	27/m	FS, Dysarthrie	Sturz bei Alkoholismus	Bohrloch	gebessert
Ogsbury (1978, 2)	70/w	Ü/E, FS	Sturz	Kraniotomie	gebessert
Fearnside (1979, 1)	44/m	BWW, SI dann KR	Körperverletzung	Bohrloch	gebessert
Kasdon (1979, 1)	24/m	BWS, SI, dann FS, PA	Autounfall	Bohrloch	gebessert
Kusonoki (1980, 1)	43/w	progrediente BWS, Ü/E, Paraparese	Sturz, ventriculo-peritonealer Shunt	Kraniotomie	gebessert
Ivekovic (1980, 1)	69/m	BWS, FS	KA	Kraniotomie	gebessert
Ivekovic (1980, 1)	55/m	SI, dann BWS, Hemiparese	Trauma, Alkoholismus	Konservativ	gebessert
Shigemori (1981, 1)	28/m	KS, Ü/E, BWS, FS	spontan, kein Trauma	Kraniotomie	gebessert
Fukamachi (1981, 1)	53/w	BWS	KA	Kraniotomie	verstorben
Pozatti (1982, 2)	54/m	SI, dann PA, Koma	Autounfall	Bohrloch	verstorben
Satoh (1982, 1)	62/m	BWW, SI, dann PA, Ü/E, Koma	Autounfall, Antikoagulation	Kraniotomie	verstorben
Izawa (1982, 1)	43/m	SI, dann Ü/E	Autounfall	Konservativ	gebessert
Okamoto (1982)	48/m	BWS, Hemiparese	Sturz, Thrombozytopenie	Kraniotomie	verstorben
Friedmann (1983, 1)	46/m	BWS, Hemiparese	Trauma	Kraniotomie	gebessert
Woimant (1983, 3)	55/w	BWW, PA	Aneurysmaruptur der A. communicans post.	Kraniotomie	gebessert
	64/w	FS, Koma	Trauma	Kraniotomie	verstorben
	53/w	BWS, FS, KR	Trauma	Konservativ	gebessert
	59/m	SI, Paraplegie, Koma	Trauma, Antikoagulation	Bohrloch	verstorben
	68/w	BWW, Hemiparese	Sturz	Kraniotomie	gebessert
Drabek (1984, 3)	74/m	BWW	Sturz, chron. Alkoholismus	Kraniotomie	gebessert
	78/f	BWW	Sturz	Kraniotomie	gebessert
	61/m	BWS, FS	Sturz, progressive Leberschädigung	Kraniotomie	gebessert
Esposito (1984, 1)	59/m	Ü/E, SI, dann FS, Paraparese	Sturz	Konservativ	gebessert
Fruin (1984, 1)	59/w	BWW, SI, dann FS, Aphasie	Sturz, Antikoagulation	Kraniotomie	verstorben
Tijssen (1984, 1)	59/w	BWW, SI, dann BWS, FS, KR	Autounfall, Antikoagulation	Kraniotomie	gebessert
Cronin (1985, 1)	68/w	BWW, SI, dann FS, Aphasie	Körperverletzung	Konservativ	gebessert
Borzone (1986, 1)	69/m	BWW, SI, dann FS, Aphasie		Bohrloch	gebessert

Tabelle 1 Fortsetzung

Autor (Jahr, Patienten)	Alter/Geschlecht	Symptome	Ursache(n), Begleitumstände	Behandlung	Ergebnis
Toffol (1986, 1)	66/m	BWS	Sturz bei alkoholischen Krampfanfällen	Konservativ	gebessert
Pujadas (1986)	78/m	BWS	Trauma	Konservativ	gebessert
Russell (1987, 2)	80/m	Si, dann BWS, FS, KR	Sturz, Antikoagulation	Kraniotomie	verstorben
Tietjen (1987, 1)	81/w	Si, dann BWV, FS, Koma	Sturz, Antikoagulation	Kraniotomie	gebessert
Sakashita (1987, 2)	72/w	Si, KS, FS, dann KR	Trauma, Antikoagulation bei Hämodialyse	Konservativ	gebessert
	74/w	BWS	kA	Konservativ	gebessert
	76/w	Si, dann BWS, Ü/E	Sturz, Gerinnungsstörung	Konservativ	gebessert
Vilalta (1987, 1)	83/kA	Si, dann BWS, Hemiparese	Sturz	Konservativ	kA
Yamagami (1987, 1)	52/w	Si, dann BWS, Ü/E	Autounfall	Konservativ	gebessert
Houtteville (1988, 7)	55/m	Si, dann Ü/E, FS, BWS	Autounfall, Antikoag., A. cer. ant. Ruptur	Kraniotomie	gebessert
	40/m	Si, dann Ü/E, FS, BWS	Sturz, Antikoagulation	Kraniotomie	gebessert
	65/m	BWV, Ü/E, PA, Koma	Antikoagulation	Konservativ	verstorben
	56/m	BWS, Si, dann Koma	Sturz, Thrombozytopenie	Kraniotomie	verstorben
	35/m	KS, KR	Trauma, + SDH	Bohrloch	gebessert
	77/m	Si, dann BWS, FS	Sturz, v. Willebrand-Syndrom, + SDH	Bohrloch (SDH)	gebessert
Takeda (1988, 3)	55/m	BWS	Grand Mal Epilepsie, + SDH	Bohrloch (SDH)	gebessert
	81/w	Ü/E	Trauma	Konservativ	gebessert
	50/m	BWV, Si, dann BWS, FS	Sturz	Konservativ	gebessert
Furui (1988, 1)	62/m	BWS, FS	Sturz, Alkoholismus	Konservativ	gebessert
Gartmann (1989, 3)	64/w	KS, LJ, FS, Koma	Trauma, Antikoagulation, + ICH	Kraniotomie	verstorben
	34/w	BWS, Si, dann BWV, Koma	Autounfall, Ruptur der A. pericallosa	Kraniotomie	verstorben
	73/w	BWS, FS	Trauma	Kraniotomie	gebessert
Lusins (1989, 1)	49/m	progr. BWS, KR	Trauma	Konservativ	gebessert
Ishibashi (1989, 1)	62/w	BWV, Si, dann BWS	Trauma	Konservativ	gebessert
Elsner (1990, 1)	69/w	KS, BWS, Ü/E	Sturz	Konservativ	gebessert
Koyama (1990, 1)	15/w	BWS, Si, dann KR, PA, Koma	Aneurysmaruptur, A. cerebri post., + SDH	Kraniotomie	gebessert
Nagasawa (1990, 1)	68/w	BWS, Si, dann KS, Ü/E	Autounfall	Kraniotomie	verstorben
Delfini (1991, 1)	88/m	Si, dann FS	Sturz	Kraniotomie	gebessert
Vaz (1991, 5)	73/m	LI, BWS, FS, Aphasie	Sturz	Bohrloch	gebessert
	25/m	BWV, Koma	Autounfall	Konservativ	gebessert
	16/w	BWV, Koma	Autounfall	Kraniotomie	verstorben
	44/m	BWS, Arm parese	Autounfall	Konservativ	gebessert
	62/m	Si, dann KS	Sturz	Konservativ	gebessert
	69/m	BWS	Sturz	Konservativ	gebessert
Watanabe (1991, 3)	51/m	KS, Si, Koma	Aneurysmaruptur, distale A. cerebri ant., + SDH	Kraniotomie	verstorben
	72/w	Koma, Hemiparese	Aneurysmaruptur, distale A. cerebri ant., + SDH	Konservativ	verstorben
	74/w	Koma	Aneurysmaruptur, distale A. cerebri ant., + SDH	Konservativ	verstorben
Takahashi (1992, 1)	71/m	BWS	Schädel-Hirn-Trauma	Kraniotomie	gebessert
Hashizume (1992, 1)	67/m	KS, BWV, FS	Aneurysmaruptur, azygos Art. cerebri ant., + SDH	Kraniotomie	gebessert
Rusyniak (1992, 1)	74/w	BWS	Aneurysmaruptur, A. com. post., + SDH	Kraniotomie	gebessert
Guridi (1993, 1)	72/w	BWS, Meningismus	spontane Dissektion der A. pericallosa	Konservativ	verstorben
Romano (1994, 1)	80/w	Si, Hemiparese, KR, FS	Sturz	Konservativ	gebessert
Koumitchev (1994, 1)	65/m	KS, Si, FS, BWV	schwere Körperverletzung, Sinusruptur	Kraniotomie	verstorben

Tabelle 1 Fortsetzung

Autor (Jahr, Patienten)	Alter/Geschlecht	Symptome	Ursache(n), Begleitumstände	Behandlung	Ergebnis
Hatayama (1994, 2)	55/m	BWV KS, LI, Koma	Aneurysmarruptur, distale A. cerebri ant., + SDH	Kraniotomie	gebessert
Iplikcioglu (1994, 4)	66/w	Koma	Aneurysmarruptur, distale A. cerebri ant., + SDH	Kraniotomie	gebessert
	33/m	unauffällig	Trauma, +SDH	Kraniotomie	gebessert
	55/m	unauffällig	Trauma	Konservativ	gebessert
	61/m	unauffällig	Trauma	Konservativ	gebessert
Borzone (1995, 4)	29/m	Koma	Trauma, + frontale Kontusionen	Konservativ	verstorben
	73/w	SI, BWV, Koma, Hemiparese	Sturz	Kraniotomie	verstorben
	69/m	KS, SI, dann Aphasie, FS	schwere Körperverletzung, + SDH	Kraniotomie	gebessert
Bartels (1995, 3)	65/m	Hemiparese, BWV	Trauma	Kraniotomie	gebessert
	76/m	BWS	Sturz	Konservativ	gebessert
	78/w	SI, Dysarthrie, Hemiparese	Sturz, Antikoagulation	Konservativ	gebessert
Lang (1996, 1)	70/w	KS, Ü/E, FS	Sturz, Antikoagulation	Konservativ	gebessert
	75/m	KS, BWS	Sturz, Antikoagulation	Konservativ	gebessert
Lang (1997, 3)	87/w	SI, BWS, Hamverhalt	Stürze, Antikoagulation	Konservativ	verstorben
Lang (1997, 3)	59/m	SI, dann KS, KR, FS	Stürze	Bohrloch	gebessert
	58/m	SI, dann BWV	Autounfall	Kraniotomie	gebessert
	58/m	SI, dann KS, Ü/E	Sturz, Antikoagulation, Alkoholismus, + SDH	Kraniotomie	apallisches Syndrom
	58/m		Trauma	Konservativ	gebessert

kA, keine Angaben; KS, Kopfschmerzen, Ü/E, Übelkeit und Erbrechen; BWS, Bewusstseinsstörung; BWV, Bewußtseinsverlust; FS, Falk-Syndrom; PA, Pupillenasymmetrie; KR, Krampfanfall; SI, symptomfreies Intervall; SDH, subdurales Hämatom; ICH, intrazerebrales Hämatom

initiale traumatische Venen- oder Arterienverletzung verursacht wurde. Letztendlich ist der Pathomechanismus für eine solche Spät-Apoplexie unbekannt; diskutiert wird ein Zusammenspiel aus Stasephänomenen, intravasaler Drucksteigerung nach primärer traumatischer Gefäßschädigung und nachfolgender Gefäßwandnekrose und -erweichung. Ein Fallbericht beschreibt eine solche „Spät-Apoplexie“ bei einem ISH, allerdings bei einem Patienten mit einer vorbestehenden iatrogenen Antikoagulation [24].

Ursachen

Die häufigste Ursache eines ISH ist ein Schädel-Hirn-Trauma, wobei jedoch der Schweregrad sehr unterschiedlich ausgeprägt sein kann [6, 47, 75]. Die bisher beschriebenen speziellen Unfallmechanismen sind: Autounfälle [11, 13, 17, 19, 39, 62, 71, 81], Sportunfälle beim Ringen [59], Schädel-Hirn-Traumata (SHT) im Rahmen eines zerebralen Krampfanfalls [37] oder schwere Körperverletzung [7, 47]. Das ISH tritt häufiger bei älteren Menschen auf. In unserer Serie betrug das Durchschnittsalter 59,6 ± 16,4 Jahre (Median: 62 Jahre). Männer sind mit 63% häufiger vertreten als Frauen (37%).

Während bei Kindern ISH nahezu immer Mißhandlungsfolgen sind [2, 88] oder durch primär schwere SHT verursacht werden [17, 79], kommen ISH bei älteren Patienten häufig nach leichten SHT oder gar spontan vor [16, 79, 80, 82]. In 19% aller Fälle sind dabei iatrogene Antikoagulation [4, 6, 13, 24, 35, 37, 62, 67, 69, 70, 77, 78, 85, 86] oder eine andere Blutgerinnungsstörung, z.B. ein von-Willebrand Syndrom [37], Thrombozytopenie [37, 42] oder Hämophilie B [72] entscheidende Begleitumstände. Es ist auch als Komplikation während der Hämodialyse bei chronischem Nierenversagen beschrieben worden [77].

Häufig scheint eine durch chronischen Alkoholismus bedingte Leberschädigung und ein scheinbares Bagateltrauma des Schädels ursächlich bei einem ISH vorzuliegen [18, 28, 79]. Ein Fallbericht beschreibt ein bilaterales ISH nach mildem SHT bei einer Patientin mit ventrikuloperitonealer Liquorableitung im Sinne einer Überdrainage bei verringertem intrakraniellen Druck [45].

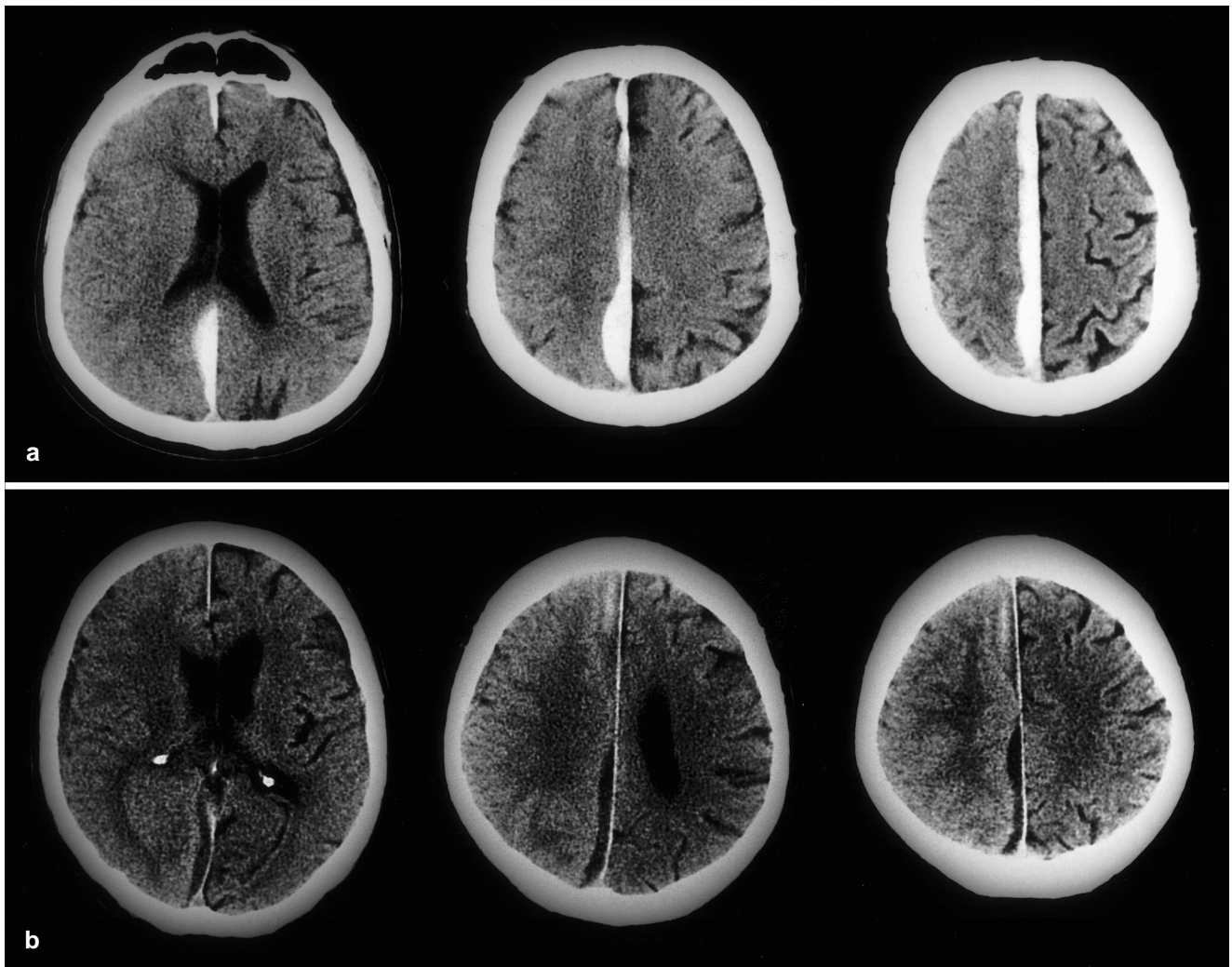


Abb. 1 ▲ a (1. Fallbericht): CT des Aufnahmetags, welches ein rechtsseitiges, flächenhaftes, okzipital betontes und raumforderndes Interhemisphärenhämatom zeigt. b (1. Fallbericht): Die Verlaufs-CT am 19. postoperativen Tag zeigt eine rechtshemisphärische Schwellung, einen kleinen rechts temporalen subduralen Erguß sowie ein in Resorption begriffenes Resthämatom im Interhemisphärenspalt

Die Blutungsursache wird von nahezu allen Autoren auf Zerreißen von Brückenvenen zurückgeführt, welche im Interhemisphärenspalt zahlreich aus dem Parenchym in den Sinus sagittalis superior münden [5, 30, 31]. Nach schwerer äußerer Gewalteinwirkung kann letzterer dabei direkt zerreißen [47]. Als weitere Blutungsursache kommen kortikofalcine Brückenvenen, kortikale leptomeningeale arterielle Anastomosen und kleine kortikale arterielle Gefäße als Blutungsquelle in Frage [60]. Die Tatsache, daß bei älteren Menschen und alkoholkranken Patienten ein parenchymatöser Abbau zur erhöhten Spannung der Brückenvenen beizutragen scheint, kann sich begünstigend auf das

Zerreißen ebensolcher Gefäße nach geringen Traumen auswirken. Darüberhinaus kann nach schwerer Gewalteinwirkung ein ISH durch direkte traumatische Zerreißung von distalen Ästen der A. cerebri anterior entstehen.

Aneurysmarupturen im Interhemisphärenspalt können ebenfalls ein isoliertes ISH verursachen [20, 21, 37, 39]. Häufig liegt dabei jedoch eine Kombination aus ISH mit einem subduralen Konvexitätshämatom vor [37, 38], insbesondere bei ausgedehnten Subarachnoidalblutungen durch Aneurysmarupturen im Bereich der distalen A. cerebri anterior [10, 32, 33, 43, 58, 64, 68, 84], der A. cerebri posterior [40] oder der A. communicans posterior [21, 68].

Ein Fallbericht beschreibt ein ISH nach einer spontanen transmuralen Dissektion der A. pericallosa [29].

Im Vordergrund steht bei der aneurysmatisch bedingten Subarachnoidalblutung (SAB) mit ISH häufig die initiale Symptomkonstellation der SAB mit schlagartig einsetzendem, starkem Nackenschmerz, Nackensteifigkeit und Bewußtseinsstörung ohne sicher vorangegangenes Trauma oder Bagatelltrauma. Beim traumatischen ISH dagegen geht ein Trauma der Symptomatik voraus. Nur in seltenen Fällen liegt dem ISH eine traumatische SAB durch Gefäßruptur zugrunde.

Diagnostik

In der Vor-CT-Ära wurde die Diagnose eines ISH durch zerebrale Angiographie, Elektroenzephalographie (EEG) und Pneumoenzephalographie gestellt [8, 9, 12, 70]. Die Szintigraphie in Kombi-

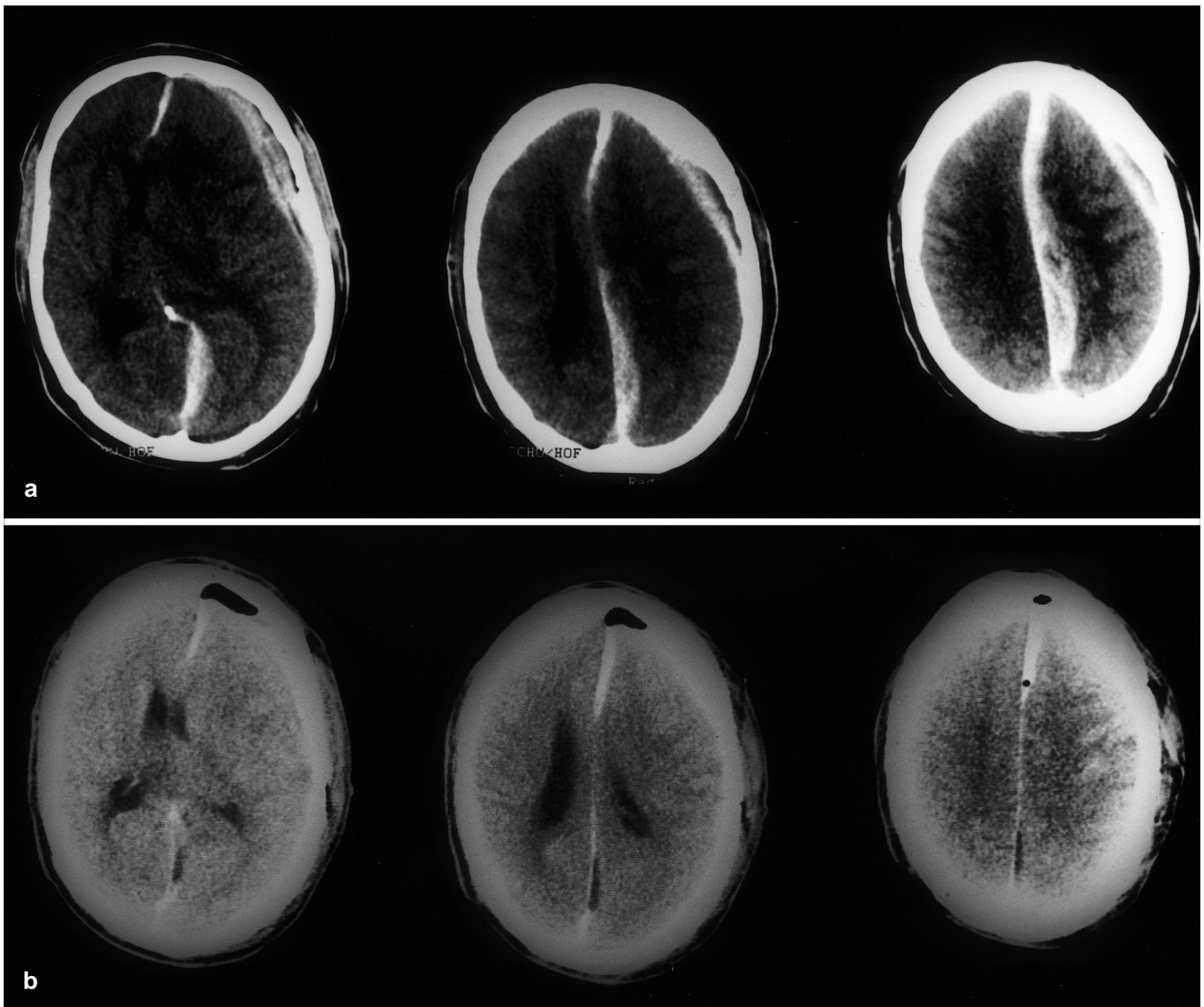


Abb. 2 ▲ a (2. Fallbericht): In dieser CT vom Unfalltag stellen sich ein linksseitiges ISH sowie ein deutlich raumforderndes, akutes, links frontotemporal gelegenes Subduralhämatom dar. b (2. Fallbericht): Eine CT am 3. Verlaufstag nach Aufnahme zeigt eine linkshemisphärische Schwellung mit Mittellinienverlagerung, einen postoperativen, frontalen Pneumozephalus und ein geringes Resthämatom, insbesondere im vorderen Interhemisphärenspalt

nation mit einer zerebralen Angiographie stellt eine einmalig anhand dreier Fälle beschriebene diagnostische Alternative dar. Dabei wurde eine deutlich verbreiterte interhemisphärische Radionuklidanreicherung in der Szintigraphie gefunden [15]. Heutzutage haben Computertomographie (CT) und Magnetresonanztomographie (MRT) solche Verfahren weitgehend ersetzt. Eine Angiographie ist nur dann indiziert, wenn kein Trauma bekannt ist, äußere Traumazeichen fehlen und eine Anamnese mit klinischen und radiologischen Zeichen einer Subarachnoidalblutung vorliegt.

Das typische CT-Merkmal ist eine sichelförmige, hyperdense, parasagittale Raumforderung mit einer medial flachen und einer lateral konvexen Begrenzung ohne Seitenbevorzugung. Das ISH findet sich am häufigsten im posterior-superioren Anteil des Interhemisphärenspalts oberhalb des Corpus callosum [63, 89]. Je nach Alter des ISH kann es auch iso- oder hypodens sein, gelegentlich finden sich Pseudomembranen [4, 19, 37]. In solchen Fällen ist differentialdiagnostisch an eine entzündlich bedingte Raumforderung im Interhemisphärenspalt zu denken [38]. In einigen Fällen finden sich bilaterale

ISH [13, 45, 48, 57, 81, 85, 89]. Das „Pseudodeltazeichen“ wurde als typischer CT-Hinweis für ein ISH bezeichnet. Es handelt sich dabei um ein hyperdenses Blutsignal, welches fließendes Blut mit geringerem Signal im Sinus sagittalis superior umschließt [57].

Die weitere Differentialdiagnose interhemisphärischer Hyperdensitäten umfasst normale Falx mit Verkalkungen, Subarachnoidalblutungen, ISH und diffuses zerebrales Ödem. Tumoren oder Aneurysmen können sich dabei als Raumforderungen darstellen [89]. Eine Erweiterung des Sinus sagittalis superior auf axialen Schichten kann bereits auf ein ISH hinweisen, und manche Autoren empfehlen zusätzliche koronare Schichtaufnahmen beim Vorliegen dieses Zeichens [54].

Die differentialdiagnostische Zuordnung zwischen einer subarachnoi-

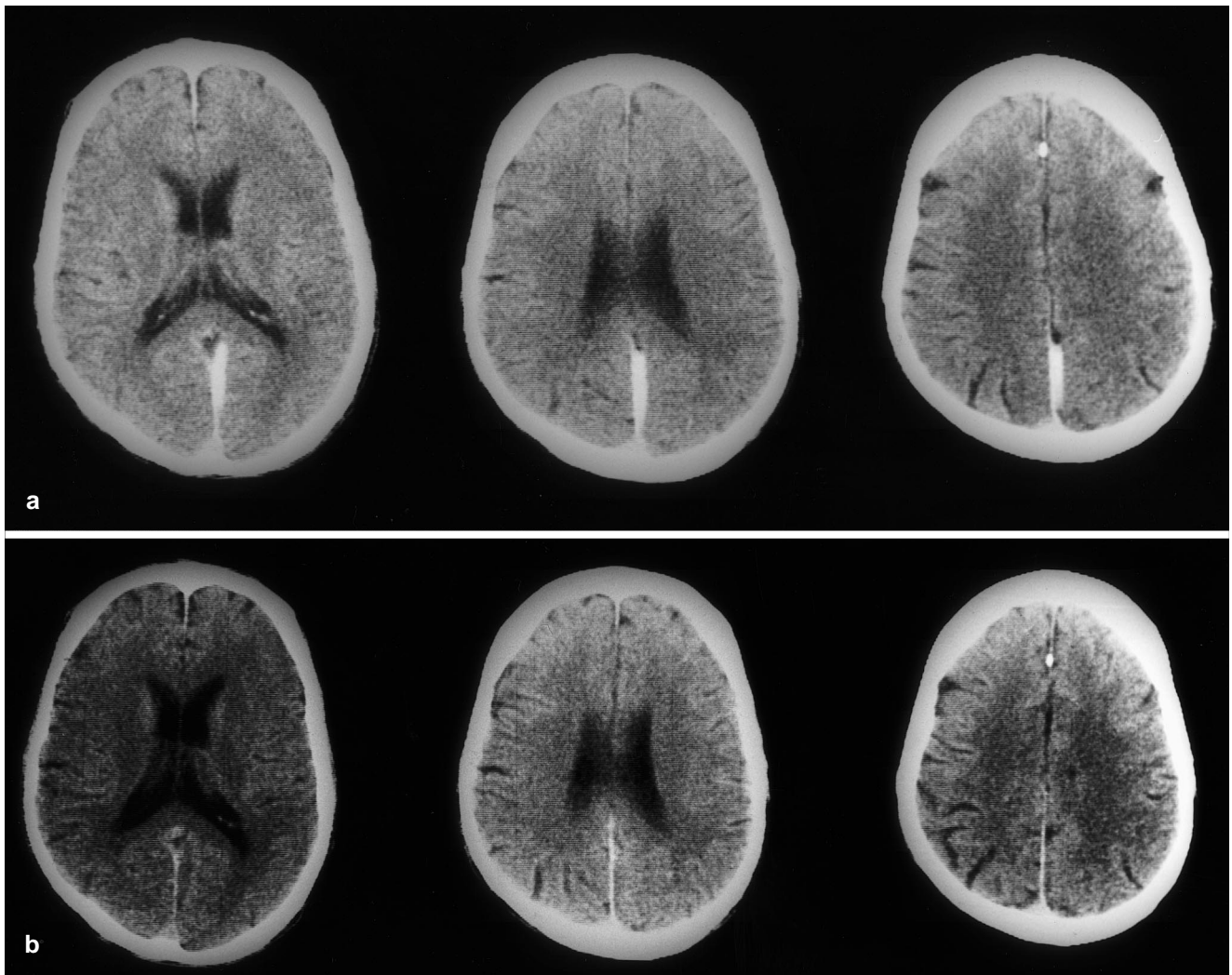


Abb. 3 ▲ a (3. Fallbericht): Eine CT am 6. Tag nach dem Unfall zeigt ein Hämatom im linken, hinteren Interhemisphärenspalt. b (3. Fallbericht): Eine Verlaufs-CT am 12. Tag nach dem Unfall zeigt die vollständige Resorption des ISH

dalen Blutung nach Aneurysmaruptur in den Interhemisphärenspalt und subduraler Blutung bei Patienten mit Schädel-Hirn-Traumata oder unklaren Bewußtseinsstörungen wurde von Friedman beschrieben [21]. Die letztere ist durch das Aussparen von nebeneinanderliegenden Sulci gekennzeichnet, während hingegen die subarachnoidale Blutung diese Sulci ausfüllt, sich nach kaudal ausbreitet und eine zusammenhängende Schicht unter der Falxkante bildet. Bisweilen kann das ISH auf das Tentorium cerebelli ablaufen und ausbreiten [79]. Es existieren unterschiedliche Meinungen darüber, ob ein ISH nach Erweichung auch auf die zerebrale Konvexität ablaufen und somit eine Transformation zu einem chronisch

subduralen Hämatom stattfinden kann [2, 4, 14, 22, 38, 59].

Behandlung

Es existieren sehr unterschiedliche Auffassungen hinsichtlich der bestmöglichen Therapie beim ISH ohne Aneurysmanachweis. Nach Bartels ist zwar ist die Mortalität bei konservativer Therapie (11%) geringer als bei chirurgischer Therapie (31%), ein statistisch signifikanter Unterschied ($p=0,12$) bei univarianter Analyse wird jedoch nicht erreicht [4]. In der Regel bestanden schwerwiegendere neurologische Ausfälle und ein schlechter Allgemeinzustand bei den operierten Patienten. Die Gesamtlletalität des ISH beträgt in unserer Auswertung 30%.

Eine langsam oder akut einsetzende Verschlechterung mit Bewußtseinsstörung und fokalen neurologischen Ausfällen stellt bei der Mehrzahl der Autoren eine Operationsindikation dar und entspricht unserer Praxis [4, 38, 81]. Der Befund der Konvexitätszysternen kann dabei ein radiologisches Zusatzkriterium darstellen [81]. Im allgemeinen besteht die Tendenz, symptomatische ISH chirurgisch zu therapieren, wenn keine anästhesiologischen, internistischen oder chirurgischen Kontraindikationen bestehen. Bei chirurgischer Therapie kann keine Empfehlung für eine Bohrlochtrepanation oder eine Kraniotomie gegeben werden. Manche Autoren betonen jedoch, daß Patienten mit geringer und klinisch stabiler Symptomatik durchaus konservativ behandelt werden können [54, 69, 87]. In einem Fall wurde jedoch auch ein großes, symptomatisches ISH erfolgreich konservativ therapiert [77]. Letztendlich sind beide Ansätze möglich [79].

Die Autoren danken Frau Dr. V. Répás für ihre Hilfe bei der Übersetzung fremdsprachiger Texte.

Literatur

- Ambrose JA (1973) **Computerized transverse axial scanning (tomography): part 2. Clinical application.** Br J Radiol 46:1023–1047
- Aoki N (1984) **Interhemispheric subdural hematoma [letter].** J Neurosurg 61:1159
- Aring CD, Evans JP (1940) **Abberant location of subdural hematoma.** Arch Neurol Psychiatry 44:1296–1306
- Bartels RH, Verhagen WI, Prick WJ, Dalman JE (1995) **Interhemispheric subdural hematoma in adults: case reports and a review of the literature.** Neurosurgery 36:1210–1214
- Becker T, Dauch W, Huffmann G (1988) **Das chronische subdurale Hämatom.** Dtsch Med Wochenschr 113:439–442
- Borzone M, Altomonte M, Baldini M, Rivano C (1995) **Typical interhemispheric subdural haematomas and falx syndrome: four cases and a review of the literature.** Zentralbl Neurochir 56:51–60
- Borzone M, Rivano C, Capuzzo T, Altomonte M (1986) **Interhemispheric subdural hematoma. Case report.** Zentralbl Neurochir 47:354–361
- Brezina K (1962) **Zur Diagnose der subduralen und epiduralen Hämatome.** RÖFO 97:162–171
- Campbell JA, Campbell RL (1961) **Angiographic diagnosis of traumatic head and neck lesions.** JAMA 175:761–768
- Clark E, Walton JN (1953) **Subdural hematoma complicating intracranial aneurysm and angioma.** Brain 76:378–404
- Clein LJ, Bolton CF (1969) **Interhemispheric subdural haematoma: a case report.** J Neurol Neurosurg Psychiatry 32:389–392
- Corradu M, Guaita D, Ancis S, Sava F (1970) **Considerazioni diagnostiche su un caso diematoma acuto posttraumatico della scissura inter-emisferica.** Min Neurochir 14:264–266
- Cronin TG, Shippey DU (1987) **Bilateral interhemispheric subdural hematoma: a case report.** Am J Neuroradiol 8:909–910
- Delfini R, Santoro A, Innocenzi G, Ciappetta P, Salvati M, Zamponi C (1991) **Interhemispheric subdural hematoma (ISH). Case report.** J Neurosurg Sci 35:217–220
- Drabek P, Kuba J, Wolny E (1984) **Interhemispheric subdural hematoma. The clinical, angiographic and scintigraphic picture.** Cesk Neurol Neurochir 47:268–272
- Ellis GL (1990) **Subdural hematoma in the elderly.** Emerg Med Clin North Am 8:281–294
- Elsner H, Rigamonti D, Corradino G, Schlegel RJ, Joslyn J (1990) **Delayed traumatic intracerebral hematomas: „Spät-Apoplexie“. Report of two cases.** J Neurosurg 72:813–815
- Esposito DP, Devkota J, El Gammal T, Sullivan HG (1984) **Interhemispheric subdural hematoma.** South Med J 77:379–381
- Fearnside MR, Hall K, Sengupta RP (1979) **Interhemispheric subdural haematoma following head injury.** Aust NZ J Surg 49:678–680
- Fein JM, Rovit RL (1970) **Interhemispheric subdural hematoma secondary to hemorrhage from a callosal-marginal aneurysm.** Neuroradiology 1:183–186
- Friedman MB, Brant-Zawadzki M (1983) **Interhemispheric subdural hematoma from ruptured aneurysm.** Comput Radiol 7:129–134
- Fruin AH, Juhl GL, Tylon C (1984) **Interhemispheric subdural hematoma. Case report.** J Neurosurg 60:1300–1302
- Fukamachi A, Wakao T, Kawafuchi J (1981) **Limitation of admission CT in acute head injury – report of three autopsy cases.** Neurol Surg (Tokyo) 9:349–355
- Furui T, Iwata K, Usui K (1988) **Interhemispheric subdural haematoma complicated by intracerebral haematoma: case report.** Acta Neurochir (Wien) 91:139–141
- Gannon WE (1961) **Interhemispheric subdural hematoma. Case report.** J Neurosurg 8:829–830
- Gartman JJ Jr., Atstuppenes EA, Vollmer DG, Powers SK (1989) **Traumatic laceration of pericallosal artery resulting in interhemispheric subdural hematoma: a case report.** J Emerg Med 7:603–610
- Gentile SL, Rivano C, Rosa M, Viale GL (1969) **Sugli ematomi sottodurali acuti interemisferici.** Rass Arch Chir 7:165–170
- Glista GG, Reichman OH, Brumlik J, Fine M (1978) **Interhemispheric subdural hematoma.** Surg Neurol 10:119–122
- Guridi J, Gallego J, Monzon F, Aguilera F (1993) **Intracerebral hemorrhage caused by transmural dissection of the anterior cerebral artery.** Stroke 24:1400–1402
- Haines DE (1991) **On the question of a subdural space.** Anat Rec 230:2–21
- Haines DE, Harkey L, Al-Mefty O (1993) **The „subdural“ space: a new look at an outdated concept.** Neurosurgery 32:111–120
- Hashizume K, Nukui H, Horikoshi T, Kaneko M, Fukamachi Y (1992) **Giant aneurysm of the azygos anterior cerebral artery associated with acute subdural hematoma – case report.** Neurol Med Chir (Tokyo) 32:693–697
- Hatayama T, Shima T, Okada Y, Nishida M, Yamane K, Okita S, Yoshida A, Noae Y, Shiga N (1994) **Ruptured distal anterior cerebral artery aneurysms presenting with acute subdural hematoma: report of two cases.** No Shinkei Geka 22:577–582
- Hitchcock E, Andreadis A (1964) **Subdural empyema: a review of 29 cases.** J Neurol Neurosurg Psychiatry 27:422
- Ho SU, Spehlmann R, Ho HT (1977) **CT scan in interhemispheric subdural hematoma. Clinical and pathological correlation.** Neurology 27:1097–1098
- Hounsfield GN (1973) **Computerized transverse axial scanning (tomography): part I. Description of system.** Br J Radiol 46:1016–1022
- Houtteville JP, Toumi K, Theron J, Derlon JM, Benazza A, Hubert P (1988) **Interhemispheric subdural haematomas: seven cases and review of the literature.** Br J Neurosurg 2:357–367
- Iplikcioglu AC, Bayer MA, Kokes F, Doganay S, Gokcek C (1994) **Interhemispheric subdural haematomas.** Br J Neurosurg 8:627–631
- Isfort A (1967) **Angiographische Befunde beim Hämatom und Empyem im Interhemisphärenspalt.** ROFO 107:127–130
- Ishibashi Y, Onuma T (1989) **Peripheral branch (P4 segment) aneurysm of the posterior cerebral artery: a case report.** No Shinkei Geka 17:659–662
- Ivekovic V, Stancic-Rokotov F, Papa J (1980) **Interhemispheric subdural haematoma as a rare intracranial traumatic lesion.** Lijec Vjesn 102:310–312
- Izawa M, Takahashi K, Sentoh S (1982) **A case of interhemispheric subdural hematoma associated with thrombocytopenia (author's transl).** No Shinkei Geka 10:557–560
- Jackson A, Fitzgerald JB, Hartley RW, Leonard A, Yates J (1993) **CT appearances of haematomas in the corpus callosum in patients with subarachnoid haemorrhage.** Neuroradiology 35:420–423
- Jacobsen HH (1955) **An interhemispherically situated hematoma.** Acta Radiol (Stockholm) 31:278–281
- Kasdon DL, Magruder MR, Stevens EA, Paullus WS Jr. (1979) **Bilateral interhemispheric subdural hematomas.** Neurosurgery 5:57–59
- Kopczynski S, Kurzaj E, Ludwiczak R (1975) **Posttraumatic interhemispherically situated hematoma.** Neurochirurgia 18:69–71
- Koumtchev Y, Petkov S, Gozmanov G (1994) **A case interhemispheric subdural hematoma.** Folia Med (Plovdiv) 36:59–61
- Koyama S, Nishimura T (1990) **A case of bilateral interhemispheric subdural hematoma.** No Shinkei Geka 18:289–294
- Kristiansen K, Zimmer J (1958) **Interhemispheric subdural abscess.** Br J Radiol 31:278–279
- Kusunoki T, Nogaki H, Masumura M (1980) **Traumatic (para) interhemispheric hematoma.** Progress in CT (Tokyo) 2:433–435

51. Lang EW, Chesnut RM, Hennerici M (1996) **Urinary retention and space-occupying lesions of the frontal cortex.** *Eur Neurol* 36:43–47
52. Leblanc R, O’Gorman AM (1980) **Neonatal intracranial hemorrhage. A clinical and serial computerized tomographic study.** *J Neurosurg* 53:642–651
53. List CF (1955) **Diagnosis and treatment of acute subdural empyema.** *Neurology (Minneapolis)* 5:665–670
54. Lusins JO, McChesney JD (1989) **Nonsurgical management of an isolated inter-hemispheric subdural hematoma sequentially followed by CT.** *Mt Sinai J Med* 56:68–70
55. Nagasawa S, Ohtsuki H, Nagayasu S, Kikuchi H (1990) **Acute interhemispheric subdural hematoma: a case report with good result by small craniotomy during the chronic stage.** *No Shinkei Geka* 18:643–646
56. New PFJ, Scott WR, Schnur JA, Davis KR, Taveras JM (1974) **Computerized axial tomography with the EMI scanner.** *Radiology* 110:109–123
57. Numerow LM, Fong TC, Wallace CJ (1994) **Pseudodelta sign on computed tomography: an indication of bilateral inter-hemispheric hemorrhage.** *Can Assoc Radiol J* 45:23–27
58. O’Leary PM, Sweeny PJ (1986) **Ruptured intracranial aneurysm resulting in a subdural hematoma.** *Ann Emerg Med* 15:944–946
59. Ogsbury JS, Schneck SA, Lehman RA (1978) **Aspects of interhemispheric subdural haematoma, including the falx syndrome.** *J Neurol Neurosurg Psychiatry* 41:72–75
60. Okamoto J, Ban M, Sakamoto M, Takasugi S, Matumoto K (1982) **Acute interhemispheric subdural hematoma – report of a case.** *No Shinkei Geka* 10:209–213
61. Pedachenko EG, Kadzhaia NV (1993) **The characteristics of the clinical course and diagnosis of traumatic intracranial hematomas with rare locations.** *Zh Nevropatol Psikhiatr Im S S Korsakova* 93:48–51
62. Pozzati E, Gaist G, Vinci A, Poppi M (1982) **Traumatic interhemispheric subdural hematomas.** *J Trauma* 22:241–243
63. Pujadas F, Ricart C, Oliveras C, Pou A (1986) **Acute interhemispheric subdural hematoma (letter).** *Rev Clin Esp* 179:336–337
64. Reichenthal E, Savitz MH, Rothman AS, Katz SS, Malis LI (1986) **Ruptured intracranial aneurysms as a cause of subdural hematoma. Potential diagnostic pitfalls and the surgical management of the acute patient.** *Neurochirurgica (Stuttgart)* 29:219–224
65. Rigamonti D, Corradino G, Schlegel R Jr., Joslyn J (1990) **Delayed traumatic intracerebral hematomas: „Spät-Apoplexie“. Report of two cases.** *J Neurosurg* 872:813–815
66. Romano VA, Toffol GJ (1994) **Confirmation of traumatic interhemispheric subdural hematoma by magnetic resonance imaging.** *J Emerg Med* 12:369–373
67. Russell NA, del Carpio ODR, Mallya KB, Benoit BG, Belanger G (1987) **Interhemispheric subdural hematoma.** *Can J Neurol Sci* 14:172–174
68. Rusyniak WG, Peterson PC, Okawara SH, Pilcher WH, George ED (1992) **Acute subdural hematoma after aneurysmal rupture; evacuation with aneurysmal clipping after emergent infusion computed tomography: case report.** *Neurosurgery* 31:129–131; discussion 131–122
69. Sakashita Y, Kuzuhara S, Fuse S, Yamanouchi H, Toyokura Y (1987) **Interhemispheric subdural hematoma complicated by chronic neurologic diseases – report of two cases diagnosed by CT scan.** *Rinsho Shinkeigaku* 27:31–37
70. Samii M, Schindler E, Hey O (1974) **Interhemispheric subdural haematoma.** *Acta Neurochir (Wien)* 30:319–326
71. Satoh T, Yamamoto Y, Asari S, Sadamoto K (1982) **Traumatic interhemispheric subdural hematoma – report of a case and analysis of 7 cases.** *No Shinkei Geka* 10:667–672
72. Shigemori M, Kawaba T, Shirahama M, Tokutomi T, Hara K (1982) **Acute inter-hemispheric subdural hematoma; report of 2 cases.** *No Shinkei Geka* 10:647–652
73. Shigemori M, Shirahama M, Tokutomi T, Hara K, Kawaba T (1981) **An interhemispheric subdural hematoma in a hemophiliac.** *Kurume Med J* 28:83–86
74. Sibayan RQ, Gurdjian ES, Thomas LM (1970) **Interhemispheric chronic subdural hematoma. Report of a case.** *Neurology* 20:1215–1218
75. Takahashi I, Abumiya T, Imamura H, Saitoh H, Nomura M, Hokin K, Abe H (1992) **A case of posttraumatic delayed cerebral arterial spasm; case report and review of the literature on the pathogenesis.** *No Shinkei Geka* 20:161–164
76. Takeda N, Kurhara E, Matsuoka H, Kose S, Tamaki N, Matsumoto S (1988) **Three cases of acute interhemispheric subdural hematoma.** *No Shinkei Geka* 16:87–92
77. Tietjen DP, Moore J Jr., Gouge SF (1987) **Hemodialysis-associated acute subdural hematoma. Interim management with peritoneal dialysis.** *Am J Nephrol* 7:478–481
78. Tjissen CC, Tavy DLJ, Hekster REM, Bots GTAM, Endt LJ (1984) **Aphasia with a left frontal interhemispheric hematoma.** *Neurology (Cleveland)* 34:1261–1264
79. Toffol GJ, Biller J, Adams HP Jr. (1986) **Interhemispheric subdural hematoma.** *J Emerg Med* 4:103–107
80. Traynelis VC (1991) **Chronic subdural hematoma in the elderly.** *Clin Geriatr Med* 7:583–598
81. Vaz R, Duarte F, Oliveira J, Cerejo A, Cruz C (1991) **Taumatic interhemispheric subdural haematomas.** *Acta Neurochir (Wien)* 111:128–131
82. Vilalta J, Sahuquillo J, Rubio E (1987) **Interhemispheric subdural hematoma (letter).** *Rev Clin Esp* 180:410–411
83. Virchow R (1857) **Das Hämatom der Dura Mater.** *Verh Phys-med Ges Würzb* 7:134–142
84. Watanabe K, Wakai S, Okuhata S, Nagai M (1991) **Ruptured distal anterior cerebral artery aneurysms presenting as acute subdural hematoma – report of three cases.** *Neurol Med Chir (Tokyo)* 31:514–517
85. Woimant F, Thurel C, Roux FX, Cremer F, Bertrand HJ, Haguenu M, Houdart R, Pepin B (1983) **Acute interhemispheric subdural hematomas.** *Rev Neurol (Paris)* 139:299–303
86. Wollschläger PB, Wollschläger G (1964) **The interhemispheric subdural or falx hematoma.** *Am J Roentgenol* 92:1252–1254
87. Yamagami T, Handa H, Nagasawa S, Nagata H, Chung KJ (1987) **Acute interhemispheric subdural hematoma. Case report and review of literature.** *Nippon Geka Hokan* 56:69–75
88. Zimmerman RA, Bilaniuk LT, Bruce D, Schut L, Uzzell B, Goldberg HI (1978) **Inter-hemispheric acute subdural hematoma: a computed tomographic manifestation of child abuse by shaking.** *Neuroradiology* 16:39–40
89. Zimmerman RD, Russell EJ, Yurberg E, Leeds NE (1982) **Falx and interhemispheric fissure on axial CT. II. Recognition and differentiation of interhemispheric subarachnoid and subdural hemorrhage.** *Am J Neuroradiol* 3:635–642