

Flottierender Thrombus der Arteria carotis interna als seltene Komplikation bei einem ovariellen Hyperstimulationssyndrom nach In-vitro-Fertilisation/Embryotransfer*

G. A. Mürrle¹, V. Wetzel², Ch. Burck¹, G. Hasselbach² und E. U. Voss¹

¹ Abteilung für Gefäßchirurgie (Direktor: Prof. E. U. Voss), Städtisches Klinikum Karlsruhe

² Karlsruher IVF-Programm (Direktor: Dr. V. Wetzel), AG für Fortpflanzungsmedizin, Karlsruhe

Thrombosis of the internal carotid artery as a rare complication in an ovarian hyperstimulation syndrome (OHSS) following in-vitro fertilization/embryo transfer (IVF/ET)

Summary. We report the successful thrombectomy of the internal carotid artery. A 33-year-old woman suffered from ovarian hyperstimulation syndrome after treatment with FSH/HCG for in-vitro fertilization. She developed a transient left hemiparesis. This was caused by a floating thrombus located in the internal carotid artery. Open surgical treatment with thrombectomy prevents recurrent neurological symptoms.

Key words: Hyperstimulation syndrome – In-vitro fertilization – Thrombosis of internal carotid artery – Operative management.

Zusammenfassung. Berichtet wird über eine 33jährige Frau mit einem ovariellen Hyperstimulationssyndrom nach Behandlung mit FSH/HCG für eine In-vitro-Fertilisation, die eine vorübergehende linksseitige Hemiparese entwickelte als Ursache eines flottierenden Thrombus im rechten Carotisbulbus. Durch die offene chirurgische Thrombektomie konnte die Wiederholung einer neurologischen Symptomatik verhindert werden.

Schlüsselwörter: Ovariellles Hyperstimulationssyndrom – In-vitro-Fertilisation – Thrombus in der Arteria carotis interna – chirurgische Therapie.

Erfolgreiche Gonadotropinbehandlungen finden im Rahmen der assistierten Fortpflanzung weltweit seit 1962 statt [13]. 1996 wurden allein in Deutschland für In-vitro-Fertilisation (IVF) 14.494 Stimulationszyklen mit Gonadotropinpräparaten durchgeführt (Deutsches IVF-Register 1996). Nur Einzelfälle venöser sowie arterieller Thrombosen sind beschrieben worden. Die arteriellen Thrombosen haben hauptsächlich intracerebral stattgefunden [5, 7, 9, 14, 18, 19, 22]. Eine exakte Prävalenz dieser ernstzunehmenden Komplikation ist nicht bekannt. In einer Literaturzusammenstellung von 1965 bis 1993 [3, 4, 13, 15, 17] wird über 25 Fälle mit thromboembolischen Ereignissen bei schwangeren Frauen berichtet.

Bei Patientinnen mit schwerem ovariellen Hyperstimulationssyndrom (OHSS) kann es durch vermehrte Gefäßpermeabilität im Bereich der Endstrombahn mit Bildung von Ascites und Pleuraerguß zur Abnahme des intravasalen Volumens sowie zur Hämokonzentration mit Anstieg bestimmter Gerinnungsfaktoren und zur Zunahme der relativen Thrombocytenzahl kommen [1, 2, 6, 10, 11, 14, 24].

Flüssigkeitsbilanzierung, Humanalbuminsubstitution (HSA) und Low-dose-Heparin-gabe sind die therapeutischen Mittel bei OHSS. Nach dringlichen Ascites- oder Pleurapunktionen ist der Proteinverlust sofort zu substituieren [14]. Die Thrombophiliediagnostik (Tabelle 1) kann unter Anticoagulantien falsch-positiv ausfallen. Das Faktor-V-Leiden, das als häufigster Verursacher der Thrombosen eingestuft wird, ist ein molekularer Defekt, der in 2 % der Gesamtbevölkerung zu finden ist. Die Thromboseursache bleibt in ca. 5 % der Fälle unerklärt.

Tabelle 1. Blutuntersuchungen zur Thrombophiliediagnostik

Untersuchung	Referenzbereich	Einheit	Ergebnis
Quick	7–130	%	102
PTT	25–42	s	81
Fibrinogen	150–450	mg/dl	555
Antithrombin III	70–13	%	73
Protein C	70–140	%	8
Protein S	70–140	%	50
ABC-Resistenz/Index	> 1,7		2,2
Lupusanticoagulantien	negativ		negativ
D-Dimere	< 0,5	UG/ml	0,5
Faktor 12	70–130	%	77
Mutation Faktor-V-Leiden	negativ		negativ

* Herrn Prof. Dr. J. Vollmar zum 75. Geburtstag gewidmet

In der Abteilung für Gefäßchirurgie des Städtischen Klinikums Karlsruhe wurde eine Patientin mit einer symptomatischen Thrombose der rechten A. carotis interna behandelt [5].

Fallbeschreibung

Es handelt sich um eine 33-jährige, in primär steriler Ehe lebende Patientin, bei der polycystische Ovarien ohne nachweisbare Erhöhung der androgenen Hormone im Rahmen der Diagnostik festgestellt wurden. Sonst sind keine Auffälligkeiten eruiert (keine endokrinen Störungen, keine Endometriose, kein Anhalt für gestörte Eileiterfunktion). Beim Partner sind wechselnde Samenbefunde vorhanden, meist eine deutliche Asthenozoospermie. Kinderwunsch besteht bei dem Paar seit 7 Jahren.

In der Anamnese der Patientin sind keine Vorerkrankungen bekannt, auch nicht hämatologische oder kardiologische. Beide Partner rauchen nicht, haben auch nie geraucht. Bei der Mutter der Patientin und deren Bruder ist allerdings nach mündlicher Auskunft eine Polycytämie bekannt.

Im Zeitraum zwischen Januar 1995 und März 1996 sind bei der Patientin außerhalb 5 erfolglose ovarielle Stimulationsbehandlungen mit Clomiphen und Insemination durchgeführt worden. Danach folgten im Rahmen des Karlsruher IVF-Programms 6 ebenfalls nicht erfolgreiche Stimulationsbehandlungen mit FSH (Fertinorm HP)/HCG (Pregnesin) mit anschließender Lutealphasestützung mit Retroprogesteron (Duphaston) und HCG. In diesen Zyklen fanden intrauterine Inseminationen nach Samenpräparation mit Percoll-Gradientenzentrifugation statt.

Im Oktober 1996 wurde ein erster Behandlungszyklus mit IVF durchgeführt. Innerhalb dieser Behandlung wurde die körpereigene hormonale Steuerung durch Gabe des GnRH-Analogen Buserelin (Suprecur) supprimiert. Dann wurde die ovarielle Stimulation zum Erhalt mehrerer Eizellen mit einem Gonadotropinpräparat, in diesem Fall FSH, vorgenommen.

Nach Ovulationsinduktion mit 5.000 I.E. HCG, Follikelpunktion und dem Embryotransfer (ET) von 3 Vierzellern am 2. Tag nach Punktion und erneuter Gabe von 5.000 I.E. HCG am Transfertag kam es am 3. Tag nach Transfer zur Ausbildung eines OHSS mit Lutealcystenbildung (rechts 8,5 × 8,6 cm, links 7,6 × 6,4 cm) und Ascites hauptsächlich im Douglasbereich und in geringem Maße im gesamten Oberbauch. Der Hydrationszustand der Patientin war nicht wesentlich gestört (Hb, HKT, MCV, MCHC und Thrombocyten waren im Normbereich). Die Gerinnungswerte lagen ebenfalls im Bereich der Norm (Quick, PTT, Thrombinzeit). Es erfolgte die stationäre Behandlung über 7 Tage mit Flüssig-

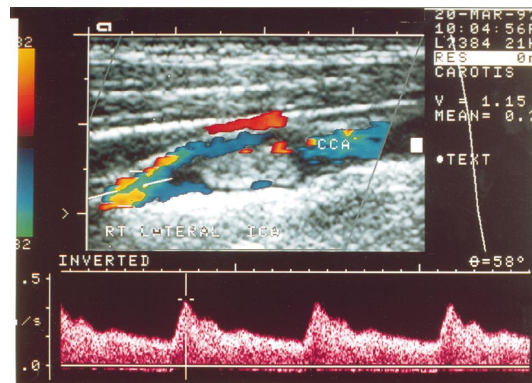


Abb. 1. Präoperativer Duplexbefund der rechten A. carotis interna mit umspültem Thrombus

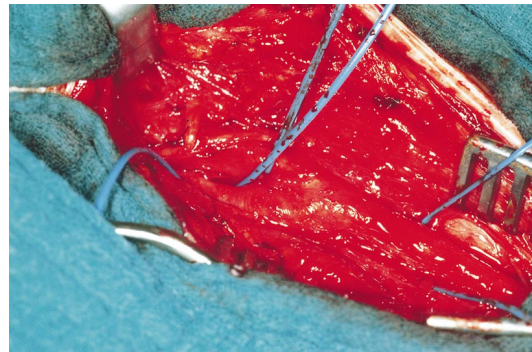


Abb. 2. Intraoperativer Situs: rechte A. carotis communis und Bifurkation

keitsbilanzierung, HSA-Substitution [17] und Low-dose-Heparinprophylaxe mit 2 × 5.000 I.E. Calciparin. Es trat keine Schwangerschaft ein, die Befunde waren schon vor dem Tag des Schwangerschaftstests rückläufig.

In den Monaten Februar und März 1997 wurde ein weiterer IVF-Zyklus unter gleichem Behandlungsregime durchgeführt. Am 3. Tag nach der Punktion von 15 Follikeln wurden 2 Achtzeller und 1 Sechszeller transferiert, am 2. Tag nach der Punktion bekam die Patientin nochmals 5.000 I.E. HCG. Vier Tage nach ET betrug die Durchmesser der Ovarien 8,6 × 6,1 cm und 8,0 × 10,5 cm. Ein Ascites war nicht vorhanden. Die Patientin gab einen guten Allgemeinzustand an. Zur Stützung der Lutealphase wurden 2.500 I.E. HCG verabreicht. Die Ovarialdurchmesser am 8. Tag nach ET lagen bei 11,0 × 7,5 cm und 9,9 × 6,4 cm. Man konnte nur wenig Ascites im Douglas feststellen, die Patientin fühlte sich weiterhin wohl und erhielt erneut 2.500 I.E. HCG.

Einen Tag später, was nicht unüblich ist, nahm der Ascites zu. Die Patientin klagte über Bauchspannen und Kurzatmigkeit, gab jedoch diese Beschwerden nicht an, da sie diese im Vergleich zu den Symptomen in der Lutealphase des ersten IVF-Zyklus als nicht relevant empfand. Am 11. Tag nach der ET besserte sich der subjektive Zustand der Patientin. Am späten Nachmittag dieses Tages während des Kaffeetrinkens gehorchte der Patientin plötzlich ihre Zunge nicht mehr, sie konnte nicht mehr aussprechen, was sie wollte. Sie bekam

eine Epistaxis, wurde bewusstlos und fiel vom Stuhl. Als sie wieder zu sich kam, stellte sie eine linksseitige Hemiparese fest. Diese bildete sich nach 15 min zurück, so daß die Patientin selbst zum inzwischen eingetroffenen Krankenwagen laufen konnte.

Die Patientin wurde unmittelbar danach in ein auswärtiges Krankenhaus gebracht, wo duplexsonographisch ein flottierender Thrombus am Abgang der rechten A. carotis interna diagnostiziert wurde. Mit diesem Befund war die Patientin in das Städtische Klinikum Karlsruhe zur weiteren Therapie verlegt worden. Die präoperativ durchgeführten kardiologischen Untersuchungen zeigten keinen pathologischen Befund. Das EKG ergab keinen Anhalt für Arrhythmien, und die transoesophageale Echokardiographie zeigte keinen Anhalt für einen intrakardialen Thrombus. Die Klappen und die Aorta ascendens wurden als unauffällig beschrieben. Die Thrombophiliediagnostik (Tabelle 1) zeigte mit Ausnahme einer Abweichung der Werte von PTT, Fibrinogen und Protein S im Normbereich liegende Werte. Die Abweichungen dieser 3 Werte können durch die bereits begonnene Therapie mit Heparin erklärt werden.

Auf ein Schädel-CT präoperativ haben wir verzichtet, da dieses, wenn es sich um den Ausschluß eines Hirninfarkts handelt, nicht aussagekräftig ist. Heutzutage ist es möglich, durch die Kernspintomographie schon in den ersten Stunden nach Auftreten eines Hirninfarkts die Diagnose zu stellen. In diesem Fall haben wir auch auf diese Untersuchung verzichtet, nachdem wir die In-

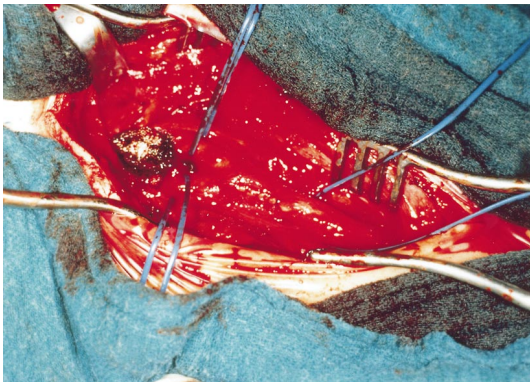


Abb. 3. Intraoperativer Situs: Thrombus der rechten A. carotis interna

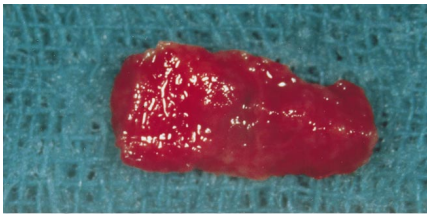


Abb. 4. Operationspräparat: Thrombus der A. carotis interna

dikation zur umgehenden operativen Behandlung nach der duplexsonographischen Bestätigung des umspülten Thrombus am Abgang der rechten A. carotis interna gestellt haben (Abb. 1). Eine Streuung aus diesem Thrombus nach den subjektiven klinischen Angaben der Patientin hatte bereits stattgefunden.

Wir führten die chirurgische Thrombektomie der rechten A. carotis interna in Vollnarkose durch. Nach vorsichtiger Freilegung der Carotisgabel (Abb. 2) in typischer Weise und frühzeitiger distaler Abklemmung der A. carotis interna nach intraoperativer Gabe von Heparin i. v. erfolgte die Längsarteriotomie der A. carotis interna über dem schimmernden Thrombus im Bulbusbereich, der eine Größe von $1 \times 0,3$ cm zeigte und an der Wand der Arterie nicht fest verankert war (Abb. 3, 4). Der Thrombus konnte in toto entfernt werden; außer einer ca. 0,2 cm langen Stufe querverlaufend in Flußrichtung fand sich eine unauffällige Intima (Abb. 5). Die Wand der A. carotis interna wurde mit einer fortlaufenden Naht verschlossen, ein Shunt wurde nicht benutzt. Die Clampingzeit betrug 12 min.

Der postoperative Verlauf war komplikationslos, medikamentös bekam die Patientin Heparin i. v. in therapeutischer Dosierung. Der operative Eingriff wurde am 12. Tag nach ET vorgenommen. Am 14. Tag nach ET wurden im venösen Blut 36 U/l Beta-HCG nachgewiesen, was für eine Implantation, somit eine Frühestgravidität spricht. Diese Beta-HCG-Erhöhung ist nicht mehr aus der HCG-Applikation am 8. Tag nach ET zu erklären, was auch durch die Persistenz des Wertes am 16. Tag nach ET (32 U/l) belegt wurde. Allerdings ist

der Wert für eine zu erwartende intakt verbleibende Gravidität zu niedrig (ein Wert ab ca. 60–100 U wäre optimal), außerdem wäre in dem Fall eine Verdoppelung des Werts binnen 2 Tagen zu erwarten gewesen.

Bis zum 18. Tag nach dem Transfer fällt der Wert von Beta-HCG auf 17 U/l, es folgt innerhalb weniger Tage die Abstoßung des Frühaborts (Blutung). Eine Marcumartherapie wird für 3 Monate verordnet, diese wird jedoch von der Patientin nicht konsequent durchgeführt. Drei Wochen nach Beginn der Behandlung liegt der Thromboplastinzeitwert (Quick) bei 84%. Zu diesem Zeitpunkt sind alle Werte der Thrombophiliediagnostik im Normbereich (Tabelle 1). Die Patientin erhält in der Folge Aspirin 100 einmal 1 Tablette täglich.

Eine Kernspintomographie ca. 4 Wochen postoperativ zeigt kleine abgelaufene Ischämieherde temporal, rechts überwiegend subcortical ohne Defektbildung; ansonsten ein altersentsprechendes Neurocranium und leichte Wandunregelmäßigkeiten der A. carotis interna rechts im Syphonbereich.

Diskussion

Neben dem Risiko der Mehrlingschwangerschaft ist das OHSS die häufigste Nebenwirkung bzw. Komplikation infolge der Stimulation zur

Polyovulation für Behandlungsverfahren der assistierten Fortpflanzung, wie Insemination und IVF. Die Stimulation mit Gonadotropinpräparaten, hier urinäres FSH, bildet zwar durch die Anreifung oft zahlreicher Follikel die Voraussetzung für die spätere Entwicklung des Syndroms in der Lutealphase, ohne Ovulationsinduktion mit HCG kann sich das Syndrom jedoch nicht ausbilden.

Die zugrundeliegenden Vorgänge sind HCG-getriggert, weshalb die Symptome auch im weiteren Verlauf der Lutealphase HCG-abhängig (exogen durch HCG-Applikation zwecks Lutealphasenstützung, endogen durch Implantation eines oder mehrerer Embryonen mit konsekutiver Beta-HCG-Bildung) individuell sehr unterschiedlich ausgeprägt auftreten, in jedem Fall ohne erfolgreichen endogenen Anstieg schon in der späten Lutealphase spontan verschwinden.

Es gibt verschiedene Klassifikationen des OHSS [17], die erfahrungsgemäß (13 Jahre eigene Erfahrung mit Stimulationsbehandlungen und IVF) für die reale klinische Betreuung oft nicht hilfreich sind [18, 19], zumal bei den heutigen Formen der Stimulationsbehandlung mit Gonadotropinen nach und unter Applikation von GnRH-Analoga meist hohe Östradiolspiegel in der Follikelphase erreicht werden und in fast jedem Falle bei ausreichender Lutealphasenstützung mit HCG ein leichter Ascites nachweisbar ist, mitunter auch leichte Pleuraergüsse ohne Ascites. Per definitionem bestünde dann immer ein OHSS III, wovon man jedoch nur bei wirklich deutlichem Ascites sprechen kann. Auch stimulationserfahrene und detailliert

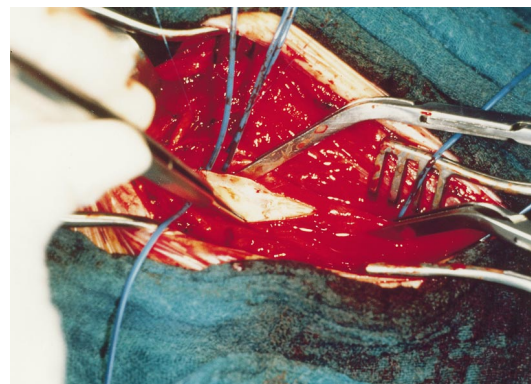


Abb. 5. Intraoperativer Situs: Innenwand der rechten A. carotis interna nach Entfernung des Thrombus

aufgeklärte Patientinnen schätzen die Situation oft subjektiv falsch ein, sowohl im Sinne einer Über- als auch Unterbewertung der Symptomatik.

Zudem wird durch die sonographische Überwachung der Lutealphase [21] die HCG-Dosierung situationsabhängig durchgeführt bzw. unterbleibt. Wir sehen die Patientinnen in der Lutealphase in 4–6tägigen Abständen. So können prophylaktische Maßnahmen, wie HSA-Infusionen, erfolgen (umstritten) [22] bzw. bei zunehmendem Ascites durch Flüssigkeitsbilanzierung, Ausgleich der Bilanz, höher dosierte HSA-Gabe zur Verbesserung der Mikrozirkulation und ggf. prophylaktische Low-dose-Heparin-Gabe rechtzeitig einsetzen.

Patientinnen mit einem polycystischen Ovarialsyndrom neigen eher zum OHSS; eine brauchbare Risiko-prognose kann jedoch selten gestellt werden [23]. Unterläßt man die ereignistriggernde HCG-Gabe in der Lutealphase, sinkt die Chance auf eine erfolgreiche Behandlung massiv. Im vorliegenden Fall bestand weder nach unseren Kriterien noch nach der Beurteilung der erfahrenen Patientin (13. Zyklus mit Stimulation!) eine besorgniserregende Situation im Vorfeld des thromboembolischen Ereignisses. Bei unbehandeltem schweren OHSS kann es durch Hypovolaemie zu einer Hypercoagulabilität mit der Gefahr einer daraus resultierenden thromboembolischen Erkrankung kommen. Bei der Patientin lag jedoch der Hämatokrit im Normbereich.

Ein prätherapeutisch zu bestimmender prognostischer Faktor ist nicht bekannt. Eine Hypothese ist die ödematöse Veränderung des Gefäßendothels und die dadurch bedingte Mikrotraumatisierung der Gefäße, die zu einer Freisetzung von Gewebefaktor führen können und so den Start der Gerinnungskaskade auslösen. In diesem Fall kann die diagnostizierte Thrombose am Abgang der rechten A. carotis interna bestenfalls durch einen solchen abnormen hämatologischen Status mit einer Aktivierung des hämostatischen Blutsystems auf einem subklinischen Niveau erklärt werden. Wie bei der durchgeführten Thrombophiliediagnostik festzustellen ist,

kann man eine eindeutige Pathologie im hämatologischen Status nicht finden [3, 4, 13, 15, 17].

Die Abweichungen der Werte von PTT, Fibrinogen und Protein S sind als falsch-positiv zu betrachten, da die Patientin bereits mit einer Heparintherapie begonnen hatte. Ein genetisch bedingter Faktor-V-Mangel ebenso wie sehr seltene Ursachen einer Thrombophilieeigung, wie eine Autoimmunerkrankung oder Chlamydia-pneumoniae-Infektion, sind hier ausgeschlossen worden. Weitere pathophysiologische Hypothesen zu diskutieren, wie die Bedeutung des „vascular endothelial growth factor“ (VEGF) [24], überschreitet das Anliegen dieser Arbeit.

Patientinnen müssen über die Möglichkeit von Komplikationen, wie Thromboembolismus bei Auftreten eines schweren OHSS und dessen mögliche Konsequenzen, aufgeklärt werden. Im Fall einer Thrombose der A. carotis interna [5] empfehlen wir die sofortige chirurgische Thrombektomie, um eine Embolie in den Hirnarterien mit konsekutivem Schlaganfall abzuwenden.

Literatur

1. Aboulghar MA, Monsour RT, Serour GI (1997) Modern management of severe ovarian hyperstimulation syndrome. *J Assist Reprod Genet* 14: 34 S
2. Asch RH, Ivery G, Goldman M (1993) The use of intravenous albumin in patients at high risk for severe ovarian hyperstimulation syndrome. *Hum Reprod* 8: 1015
3. Aune B, Hoie KE, Oian P (1991) Does ovarian stimulation for in vitro fertilization induce a hypercoagulable state? *Hum Reprod* 6: 925
4. Aune B, Oeian P, Oestend B (1993) Enhanced sensitivity of the extrinsic coagulation system during ovarian stimulation for in vitro fertilization. *Hum Reprod* 9: 1349
5. Aurousseau MH, Samama MM, Belhassen A, Herve F, Hugues JN (1995) Risk of thromboembolism in relation to an in vitro fertilization programme: three case reports. *Hum Reprod* 10: 94
6. Bauer O, Diedrich K (1996) Komplikationen der assistierten Reproduktion. *Gynäkologie* 29: 464
7. Benifla JL, Madelenant P (1990) Hyperstimulation ovarienne et risque thrombogène. *Artères Veines* 9: 748
8. Boneau B, Bes G, Pelzer H (1991) D-dimers, thrombin antithrombin III complexes and prothrombin fragments 1 + 2: diagnostic value in clinically suspected deep vein thrombosis. *Thromb Haemost* 65: 28

9. Fournet N, Surrey E, Kevin J (1991) Internal jugular vein thrombosis after ovulation induction with gonadotropins. *Fertil Steril* 56: 354
10. Golan A, Ron-EI A, Herman A (1989) Ovarian hyperstimulation syndrome: an update review. *Obstet Gynecol Surv* 44: 430
11. Graf M, Fischer R (1996) Diagnostik und Therapie beim ovariellen Hyperstimulationssyndrom. *Gynäkologie* 29: 300
12. Joseph N, Schenker G (1993) Prevention and treatment of ovarian hyperstimulation. *Hum Reprod* 5: 653
13. Klingmann J, Nages R, Benadiva CA (1995) Deep vein thrombosis in a patient with antithrombin III deficiency undergoing ovarian stimulation for in vitro fertilization. *Fertil Steril* 63: 673
14. Kodama H, Fakula J, Karube H (1995) Characteristics of blood hemostatic markers in a patient with ovarian hyperstimulation syndrome who actually developed thromboembolism. *Fertil Steril* 64: 1207
15. Kodama, H, Fukuda J, Karube H, Matsui T, et al (1996) Status of the coagulation and fibrinolytic systems in ovarian hyperstimulation syndrome. *Fertil Steril* 3: 417
16. Lunenfeld B, Insler U (1990) Induction of ovulation: historical aspects. In: Crosignani PG (ed) Indication of ovulation. Baillière, Tindall & Cassell, London, p 473
17. Manaka T, Akahori A, Araki S (1991) Changes in coagulability and fibrinolytic activity in the patient with ovarian hyperstimulation syndrome. *Nippon Sanka Fujinka Gakkai Zasshi* 43: 1653
18. Millio MS, Eddowes HA, Fox R (1992) Subclavian vein thrombosis: a late complication of ovarian hyperstimulation syndrome. *Hum Reprod* 7: 370
19. Neau JP, Marechaud M, Guitton P (1989) Occlusion de l'artère cérébrale moyenne lors d'une induction de l'ovulation par des gonadotrophines. *Rev Neurol (Paris)* 145: 859
20. Neulen J, Yan Z, Raczek S, Weindel K (1995) Human chorionic gonadotropin-dependent expression of vascular endothelial growth factor/vascular permeability factor in human granulosa cells: importance in ovarian hyperstimulation syndrome. *J Clin Endocrinol Metabol* 80: 1967
21. Raban E, David A, Serr DM (1997) Human menopausal gonadotropins for anovulation and sterility. *Am J Obstet Gynecol* 96: 92
22. Rizk B, Meagher S, Fisher AM (1990) Severe ovarian hyperstimulation syndrome and cerebrovascular accidents. *Hum Reprod* 5: 697
23. Rizk B, Smitz J (1992) Ovarian hyperstimulation syndrome after superovulation using GnRH agonists for IVF and related procedures. *Hum Reprod* 3: 320
24. Shoham Z (1997) The use of albumin prevents development of severe OHSS. *J Assist Reprod Genet* 14: 34 S

Dr. G. A. Mürrle
Abteilung für Gefäßchirurgie
Städtisches Klinikum Karlsruhe
Moltkestraße 90
D-76133 Karlsruhe